

Evaluación clínica y ortopédica de caninos tratados quirúrgicamente mediante la excisión artroplástica de la cabeza y cuello femoral. Estudio de 25 casos. Período 1993-1998

Rafael Bohórquez, Glen Barboza, Gibson Fernández y Roger Ramírez

*Policlínica Veterinaria Universitaria, Facultad de Ciencias Veterinarias, Apartado 15252. Universidad del Zulia. Maracaibo, 4005-A, Estado Zulia, Venezuela.
E-mail: amena@cantv.net*

Resumen

Un total de 23 pacientes caninos fueron admitidos en la Policlínica Veterinaria Universitaria durante los años 1993-1998, por presentar problemas de cadera. A éstos se les realizó evaluación clínica, exámenes hematológicos, estudios radiográficos y el tratamiento quirúrgico, el cual fue excisión artroplástica (EA) de la cabeza y cuello femoral. Los signos clínicos más relevantes fueron: claudicación (71,48%) y dolor a la palpación del miembro afectado (35,71%). Las causas que motivaron la enfermedad fueron luxación de la articulación coxo-femoral (69,56%), fractura de la cabeza del fémur (4,34%), displasia congénita de la cadera (13,04%), artritis degenerativa (8,69%) y Legg-Calves-Perthes (4,34%). El 50% de los caninos correspondió a menores de un año. Las razas mayormente observadas fueron Poodle (30,43%), Mestizos (26,08%), Pekinés y Chow-Chow (13,04% cada uno). El 52,17% fueron hembras y 47,83% machos. El 78,3% de los pacientes no presentó alteraciones clínicas posterior a la cirugía en el momento de la evaluación, observándose un menor porcentaje de pacientes con alteraciones posquirúrgicas. En la calificación total de la evaluación de los pacientes se observó que el 82,6% fue excelente y 17,4% como buena.

Palabras clave: Excisión artroplástica, cadera, fémur, cabeza, cuello.

Clinical and orthopedic evaluation of canines treated surgically by means of arthroplastic excision of the femoral head and neck: a study of 25 cases between 1993-1998

Abstract

A total of 23 canine patients were admitted in the University Veterinary Policlinic from between 1993 and 1998 with hip problems. All these patients were clinically, hematologically and radiologically evaluated and the arthroplastic excision of the femoral head and neck was performed. The most important clinical signs were: lameness (71.48%) and pain in palpation of the affected limb (35.71%). The causes of the femoral problem were luxation of the coxofemoral joint (69.56%), fracture of the femoral head (4.34%), hip displacia (13.04%), degenerative arthritis (8,69%) and Legg-Calves-Perthes disease (4.34%). Fifty percent of the patients were less than one year old. The most affected breeds were poodles (30.43%), mongrels (26.08%), pekingese and chow-chow (13.04%). 52.17% were females and 47.83% were males. Of all patients 78.3% showed no clinical signs after surgery at the moment of clinical evaluation and 21.7% of the patients showed post surgical signs of disease. The total qualification of patient evaluation was 82.6% excellent and 17.4% good.

Key words: Arthroplastic excision, hip, femur, head, neck.

Introducción

Las enfermedades de la cadera en caninos, bien sean traumáticas, hereditarias, infecciosas o congénitas, representan un 20% de las alteraciones más comunes del sistema músculo esquelético. Dentro de ellas podemos mencionar fundamentalmente: Enfermedad de Legg-Calves-Perthes, displasia de cadera, fracturas del acetábulo, luxaciones acetabulares crónicas, osteoartritis sépticas y fracturas de cabeza y cuello femoral y su posible no-unión (Brinker, 1990; Carter, 1990; Ettinger, 1995; Fox, 1987; Fox, 1987; Gibson, 1991; Lippincott, 1992; Lorenz, 1993; Prostredny, 1991; Remedios, 1995; Sharma, 1982; Slatter, 1985).

Estas enfermedades muestran, por norma general, uno o varios de los siguientes signos clínicos: Cojera por intolerancia al peso, andar tamba-

leante o de lado, rigidez matutina, dificultad para pararse, renuencia al ejercicio, cambios de temperamento, arrastramiento del miembro, signo de Ortolani positivo (Fox, 1987; Piek, 1996; Slatter, 1985).

Para el tratamiento de estas enfermedades se han descrito las técnicas de pectinectomía, reemplazo total de cadera, excisión artroplástica de la cabeza y cuello femoral, u osteotomía de la cabeza femoral, osteotomía varus y osteotomía pélvica. Cada una de ellas tiene sus indicaciones y contraindicaciones específicas, mencionándose fundamentalmente: Costo, disponibilidad de equipos y materiales, capacitación profesional del cirujano y la capacidad de la técnica de remediar el problema del paciente (Evers, 1997; Fox, 1987; Lewis, 1988; Mann, 1987; Prostredny, 1991; Remedios, 1995; Sharma, 1982). Para realizar cualquiera de las intervenciones anteriores, es de vital importan-

cia conocer la anatomía funcional de la articulación femoral, a fin de analizar y comprender la biomecánica de la cadera (Slatter, 1985).

Abordaje quirúrgico de la cadera

Es fundamental en la cirugía de cadera, que el cirujano logre la mayor exposición de la zona, con el mínimo trauma en el menor tiempo posible. Fundamentalmente se describen cuatro abordajes quirúrgicos: Craneal, dorsal, ventral y caudal, siendo el craneal el más utilizado (Brinker, 1983; Fox, 1987; Lippincott, 1992; Nelson, 1971; Piermattei, 1996; Prostedny, 1991; Slatter, 1985).

El abordaje craneal es el más recomendado para la EA y para luxaciones de cadera, fracturas de cabeza y cuello femoral, reemplazo total de cadera y osteotomías femorales. Este abordaje es versátil, ya que permite ser ampliado para exponer el tallo femoral, las alas del íleon y también para un abordaje dorsal de la cadera (Lippincott, 1992; Nelson, 1971; Slatter, 1985).

Se realiza una incisión en la piel, centrada en un punto justamente anterior al gran trocánter, extendiéndose la misma hasta un tercio de la diáfisis femoral. La incisión es continuada a través del tejido subcutáneo. La fascia del músculo bíceps femoral es identificada e incidida en la misma dirección, por todo lo largo de la incisión en la piel, por el borde anterior del músculo bíceps femoralis. El bíceps femoralis es retraído posteriormente, exponiendo anteriormente el músculo tensor de la fascia lata, el glúteo superficial y la fascia lata, la cual recubre el grupo de los músculos cuádriceps. La fascia lata es incidida en dirección ventro dorsal y esto se continua dorsalmente entre el tensor de la fascia lata y el glúteo superficial. En algunos animales la fascia del bíceps superficial y la fascia lata pueden incidirse como una sola capa (Slatter, 1985).

La retracción de los planos anteriores revela un triángulo conformado dorsalmente por el glúteo medio y profundo, lateralmente por el vasto lateral y anteriormente por el recto femoral. La cabeza y el cuello femoral pueden ser palpados, al igual que el acetábulo. La retracción dorsal de los músculos glúteos permite una mejor identificación de la cadera. Después que la cadera ha sido plenamente identificada, se practica una incisión en la

cápsula articular cráneo dorsal, medialmente desde el borde del acetábulo y lateralmente a lo largo del cuello femoral hasta la porción proximal de la diáfisis femoral. Al retirar la cápsula se revela la cabeza femoral, el cuello y el acetábulo. El músculo coxal capsularis es cortado al incidir la cápsula.

Técnica de la excisión artroplástica

Luego de realizar el abordaje de la cadera, la cápsula articular es incidida desde el acetábulo, a lo largo del cuello femoral, hasta su aspecto más lateral. La cápsula articular en conjunto con el resto es elevada desde el aspecto craneal del fémur proximal, para permitir una exposición completa del cuello femoral. El ligamento redondo es separado mediante bisturí, elevador de periostio o tijeras curvas. La cabeza femoral es luxada y el fémur es externamente rotado 90 grados. Esta maniobra es fundamental para exponer completamente el cuello femoral. La cabeza y cuello femoral son excididos mediante un osteótomo, sierra circular, sierra de Gigli o cortadores de hueso. Estos últimos se recomiendan en gatos o perros pequeños. De utilizar un osteótomo, éste debe ser colocado en la unión del cuello femoral con la diáfisis del fémur y la osteotomía es realizada de forma distal a proximal. No se recomienda hacerlo de forma contraria, puesto que el corte es menos preciso y se puede seccionar la diáfisis femoral (Slatter, 1985).

Sin importar la forma de retiro de la cabeza femoral, es de vital importancia que el corte sea limpio y parejo, sin esquirilas óseas que vayan a imposibilitar la formación de la pseudoartrosis deseada y la correspondiente estabilidad de la cadera.

El cuidado postoperatorio incluye el inicio del ejercicio lo antes posible, para de esta manera ayudar a la formación de la articulación fibrosa con un buen rango de movimiento. Si el ejercicio se restringe, la articulación fibrosa tendrá un rango de movimiento menor y los resultados serán desalentadores (Brinker, 1983; Carpenter, 1996; Fox, 1987; Piek, 1996; Slatter, 1985).

El objetivo del presente estudio es evaluar los pacientes sometidos a la EA de la cabeza y cuello femoral en la Policlínica Veterinaria de La Universidad del Zulia (PVU) entre los años 1993 y 1998, tomando en consideración los aspectos or-

topédicos de los mismos, para de esta manera determinar la efectividad de la técnica quirúrgica en aliviar el dolor y la incapacidad del paciente debido al problema de cadera presentado. Este estudio es de importancia puesto que hasta la fecha esta técnica ha venido practicándose a menudo sin conocer los resultados de la misma.

Materiales y métodos

Características de las unidades de estudio

Las unidades de estudio fueron conformadas mediante la evaluación de 23 pacientes sometidos a EA de la cabeza y cuello femoral en la PVU, mediante la misma técnica quirúrgica descrita por Archibald *et al.*, Brown y Rosen (Lippincott, 1991; Nelson, 1971; Piermattei, 1996), “Abordaje a la parte craneodorsal de la articulación de la cadera a través de una incisión craneolateral”, en un período comprendido entre los años 1993 y 1998. Estos pacientes fueron evaluados clínica y ortopédicamente de acuerdo a los exámenes físicos detallados posteriormente. A su vez fueron clasificados de acuerdo a un cuestionario realizado a los dueños de los pacientes (Montgomery, 1987).

Clasificación de acuerdo al dueño

Los dueños de los pacientes fueron interrogados sobre la evolución de éstos y de acuerdo a sus apreciaciones fueron clasificados en el siguiente esquema:

- **Excelente:** No hay anormalidad a la locomoción ni cojera. El dueño no observa diferencia antes de la aparición de la enfermedad y post cirugía.
- **Buena:** Actividad normal; puede haber dolor luego de ejercicio prolongado o de acuerdo al clima. Soporta su peso. En oportunidades ayuda al miembro afectado. El dueño ocasionalmente puede observar alguna molestia.
- **Regular:** Se presenta claudicación, pero hay un uso razonable del miembro. Soporta el peso la mayoría del tiempo. El dueño observa con mayor frecuencia problemas en el perro.
- **Pobre:** El soporte del peso es periódico o ausente. Dolor evidente al dueño y constante (Basher, 1986; Lippincott, 1992; Meij, 1992; Montgomery, 1987; Ramírez, 1997).

En la clasificación se le asignó a cada paciente una puntuación de 4 puntos para excelente, 3 para bueno, 2 para regular y 1 en los casos de pobre.

Evaluación clínica

Los pacientes fueron sometidos a una evaluación clínica general y a su vez se examinó más detenidamente la cadera del paciente, buscándose signos clínicos de dolor, crepitación de cadera, falta de extensión o flexión, masa muscular y claudicación. Los pacientes fueron también clasificados como excelentes, buenos, regulares y pobres, asignándose una puntuación de 4, 3, 2, y 1 respectivamente (Montgomery, 1987; Piek, 1996).

Evaluación radiográfica

A todos los pacientes se les realizaron exámenes radiográficos laterales y ventrodorsales de pelvis para obtener el diagnóstico definitivo de la enfermedad. Dichos exámenes radiográficos permitieron orientar el abordaje quirúrgico. Estos caninos también fueron examinados radiográficamente al momento de realizar la evaluación para este estudio, con la finalidad de observar los cambios ocurridos en la articulación de la cadera.

Evaluación ortopédica

Los pacientes incluidos en el presente estudio, fueron evaluados considerando específicamente los parámetros relacionados con el sistema músculo esquelético, siguiendo un examen ortopédico establecido en la literatura (Brinker, 1983; Montgomery, 1987; Piek, 1996; Ramírez, 1997; Sharma, 1982); la información fue recopilada en una historia clínica. Los parámetros evaluados fueron: Locomoción (en reposo y después del ejercicio), postura (apoyo del miembro), masa muscular, extensión flexión del miembro o miembros afectados (rango, resistencia y dolor). De la evaluación de estos parámetros, cada cadera fue clasificada como excelente, buena, regular o pobre, asignándose una puntuación de 4, 3, 2, y 1 respectivamente, para de esta manera obtener una puntuación total y la calificación general ortopédica. La claudicación presente fue evaluada según se reporta en la literatura (Lorenz, 1993, Ramírez, 1997, Sharma, 1982), de acuerdo a la siguiente escala:

- **Grado I:** Claudicación apenas perceptible.

- **Grado II:** Claudicación perceptible, pero hay soporte del peso la mayoría del tiempo.
- **Grado III:** Claudicación severa, con uso limitado al apoyo de la almohadilla plantar para lograr equilibrio.
- **Grado IV:** No hay soporte del peso, el miembro se arrastra.

Calificación total de los pacientes

Para tal calificación, se sumaron las puntuaciones obtenidas de las tres clasificaciones anteriormente descritas, las cuales dan los siguientes parámetros:

- **Excelente:** Entre 10 y 12 puntos.
- **Buena:** Entre 7 y 9 puntos.
- **Regular:** Entre 4 y 6 puntos.
- **Pobre:** Entre 1 y 3 puntos.

Análisis de la información

Los resultados se expresan en números y porcentajes, los cuales se presentan en gráficos y tablas para cada caso.

Resultados

Evaluación clínica

Los signos clínicos presentados por los caninos evaluados antes de la cirugía fueron: El 71,48% mostró claudicación, 35,71% presentó dolor a la palpación del miembro afectado y 35,71% dolor a la palpación de la pelvis. Los signos clínicos menos observados fueron: Caminar tambaleante, dificultad o incapacidad para levantarse, falta de apoyo del miembro, desplazamiento de la patela y crepitación coxofemoral (FIG. 1).

Las causas que motivaron el problema de cadera en los pacientes fueron las siguientes: Traumatismos con un 69,59% que correspondieron a luxaciones coxofemorales cráneo dorsales y 4,34% a fracturas de cabeza y cuello femoral. El 13,04% originado por displasia congénita de cadera y las adquiridas degenerativas como son las artritis degenerativas coxofemorales con un 8,69% y la enfermedad de Legg-Calves-Perthes, un 4,34% (FIG. 2).

Análisis comparativo de los casos

El 53% de las edades en los caninos correspondió a menores de 1 año seguido de un 30% ubica-

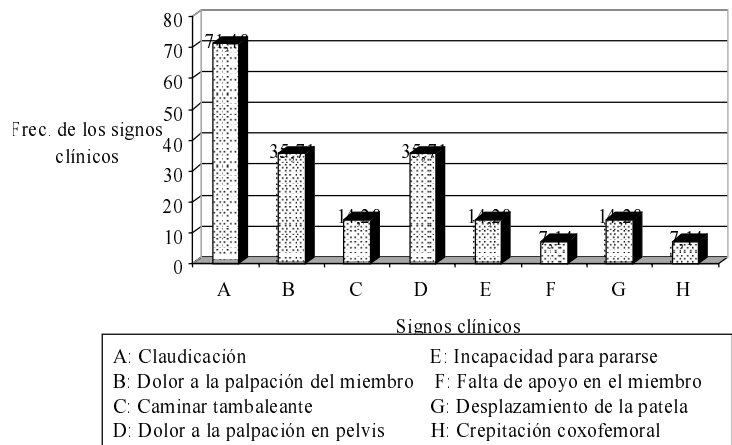


FIG. 1. Signos clínicos observados en pacientes caninos con problemas de cadera antes de la cirugía.

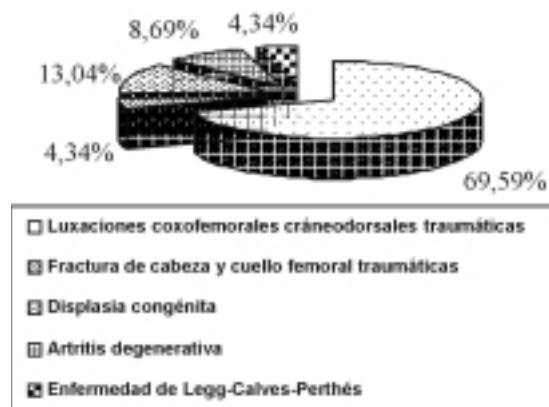


FIG. 2. Frecuencia de las causas traumáticas determinantes del problema de cadera.

das entre 1 y 6 años (FIG. 3). En relación con las razas de los caninos evaluados con problemas de cadera se observó que un 30,5% correspondió a la raza Poodle; el 26% mestizos; 13% Pekinés; 13% Chow-Chow; y en un menor porcentaje para Pastor Alemán, Husky Siberiano y Yorkshire Terrier (FIG. 4).

La frecuencia en el sexo fue mayor en hembras con un 52,17% y 47,83% para machos (FIG. 5).

Apreciación de acuerdo al dueño

Según la opinión de los dueños, 18 pacientes (78,3%) tuvieron una calificación excelente y 5 pacientes (21,7%) presentaron una calificación buena, TABLA 1.

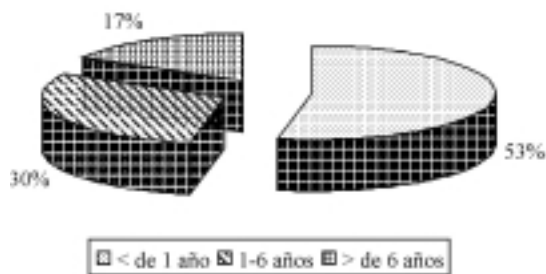


FIG. 3. Frecuencia de pacientes caninos con trastornos de cadera según la edad.

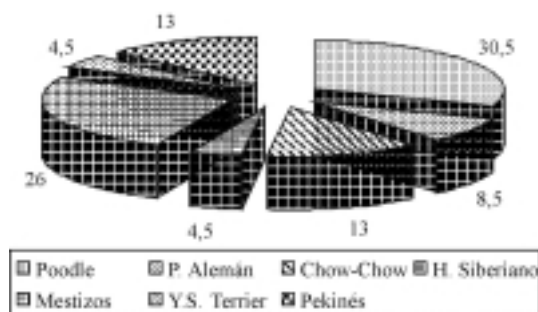


FIG. 4. Frecuencia de pacientes caninos con trastornos de cadera según la raza.

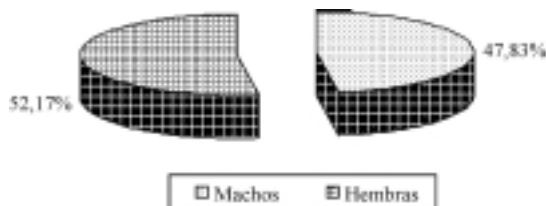


FIG. 5. Frecuencia de pacientes caninos con trastornos de cadera según el sexo.

Evaluación del clínico

En esta evaluación, 18 caninos (78,3%) presentaron una calificación excelente y 5 caninos (21,7%), una calificación buena, TABLA 1.

Evaluación ortopédica

Los caninos fueron sometidos a un examen clínico y ortopédico posterior a la cirugía observándose las siguientes alteraciones en 5 pacientes (21,7%): Atrofia muscular 17,39%, caminar anormal 17,39%, claudicación 13,04%, dolor 13,04% y en menor porcentaje crepitación, anquilosis de la rodilla y falta de extensión; 18 pacientes (78,3%) no presentaron alteraciones (FIG. 6). Según la

evaluación ortopédica, 18 pacientes (78,3%) presentaron una calificación excelente; 3 (13%), una calificación buena; y 2 (8,7%), una calificación regular, TABLA 1.

Calificación total

En la calificación total de la evaluación, la cual se obtuvo sumando la opinión del dueño, la evaluación clínica y la evaluación ortopédica se observó que 4 caninos (17,4%) obtuvieron una puntuación entre 8 y 9 puntos, representando una calificación de buena y 19 caninos (82,6%) presentaron una puntuación entre 11 y 12 puntos, indicando una calificación de excelente, TABLA 1 y FIG. 7.

Discusión

La técnica de excisión artroplástica de la cabeza y cuello femoral, puede ser utilizada en múltiples etiologías de caderas de caninos, como los observados en el presente estudio, existiendo limitaciones en otros casos, cuando es necesario utilizar el reemplazo total de cadera, como lo describen los autores (Braden, 1997).

Con relación a los signos clínicos encontrados en los pacientes, previo a la cirugía, como: Claudicación, dolor a la palpación, dificultad o incapacidad para levantarse, falta de apoyo, etc., estos coinciden con lo reportado en otros estudios (Brinker, 1983; Ettinger, 1995; Fox, 1987; Lippincott, 1992; Piek, 1996).

Las causas patológicas observadas en los pacientes que condujeron a la excisión artroplástica, fueron las traumáticas, siendo la mayor, la luxación craneodorsal de la articulación coxofemoral, concordando por lo citado por otros autores (Basher, 1986; Meij, 1992). Se debe resaltar que en nuestra zona esta patología es muy frecuente debido al alto número de arrollamientos automovilísticos, producto de los hábitos callejeros de muchos caninos.

El rango de edades de los caninos estudiados estuvo entre los cuatro meses y los seis años, observándose que son animales jóvenes, concordando con la literatura revisada (Basher, 1986; Piek, 1996).

Los problemas posteriores a la cirugía de excisión artroplástica de la cabeza y cuello femoral ob-

TABLA 1. Puntuación final de los pacientes de acuerdo a la calificación del dueño, del clínico y del ortopedista.

Paciente	Calificación del Dueño				Calificación Clínica				Calificación Ortopédica				Sumatoria Total	
	Ex	Bu	Re	Po	Ex	Bu	Re	Po	Ex	Bu	Re	Po	Ex	Bu
1	4				4				4				12	
2	4				4				4				12	
3		3				3				3				9
4	4				4				4				12	
5		3				3					2			8
6		3				3				3				9
7	4				4				4				12	
8	4				4				4				12	
9	4				4				4				12	
10	4				4				4				12	
11	4				4				4				12	
12	4				4				4				12	
13	4				4				4				12	
14		3				3					2			8
15	4				4				4				12	
16	4				4				4				12	
17	4				4				4				12	
18	4				4				4				12	
19	4				4				4				12	
20		3				3				3				9
21	4				4				4				12	
22	4				4				4				12	
23	4				4				4				12	
Total	18	5			18	5			18	3	2		18	5
Porcent.	78,3	21,7			78,3	21,7			78,3	13	8,7		78,3	21,7

servados, como atrofia muscular, falta de apoyo, dolor a la extensión o flexión del miembro, etc., se han descrito en otros estudios (Duff, 1977; Evers, 1997; Sharma, 1982). Según lo manifestado por los dueños de los pacientes estudiados, el comportamiento de los mismos fue excelente posterior a la cirugía de excisión artroplástica; agregando que la técnica usada fue buena, ya que la rapidez de la recuperación y la solución del problema fue efectiva, al igual que lo descrito en otros estudios (Lippincott, 1992; Sharma, 1982).

En la relación entre machos y hembras hubo muy pocas diferencias entre ambos casos, no siendo relevante para este estudio, al igual que la raza.

Sin embargo, hay que resaltar que la raza es un factor que puede influir en la casuística, ya que existen algunas predisuestas a enfermedades congénitas o degenerativas (Ramírez, 1997).

Por otro lado, en la evaluación ortopédica, la mayoría de los casos tuvieron una calificación excelente, con un pequeño porcentaje de calificación baja. Esto último puede ser atribuido a la falla en el retiro completo de la cabeza femoral u otras lesiones del miembro, especialmente en los animales traumatizados, dado que pueden existir fracturas concomitantes de pelvis, ruptura de ligamentos articulares, enfermedades degenerativas e infecciosas y un factor muy importante que es la

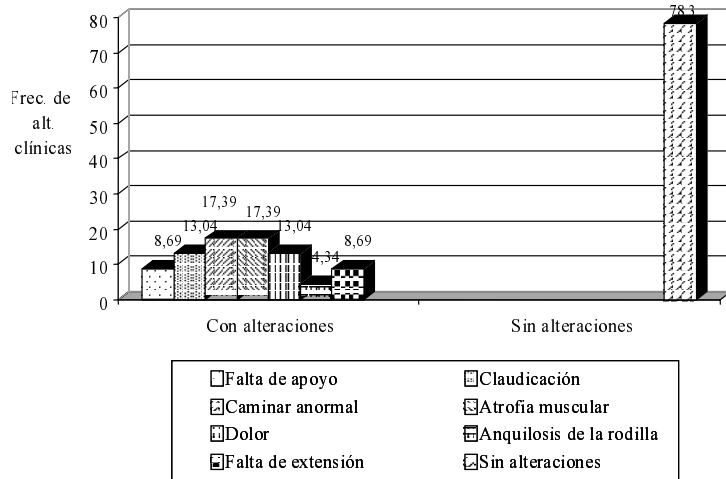


FIG. 6. Frecuencia de alteraciones clínicas al examen clínico ortopédico posterior a la cirugía.




FIG. 7. Calificación total de los pacientes caninos evaluados según el dueño, clínica y ortopédicamente.

falta de ejercicio posquirúrgico. Sin embargo, la técnica de excisión artroplástica de la cabeza y cuello femoral, es una técnica sencilla y económica, que puede ser fácilmente realizada con un mínimo de instrumental y, es de fácil comprensión para los profesionales del área de pequeños animales (Braden, 1997; Sharma, 1982).

Conclusiones

Las enfermedades más comunes de cadera son fácilmente tratables con la excisión artroplástica de la cabeza y cuello femoral. De acuerdo a la evaluación clínica y ortopédica de los caninos tratados con la excisión artroplástica, éstos mostraron una funcionalidad anatómica excelente. Debido a la crisis económica que atraviesa el país desde

hace varios años, esta técnica es de gran aplicabilidad debido al bajo costo de la misma.

Recomendaciones

Debe continuarse con el estudio incluyendo un mayor número de pacientes, con la finalidad de que el mismo sea más representativo.

Deben realizarse estudios de evaluación ortopédica de otras técnicas quirúrgicas, para obtener información precisa a nivel venezolano y discutir su aplicabilidad.

Se debe divulgar y adiestrar a los Médicos Veterinarios de nuestra zona y a los estudiantes de pregrado y posgrado, en el uso de la técnica de la excisión artroplástica de la cabeza femoral.

Referencias bibliográficas

- BASHER, A.; M. Walter; C. Newton (1986). Coxofemoral Luxation in the Dog and Cat. **Vet. Surg.** 15(5): 356-362.
- BRADEN, T. (1997). From Head and Neck Excision to Total Hip Replacement. Curso Internacional de Cirugía Ortopédica, Traumatología y Neurocirugía en Perros y Gatos. 5 al 8 de noviembre, Puebla, México: 204 pp.
- BRINKER, N.; D. Piermattei, G. Flo. (1990). Handbook of Small Animal Orthopedics & Fracture Treatment. 2^{da} Edición, Philadelphia, W. B. Saunders Company, 582 pp.
- CARPENTER, L.G.; S.A. Oulton; D.L. Piermattei, (1996). Femoral head and neck excision in a dog that had previously undergone contralateral hind limb amputation. **J. Am. Vet. Med. Assoc.** 208(5): 695-696.
- CARTER, T.R. (1990). Osteoid osteoma of the hip: an alternate method of excision. **Orthop. Rev.** 19(10): 903-905.
- DUFF, R.; J.R. Campbell (1977). Long term results of excision arthroplasty of the canine hip. **Vet. Rec.** 101(10): 181-184.
- ETTINGER, S.; E. Feldman (1995). **Textbook of Veterinary Internal Medicine, Diseases of the Dog and Cat.** 4th Edition, Philadelphia, W. B. Saunders Company: 136-143.
- EVERS, P.; G.R. Johnston; L.J. Wallace; A.J. Lipowitz; V.L. King (1997). Long-term results of treatment of traumatic coxofemoral joint dislocation in dogs: 64 cases (1973-1992). **J. Am. Med. Assoc.** 210(1): 59-64.
- FOX, S.; J. Burns; J. Burt. 1987. The dysplastic hip: A crippling problem in dogs. **Vet. Med.** 82(7): 684-693.

- FOX, S.; J. Burns; J. Burt (1987). Treating the dysplastic hip: The first step to follow. **Vet. Med.** 82(7): 701-708.
- FOX, S.; J. Burns; J. Burt (1987). Osteotomy and hip replacement: Key treatments for dysplastic dog. **Vet. Med.** 82(7): 709-716.
- GIBSON, K.L.; R.T. VanEe; R.D. Pechman (1991). Femoral capital physeal fractures in dogs: 34 cases (1979-1989). **J. Am. Vet. Med. Assoc.** 198(5): 886-890.
- LEWIS, D.D.; J.R. Bellah; M.D. McGavin; J.M. Gaskin (1988). Postoperative examination of the biceps femoris muscle sling used in excision of the femoral head and neck in dogs. **Vet. Surg.** 17(5): 269-277.
- LIPPINCOTT, C.L. (1987). Excision arthroplasty of the femoral head and neck. **Vet. Clin. North Am. Small Anim. Pract.** 22(4): 857-871.
- LIPPINCOTT, C.L. (1992). Femoral head and neck excision in the management of canine hip dysplasia. **Vet. Clin. North Am. Small Anim. Pract.** 22 (3): 721-737.
- LORENZ, M.; L. Cornelius (1993). **Small Animal Medical Diagnosis**. 2nd Edition, J.B. Lippincott Company, Philadelphia: 389-396.
- MANN, F.A.; C.H. Tangner; C. Wagner-Mann; W.K. Read; D.A. Hulse; T.A. Puglisi; H.P. Hobson (1987). A comparison of standard femoral head and neck excision and femoral head and neck excision using a biceps femoris muscle flap in the dog. **Vet. Surg.** 16(3): 223-230.
- MEIJ, B.; H. Hazewinkel; R. Nap (1992). Results of extra-articular stabilization following open reduction of coxofemoral luxation in dogs and cats. **J. Small Anim. Pract.** 33(7): 320-326.
- MONTGOMERY, R.D.; J.L. Milton; R.H. Jr Coble; J.C. Williams (1987). A retrospective comparison of three techniques for femoral head and neck excision in dogs. **Vet. Surg.** 16(6): 423-426.
- NELSON, C.L. (1971). Femoral head and neck excision arthroplasty. **Orthop. Clin. North Am.** 2(1): 127-137.
- PIEK, C.J.; H.A. Hazewinkel; W.T. Wolvekamp; R.C. Nap; B.P. Mey (1996). Long-term follow-up of avascular necrosis of the femoral head in the dog. **J. Small Anim. Pract.** 37(1): 12-18.
- PIERMATTEI, D. (1996). **Atlas de Abordajes Quirúrgicos de Huesos y Articulaciones de Perros y Gatos**. 3^a Edición McGraw-Hill Interamericana, México: 230-235.
- PROSTREDNY, J.M.; J.P. Toombs; D.C. VanSickle (1991). Effect of two muscle sling techniques on early morbidity after femoral head and neck excision in dogs. **Vet. Surg.** 20(5): 298-305.
- RAMÍREZ, G. (1997). Curso Internacional de Cirugía Ortopédica, Traumatología y Neurocirugía en Perros y Gatos. 5 al 8 de noviembre, Puebla, México: 204 pp.
- REMEDIOS, A.M.; C.L. Fries (1995). Treatment of canine hip dysplasia: a review. **Can. Vet. J.** 36(8): 503-509.
- RIVERA, L.; Y. Abdelbaki; C. Tkemeyer; D. Hulse (1976). Arterial Supply to the Canine Hip Joint. **J. Vet. Orth.** 1(2): 20-33.
- SHARMA, S.; L. Gopalakrishnan; S.S. Yadav (1982). Girdlestone arthroplasty. **Int. Surg.** 67(4 Suppl): 547-550.
- SLATTER D. (1985). **Textbook of Small Animal Surgery**, Vol II, W.B. 1st Edition. Saunders Company, Philadelphia: 2718 pp.