

## LA INFILTRACIÓN PERILESIONAL DE GLUCANTIME Y LIDOCAÍNA EN EL TRATAMIENTO DE LA LEISHMANIASIS

### PERILESIONAL INFILTRATION OF GLUCANTIME AND LIDOCAINE FOR TREATMENT OF LEISHMANIASIS

*Reyes Alirio Torres<sup>1</sup>; Nieves Vargas de Caminos<sup>2</sup>*

#### RESUMEN

Con la finalidad de evaluar el efecto terapéutico de la infiltración perilesional de una mezcla de Glucantime y lidocaína en la leishmaniasis cutánea localizada, se seleccionaron 165 pacientes con diferentes formas clínicas de la enfermedad, procedentes de los Servicios de Dermatología del Hospital Central "Antonio María Pineda" de Barquisimeto y del Hospital Universitario de Maracaibo. Se observó completa cicatrización de las lesiones en el 100% (128 de 128) de los pacientes tratados con la mezcla de Glucantime más lidocaína, en el 71.4% (20 de 28) de los tratados sólo con Glucantime y apenas 11.1% (1 de 9) de los que recibieron lidocaína sola. En el 65.6% de los casos la curación ocurrió con 3 a 10 infiltraciones y en 34.4% fueron necesarias 11 a 18 dosis. Se sugiere la estandarización del manejo y registro de las leishmaniasis y se recomienda el tratamiento de las formas localizadas con infiltraciones perilesionales de Glucantime más lidocaína.

**Palabras claves:** Leishmaniasis, tratamiento, glucamina, lidocaína.

---

1 Cátedra de Parasitología. Facultad de Medicina LUZ. Unidad de Dermatología y Micología Médica. Hospital Universitario de Maracaibo.

2 Cátedra de Medicina Tropical. Facultad de Medicina de LUZ. Unidad de Dermatología y Micología Médica. H.U.M.

## ABSTRACT

In order to evaluate the therapeutic effect of perilesional infiltrations of a mixture of Glucantime and lidocaine in localized cutaneous leishmaniasis, 165 patients with different clinical forms of the disease coming from the "Antonio María Pineda" Central Hospital Dermatology Service of Barquisimeto and the University Hospital of Maracaibo were selected. Complete healing of the lesions was observed in 100% (128 of 128) of the patients treated with Glucantime plus lidocaine, in 71.4% (20 of 28) of those treated only with Glucantime and solely in 11.1% (1 of 9) of those treated only with lidocaine. Healing occurred after 3 - 10 infiltrations in 65.6% of the patients, whilst in 34.4% of them 11 - 18 doses were necessary. Standardization in conduction and registration of leishmaniasis is suggested as well as treatment of localized forms with perilesional infiltrations of Glucantime plus lidocaine.

**Key words:** Leishmaniasis, treatment, glucamine, lidocaine.

## INTRODUCCIÓN

Las leishmaniasis cutáneas son endémicas en muchas áreas de América tropical y subtropical (al menos en 24 países), donde constituyen un importante problema de salud pública.<sup>44,45</sup> La enfermedad es básicamente una zoonosis y los humanos son apenas algunos de los hospedadores dentro del ciclo de vida de las diferentes especies de parásitos patógenos para el hombre. El control es difícil debido a la variedad de especies de *Leishmania* y sus diferentes formas de expresión clínica, con el agravante de que a veces pueden estar involucradas, en un mismo paciente, dos o más especies al mismo tiempo.<sup>46</sup>

La enfermedad es relativamente frecuente y prácticamente ocurre en todos los estados de Venezuela. No se conoce su verdadera prevalencia debido a múltiples factores, tales como: deficiente recolección de datos, subregistro de pacientes, falta de una racional campaña que permita un mejor conocimiento y control del problema, la falta de confirmación parasitológica de muchos de los casos, además del ya mencionado polimorfismo de la enfermedad, que dificulta el reconocimiento de las formas incipientes y de los casos con manifestaciones no clásicas. No obstante, entre 1955 y 1991, el Ministerio de Sanidad y Asistencia Social registra 39.645 casos, con un promedio de 2.065 casos por año. La prevalencia ha sido estimada en 12.3 casos por cien mil habitantes y las frecuencias más altas corresponden a los estados Lara, Trujillo, Mérida, Táchira, Sucre, Anzoátegui, Cojedes, Miranda y Yaracuy.<sup>9</sup>

Múltiples esquemas terapéuticos han sido utilizados en las diferentes localidades contra las diferentes formas clínicas de leishmaniasis. La mayoría de las investigaciones coinciden en considerar a los antimoniales pentavalentes como las drogas más efectivas<sup>13-16, 18, 22, 33, 41, 62, 66, 74, 75, 81, 92, 95, 96, 98</sup>. Además de los antimoniales, se han utilizado otros medicamentos sistémicos, tales como: anfotericina B<sup>10, 11, 64, 82</sup>, licocalcone A,<sup>24</sup> miconazol,<sup>71</sup> isonazida,<sup>73</sup> dapsona,<sup>32</sup> rifampicina,<sup>34, 72, 73</sup> plantas medicinales,<sup>38</sup> trimetoprin-sulfametoxazol<sup>34</sup> e interferón gamma.<sup>4</sup> También se han experimentado varias formas de tratamiento local, a saber: curetaje,<sup>22</sup> rayos laser,<sup>78</sup> criocirugía,<sup>35, 61</sup> termoterapia,<sup>68</sup> cirugía,<sup>22</sup> e infiltraciones intralesionales o perilesionales de: antimoniales pentavalentes,<sup>35, 37, 63, 87, 91, 92, 95, 98, 102</sup> aminosidina<sup>5, 12, 21, 36, 69, 83, 90, 96,</sup> anfotericina B,<sup>39</sup> emetina,<sup>25</sup> clotrimazol,<sup>59</sup> miconazol,<sup>60</sup> lidocaína,<sup>98, 102</sup> solución hipertónica de cloruro de sodio<sup>89</sup> e interferón gamma.<sup>47</sup> Una interesante medida es la terapia inmunológica en sus diferentes esquemas: inoculación de formas promastigotas de *Leishmania* muertas por diferentes medios, antígenos purificados de amastigotas, B.C.G., interferón gamma, interleucina 2 y otros inmunomoduladores inespecíficos.<sup>26, 27, 30, 45, 70</sup>

Los antimoniales pentavalentes actúan de varias maneras: 1. Causan disminución de la síntesis de adenosin trifosfato (ATP) y guanosil trifosfato (GTP) a partir de adenosin difosfato (ADP) y guanosil difosfato (GDF), con la consiguiente disminución de la síntesis macromolecular y de la viabilidad de las leishmanias; 2. Inhiben la glucólisis, el ciclo del ácido cítrico y el catabolismo de los ácidos grasos de las amastigotas.<sup>45, 95</sup> Estos antimoniales han sido utilizados en diversos esquemas terapéuticos, con resultados variables según los experimentadores.

La anfotericina B es ampliamente utilizada en pacientes que no responden bien al tratamiento con antimoniales pentavalentes, sobre todo en las formas mucocutáneas y viscerales; no obstante, es un medicamento muy tóxico, ya que además de interferir con la síntesis de ergosterol, también altera la síntesis de colesterol, afectando no sólo a los parásitos sino también a las células del glomérulo renal del hospedador, por lo que amerita la hospitalización del enfermo. La dosis varía de 0.25 a 1 miligramo por kilo de peso por vía endovenosa.<sup>56, 97</sup>

Los imidazólicos (ketoconazol e itraconazol) han sido muy ensayados, tanto en forma de monoterapia como combinados con antimoniales pentavalentes, con resultados muy contradictorios. Estas drogas son mejor toleradas que la anterior, ya que su mecanismo de acción es la inhibición de la síntesis del ergosterol en la membrana de los kinetoplastida. Las dosis más utilizadas son 400 miligramos al día en los adultos y 200 miligramos en los niños.<sup>1, 2, 65, 73, 85, 90, 101</sup>

La aminosidina parece ser una importante opción para el manejo de las diferentes formas clínicas de leishmaniasis. Algunos autores han reportado excelentes resultados en las formas difusas y viscerales, sobre todo en combinación con los antimoniales pentavalentes.<sup>84, 93, 96</sup>

Varios reportes muestran la importancia del alopurinol en combinación con antimoniales, sobre todo para el tratamiento de las formas recidivantes.<sup>10, 11, 64, 82</sup>

El resto de los medicamentos sistémicos experimentados no ha dado resultados consistentes y amerita una mejor evaluación.

Ya se han mencionado en páginas anteriores las múltiples tentativas de terapia local. Una de las más estudiadas es la aminosidina en ungüentos, sola o en combinación con cloruro de metilbenzetonio.<sup>5, 12, 11, 36, 61, 33, 94</sup> Por otro lado, se está investigando bastante sobre el uso de infiltraciones intra o perilesionales de antimoniales pentavalentes y/o lidocaína.<sup>37, 63, 87, 91, 92, 95, 98, 102</sup> Como estos medicamentos son el motivo del presente estudio, serán ampliamente discutidos más adelante.

La terapéutica clásica de las leishmaniasis presenta tres dificultades fundamentales: 1. Escasez y alto costo de las drogas, 2. Elevada toxicidad y 3. Grandes diferencias en la respuesta individual, dependiendo de la especie de parásito involucrada y sobre todo del estado inmunológico del hospedador.<sup>44</sup> Se hace por tanto necesario el estudio de opciones terapéuticas de más práctica aplicación en las áreas endémicas, donde generalmente los pacientes son muy pobres y las instituciones que prestan salud cuentan con escasos recursos.

En vista de las dificultades mencionadas y de los buenos resultados reportados por muchos de los autores mencionados en estudios preliminares, se practica el presente trabajo con los siguientes objetivos:

- Evaluar el efecto terapéutico de la infiltración perilesional de una mezcla de glucantime y lidocaína en la leishmaniasis cutánea localizada.
- Comparar la efectividad de la mezcla propuesta con el uso de Glucantime o lidocaína solos.

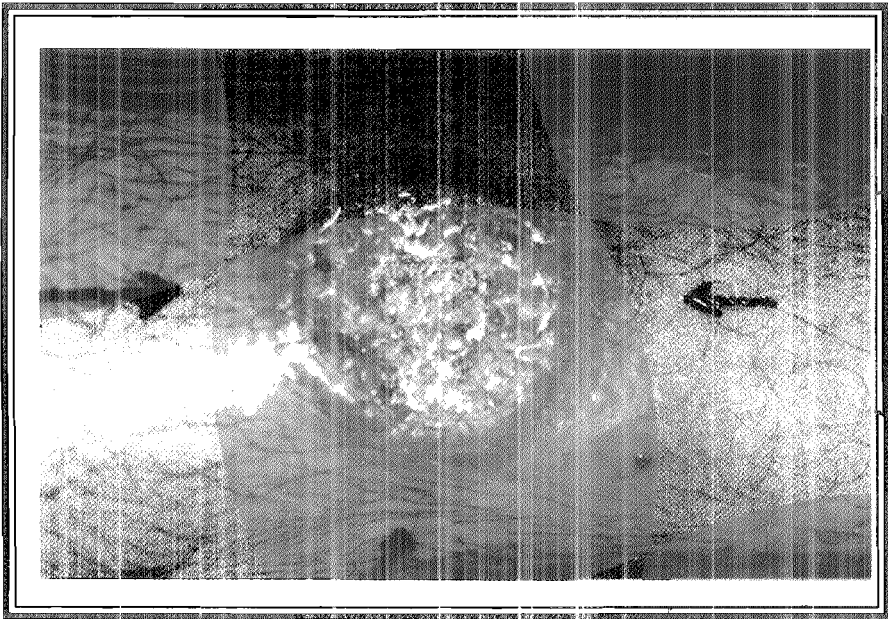
## MATERIALES Y MÉTODOS

Para el estudio se seleccionaron 165 pacientes con leishmaniasis cutánea localizada diagnosticada parasitológica y/o histopatológicamente, que no hubieran recibido previamente ningún tipo de tratamiento específico. De los 165 pacientes, 99 fueron atendidos en el Servicio de Dermatología del Hospital Central "Antonio María Pineda" de la ciudad de Barquisimeto y 66 en el Servicio de Dermatología del Hospital Universitario de Maracaibo.

Se formaron tres grupos:

El grupo A recibió infiltraciones perilesionales de Glucantime más lidocaína al 1%, mezclados en partes iguales. Las infiltraciones se practicaron en cuatro puntos cardinales por fuera del borde de la lesión, a razón de un mililitro por cada centímetro cuadrado de superficie enferma, hasta un máximo del equivalente a 1.500 miligramos de antimonial (Fotografía 1).

El grupo B recibió solamente lidocaína al 1% a la misma dosis y con la misma técnica que el grupo A.



Fotografía No. 1 - Puntos cardinales seleccionados para las infiltraciones perilesionales.

El grupo C recibió solamente Glucantime de acuerdo con el esquema propuesto por Oliveira Neto y colaboradores (1997).<sup>10</sup>

Las infiltraciones se realizaron semanalmente hasta la completa cicatrización de las lesiones. Cuando los pacientes de los grupos B y C no habían experimentado evidente mejoría a las 4 semanas, eran considerados fracaso terapéutico y se pasaban entonces al esquema del grupo A (Glucantime más lidocaína).

Para el control de la evolución de la enfermedad se tomaron en cuenta los siguientes parámetros: tamaño de las lesiones, número de lesiones, intensidad del eritema y afectación o no de ganglios linfáticos regionales.

## RESULTADOS

Se estudiaron 165 pacientes con leishmaniasis cutánea localizada, de ambos sexos y con edades comprendidas entre tres meses y ochenta y seis años.

Las lesiones fueron más frecuentes en miembros superiores (36.9%), cara (23.9%) y miembros inferiores (14.3%). Otras localizaciones observadas fueron: frente, cuello, pabellones auriculares, tórax y abdomen.

La forma clínica más frecuentemente observada fue la ulcerada (69.1%). Otras formas encontradas fueron: nodular (6.1%), ulcero-nodular (9.7%), escamocostrosa (4.8%), linfangítica (6.1%), verrugosa (3.0%) y cuero cutáneo (1.2%). Ver cuadro No. 1.

De los 165 pacientes, 121 fueron asignados al grupo A y tratados con una mezcla, a partes iguales, de Glucantime y lidocaína al 1%, 9 recibieron el esquema B (lidocaína sola) y 28 el esquema C (Glucantime solo). Se observó completa cicatrización en el 100% de los pacientes tratados con la mezcla de Glucantime más lidocaína, en el 71.4% de los que recibieron solo Glucantime y apenas en el 11.1% de los que recibieron lidocaína sola (Cuadro No. 2). Ocho de los pacientes tratados con el esquema B y ocho de los tratados con el esquema C no habían mejorado a las 4 semanas y fueron considerados como fracaso terapéutico; sin embargo, todos evolucionaron satisfactoriamente cuando fueron pasados al esquema de Glucantime más lidocaína.

El cuadro 3 muestra la evolución de los pacientes que fueron tratados con la mezcla de Glucantime más lidocaína. De los 128 pacientes tratados, la curación ocurrió con 3 a 10 dosis en el 65% de los casos y el 34.4% restante necesitó entre 11 y 18 infiltraciones.

**CUADRO 1**  
**LEISHMANIASIS. FORMAS CLÍNICAS**


Forma clínica	Número	Porcentaje
Ulcerada	114	69.1
Nodular	10	6.1
Ulceronodular	16	9.7
Escamocostrosa	8	4.8
Linfangítica	10	6.1
Verrugosa	5	3.0
Cuerno cutáneo	2	1.2
<b>TOTAL</b>	<b>165</b>	<b>100.0</b>

**CUADRO 2**  
**LEISHMANIASIS. TRATAMIENTO PERILESIONAL**  
**EVOLUCIÓN SEGÚN ESQUEMA TERAPÉUTICO**

Esquema terapéutico	Número	Curados	Porcentaje
Glucantime más lidocaína	128	128	100.0
Glucantime solo	28	20	71.4
Lidocaína sola	9	1	11.1

**CUADRO 3**  
**LEISHMANIASIS. TRATAMIENTO PERILESIONAL CON**  
**GLUCANTIME MÁS LIDOCAÍNA. NÚMERO DE DOSIS**

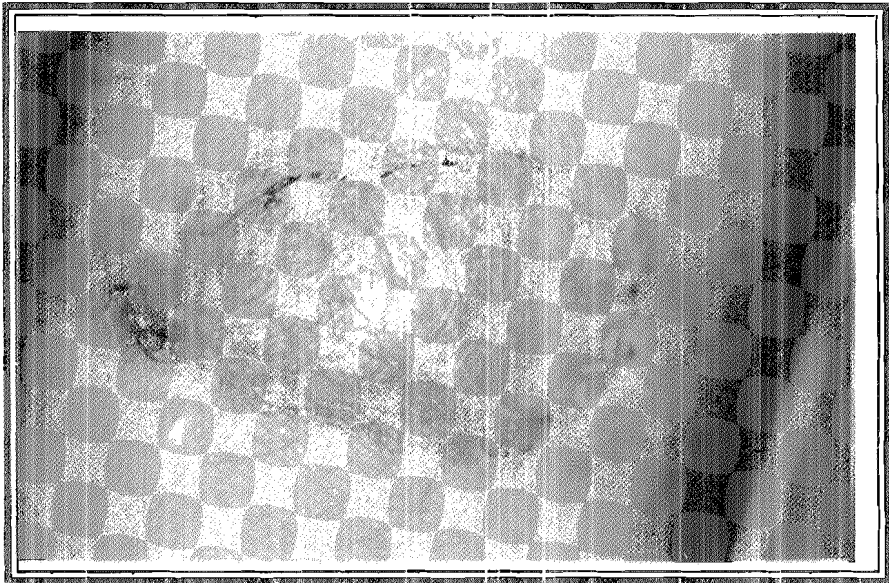

Número de dosis	Pacientes	Porcentaje
3 - 10	84	65.5
11 - 18	44	34.4
<b>TOTAL</b>	<b>128</b>	<b>100.0</b>



Fotografía No 2

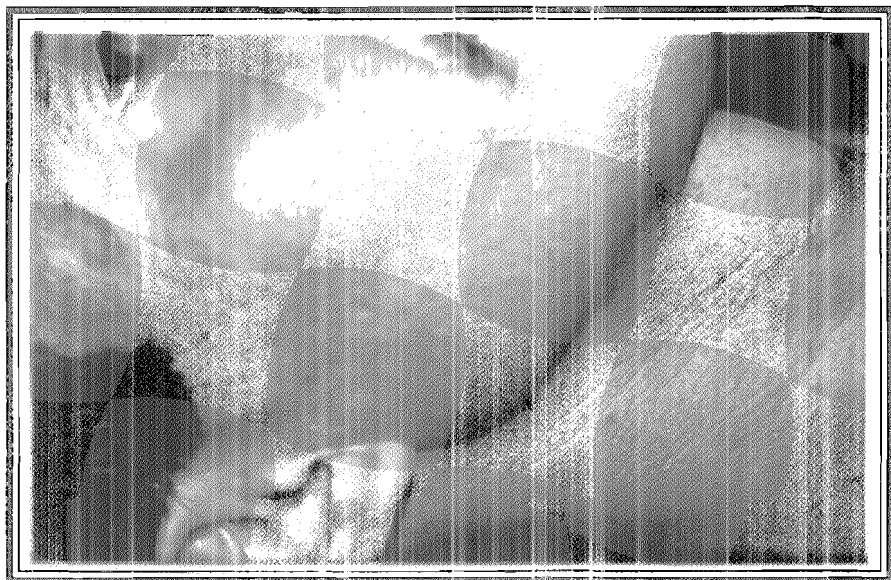
Lesión ulcerosa en pabellón auricular: a) antes y b) después del tratamiento





Fotografía No. 3


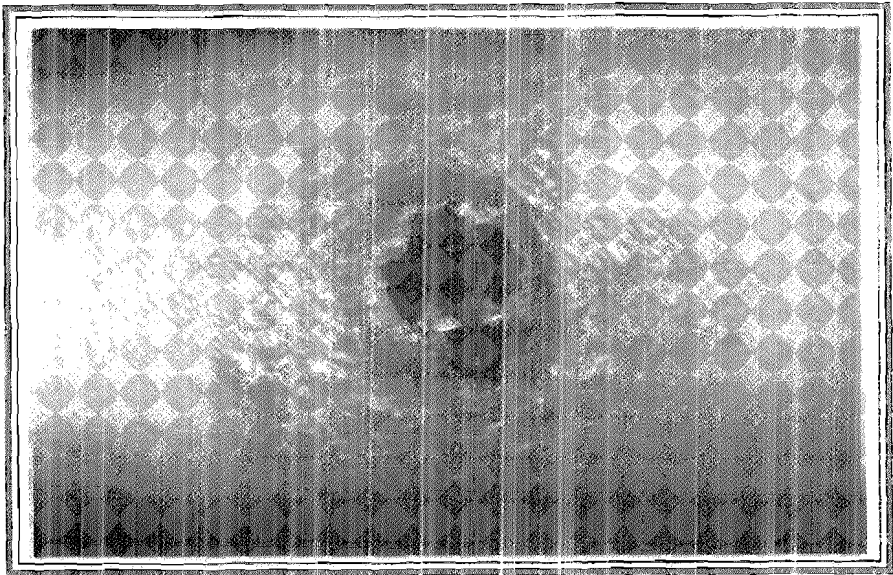
Lesión ulcerosa en antebrazo: a) antes y b) después del tratamiento



Fotografía No. 4


Lesión ulcerosa en cara con intenso compromiso ganglionar:

a) antes y b) después del tratamiento.





Fotografía No. 5

Lesión ulcerosa en antebrazo: a) antes ; b) después del tratamiento



Fotografía No. 6

Cuerno cutáneo en pabellón auricular: a) antes y b) después del tratamiento.



Fotografía No.7

Lesión ulcerosa en párpado superior: a) antes y b) después del tratamiento.

## DISCUSIÓN

La leishmaniasis cutánea es una afección relativamente frecuente en casi todos los estados de Venezuela; no obstante, se desconoce su verdadera prevalencia, en parte por la ausencia de políticas uniformes de registro y manejo de la infección.

En el presente trabajo se estudiaron 165 casos de leishmaniasis cutánea localizada en ambos sexos y con edades comprendidas entre tres meses y ochenta y seis años. Las lesiones fueron más frecuentes en miembros y cara y la forma clínica más frecuentemente observada fue la ulcerada.

Ya se han mencionado en páginas anteriores las diversas estrategias terapéuticas ensayadas en distintas regiones del mundo, y como cada paciente responde de manera diferente a los medicamentos, respuesta que está relacionada con múltiples factores dependientes del parásito, del hospedador y del ambiente, y que se cree está genéticamente predeterminada. Generalmente el tratamiento se cumple con antimoniales pentavalentes; en Venezuela se ha usado la N-metil Glucamina (Glucantime), administrada por vías intramuscular o endovenosa, y las dosis ensayadas han sido muy diversas. Para algunos autores, el tratamiento debe administrarse a altas dosis (100 mg/kg/día) con varios ciclos de aproximadamente un mes cada uno.<sup>7, 13, 37, 52</sup> No obstante, con este esquema se han reportado diversos efectos colaterales, tales como: fiebre, vómitos, cefalea, mialgias, artralgias, insuficiencia hepática o renal, reacciones anafilactoides, broncoespasmos, polineuropatías, trastornos de la repolarización ventricular, arritmias, imágenes de lesión subepicárdica, etc., motivo por el cual se han realizado múltiples ensayos utilizando dosis menores. Así, García y colaboradores<sup>40</sup> estudian electrocardiográficamente la cardiotoxicidad del Glucantime en pacientes de Tovar, estado Mérida, Venezuela y concluyen que el medicamento administrado a las dosis de 25 a 50 mg/Kg/día hasta por tres series de 30 días cada una, además de conseguir la curación de las lesiones, no provoca alteraciones electrocardiográficas que pudieran interpretarse como signos de toxicidad miocárdica. Saenz y colaboradores,<sup>81</sup> en Panamá, trataron 59 pacientes con leishmaniasis cutánea a base de 20 mg/kg/día, durante 20 días, de estibogluconato sódico (Pentostan) o de antimonio de glucamina (Glucantime); ambas drogas fueron muy efectivas, y a pesar de que en el 53% de los casos hubo ligeros efectos adversos (mialgias, artralgias, cefalea y fiebre), en ningún paciente se observó toxicidad hematológica, hepática, cardíaca o renal. Jaser y colaboradores<sup>53</sup> estudian la farmacocinética del estibogluconato sódico en 29 pacientes con leishmaniasis cutánea, después de la administración de una dosis de 600 miligramos de antimonial, y concluyen que hay una gran variabilidad: existen pacientes eliminadores rápidos, con baja exposición al estibogluconato, y eliminadores lentos, con alta exposición al antimonial; esto puede explicar en parte las diferencias observadas en la respuesta de la leishmaniasis tratada con este medicamento.

La otra droga tradicionalmente utilizada es la anfotericina B, pero ella puede ser aún más tóxica que los antimoniales pentavalentes, por lo que amerita la hospitalización del paciente.

Los demás medicamentos de uso sistémico no han mostrado gran efectividad cuando se emplean solos, por lo que ameritan ser administrados en combinación con los antimoniales o con la anfotericina B.

En vista de las dificultades mencionadas, aunadas al alto costo de los medicamentos y la dificultad para encontrarlos en el comercio,<sup>26</sup> muchos esfuerzos se han hecho en la búsqueda de métodos terapéuticos de acción local.

En el presente estudio se trataron perilesionalmente 128 pacientes con diferentes formas clínicas de leishmaniasis cutánea localizada mediante una mezcla de Glucantime más lidocaína al 1%, con resultados satisfactorios en el 100% de los casos; hubo buena respuesta en el 71.4% de los pacientes que recibieron sólo Glucantime, mientras que apenas hubo curación en uno (11.1%) de los enfermos tratados con lidocaína sola. En el 65.6% de los casos, la curación ocurrió con 3 a 10 infiltraciones y en el 34.4% fue necesario administrar de 11 a 18 dosis.

Existen varios reportes en la literatura sobre el uso de antimoniales pentavalentes por vía intralesional para el tratamiento de las formas localizadas de leishmaniasis cutánea:

● Solano y colaboradores,<sup>91</sup> en Costa Rica, obtienen buenos resultados al tratar con Glucantime intralesional a 45 pacientes con leishmaniasis cutánea por *Leishmania panamensis*.

● Mejía de Alejos<sup>63</sup> informa sobre algunas observaciones con el tratamiento de las leishmaniasis en el estado Lara; según la autora, muchas formas de leishmaniasis que no responden al Glucantime intramuscular mejoran rápidamente con el tratamiento intralesional, sobre todo cuando la especie involucrada es *Leishmania venezuelensis*; esto probablemente se debe a que la intensa descarga local de antígenos estimula tanto la respuesta inmune humoral como celular del paciente, haciéndola más efectiva para el control de la infección.

● Otro aporte importante es ofrecido por Sharquie y colaboradores,<sup>84, 89</sup> quienes trataron 88 lesiones de leishmaniasis cutánea con solución hipertónica de cloruro de sodio, 50 con estibogluconato sódico y 20 se dejaron sin tratamiento. Los medicamentos fueron inyectados intralesionalmente cada 7 a 10 días y los controles se realizaron a los 42 días. Tanto el cloruro de sodio como el antimonial resultaron sumamente efectivos; curó más del 96% de los pacientes, mientras que en ninguno de los pacientes no tratados hubo mejoría. El mecanismo de acción de ambos medicamentos parece ser la interferencia con la presión osmótica del citoplasma celular de los parásitos y de los tejidos lesionados.

● Dorea y colaboradores<sup>33</sup> demuestran que el antimonial es concentrado y retenido en y alrededor de las lesiones ulceradas.

Estas explicaciones sobre la seguridad del tratamiento local alivian la preocupación de muchos médicos, que tienen el temor de la posibilidad de diseminación de la infección cuando el tratamiento no se cumple en forma sistémica.

④ Yépez y Scorza<sup>102</sup> realizan un estudio comparativo entre el tratamiento intralesional con Glucantime más lidocaína y con lidocaína sola; los resultados son excelentes con la mezcla de Glucantime más lidocaína

④ Torres y colaboradores,<sup>98</sup> en un estudio preliminar, reportan 100% de efectividad con el tratamiento perilesional de leishmaniasis cutánea localizada a base de la combinación de Glucantime más lidocaína

④ Tallab y colaboradores<sup>95</sup> trataron 96 pacientes, con 129 lesiones de leishmaniasis cutánea, mediante inoculaciones intralesionales de estibogluconato de sodio en tres esquemas: diario, en días alternos y semanal; obtuvieron cura en 67%, 97% y 91% respectivamente y por lo tanto, recomiendan el tratamiento intralesional en días alternos o semanalmente.

En el presente estudio no se obtuvieron buenos resultados con la infiltración perilesional de lidocaína sola; no obstante, existen reportes que relatan efectos beneficiosos de dicho anestésico; así, Yépez y Scorza,<sup>102</sup> sorpresivamente para ellos, logran curar 98% de las lesiones en 30 pacientes tratados intralesionalmente con lidocaína al 1% durante 30 días. A pesar de no tener una hipótesis firme para explicar el efecto curativo de la lidocaína, especulan que el mismo puede deberse a un daño irreversible del sistema de membrana de los macrófagos parasitados o del complejo de membrana subpelicular de los amastigotas intracelulares; otra posibilidad pudiera ser el aumento de la permeabilidad de la membrana celular al ión sodio. Por otro lado, Navin y colaboradores<sup>68</sup> trataron 23 casos de leishmaniasis cutánea localizada producidos por *Leishmania braziliensis* o *Leishmania mexicana* con inyecciones semanales de lidocaína - ácido clorhídrico con epinefrina; a pesar de que 5 de 7 pacientes infectados con *Leishmania mexicana* curaron clínicamente, sólo uno de los 13 casos de *Leishmania braziliensis* cicatrizó después de 5 semanas, con recaída a las ocho semanas. Estos resultados paradójicos confirman una vez más que cada paciente responde en forma diferente en las diversas localidades endémicas para leishmaniasis.

Algunos autores reportan efectos secundarios indeseables con las infiltraciones locales de antimoniales pentavalentes, tales como dolor local, eritema o inclusive manifestaciones generales;<sup>37, 48, 56, 87, 102</sup> no obstante, en nuestra casuística sólo hubo ligeras manifestaciones adversas en dos pacientes: en uno se observó eritema y edema después de las infiltraciones, y en el otro, la formación de vesículas perilesionales, reacciones que en ambos casos desaparecían espontáneamente en las primeras 24 horas después del tratamiento.

Las grandes discrepancias entre los diferentes estudios sugieren la necesidad de estandarizar el manejo y el registro de las leishmaniasis en los diversos centros de atención médica y de investigación. En vista de los resultados obtenidos y reportados en la literatura, se puede concluir que las infiltraciones perilesionales de Glucantime más lidocaína constituyen un método sencillo, efectivo, barato e inocuo para el tratamiento de las formas localizadas de leishmaniasis.



## REFERENCIAS BIBLIOGRÁFICAS

1. AKUFFO, H.; M. DIETZ ; S. TEKLEMARIAM. 1990. The use of itraconazole in the treatment of leishmaniasis caused by *Leishmania aethiopica*. *Trans. R. Soc. Trop. Med. Hyg.* 84: 532-534.
2. ALBANESE, G.; P. GIORGETTE; L. SANTAGOSTINO; D. CRIPPA. 1989. Cutaneous leishmaniasis: treatment with itraconazole. *Arch. Dermatol.* 125: 1540-1542.
3. ALEXANDER, J. and D. RUSSELL. 1992. The interaction of *Leishmania* species with macrophages. *Adv. Parasitol.* 31: 175-254.
4. ARANA, R.A.; NAVIN, T.R.; ARANA, F.E. BERMAN, J.D. and ROSENKAIMER. 1994. Efficacy of a short course (10 days) of high dose meglumine antimoniate with or without interferon-gamma in treating cutaneous leishmaniasis in Guatemala. *Clin. Infect. Dis.* 18: 381-384.
5. ASILIAN, A.; JACAYER, T.; WHITWORTH, J.A.; CHASHEMI, R.L. and NILFOROOZHZADEH, M. 1995. A randomized placebo-controlled trial of a two week regimen of aminosidine (paromomycin) ointment for treatment of cutaneous leishmaniasis. *Am. J. Trop. Med. Hyg.* 53: 648-651.
6. AZULAY, R.D. and D.R. AZULAY. 1995. Immune-clinical-pathologic spectrum of leishmaniasis. *Int. J. Dermatol.* 34: 303-308.
7. BALLOW, W.R. and GORDON, J.B. 1987. Safety and efficacy of high dose sodiumstibogluconate for therapy of American cutaneous leishmaniasis. *Lancet.* 2: 13-16.
8. BARROETA, S. Tiene importancia la identificación de las leishmanias? 1987. *Arch. Arg. Dermatol.* 37: 149-154.
9. BARROETA, S. 1996. Leishmaniasis tegumentaria americana en pacientes del estado Lara, Venezuela. Trabajo de Ascenso. Universidad Centroccidental «Lisandro Alvarado». Escuela de Medicina. Mecanografiado. Barquisimeto, Venezuela.
10. BAUM, K.F. and R.L. BERENS. 1994. Successful treatment of cutaneous leishmaniasis with allopurinol after failure of treatment with ketoconazole. *Clin. Infect. Dis.* 18: 813-815.
11. BARZILAI, A.; FRIEDMAN, J. and TRAU, H. 1995. Treatment of cutaneous leishmaniasis with allopurinol. *J. Am. Acad. Dermatol.* 32: 518.
12. BENSALAH, A.; ZAKRAQUI, H.; ZAATOUR, A.; FTAIT, A.; DELLAGI, K.; BENISMAIL, R. 1995. A randomized placebo controlled trial in Tunisia treating cutaneous leishmaniasis with paromomycin ointment. *Am. J. Trop. Med. Hyg.* 53: 162-166.
13. BERMAN, J. D. and HANSON, B.D. 1985. Biochemical mechanisms of antileishmanial activity of sodium stibogluconate. *Antimicrob Agent Chemother.* 27: 16-20.
14. BERMAN, J. D. and HANSON, B.D. 1988. Chemotherapy for leishmaniasis: biochemical mechanisms, clinical efficacy and future strategies. *Rev. Infect. Dis.* 10: 560-586.
15. BLUM, J.; HATZ, C.; JUNGJIANS, T. 1994. The therapy of cutaneous and mucocutaneous leishmaniasis. *Dtsch. Med. Wochenschr.* 119: 1169-1172
16. BONFANTE-GARRIDO, R.; BARROETA, S.; MEJIA DE ALEJOS, M.A.; MELENDEZ, E.; ARREDONDO, C.; URDANETA, R. y URDANETA, I. 1987. Urban cutaneous leishmaniasis in Barquisimeto, Venezuela. *Bull. PAHO.* 21: 49-55.
17. BONFANTE-GARRIDO, R.; S. BARROETA; M.A. MEJIA DE ALEJOS; E. MELENDEZ; ... TORREALBA; Y. URDANETA; R. URDANETA; J. ALVARADO; Y. VASQUEZ; M. MELENDEZ. 1992. Follow-up of the evaluation of a fractional multistrain vaccine against cutaneous leishmaniasis in Duaca, Lara State, Venezuela. Meeting on vaccine development against *Leishmania*. Sanare.

18. BONFANTE-GARRIDO, R.; E. MELENDEZ; S. BARROETA; M.A. MEJIA DE ALEJOS; H. MOMEN; E. COPULILLO; D. Mc. MAHON-PRATT; G. GRIMALDI. 1992. Cutaneous leishmaniasis in Western Venezuela caused by infection with *Leishmania venezuelensis* and *L. braziliensis* variants. *Trans. Roy. Soc. Trop. Med. Hyg.* 86: 141-148.
19. BONFANTE-GARRIDO, R.; S. BARROETA; M.A. MEJIA DE ALEJOS; E. MELENDEZ; J. TORREALBA; O. VALDIVIA; H. MOMEN; G. GRIMALDI. 1996. Disseminated American cutaneous leishmaniasis. *Int J Dermatol.* 35: 561-565.
20. BRETANA-NOGUERA, A. 1987. Aspectos ultraestructurales, citoquímicos e inmunocitoquímicos del género *Leishmania* en Venezuela. III Simposio Venezolano de Leishmaniasis. Barquisimeto.
21. BRYCESON, A.D.; A. MURPHY; A.H. MCODY. 1994. Treatment of old world cutaneous leishmaniasis with Aminocide ointment: results of an open study in London. *Trans. Roy. Soc. Trop. Med. Hyg.* 88: 226-228.
22. BUFFET, P.; E. CAUMEN; M. GENTILINI. 1994. Treatment of localized cutaneous leishmaniasis. *Ann. Dermatol. Venerol.* 121: 503-511.
23. CASTES, M.; D. TRUJILLO; Z. MOROS; A. MARTÍNEZ; F. TAPIA; P. CASTELLANOS; A. RONDÓN; U. CONVIT. 1987. Inmunidad mediada por células con unregulación en pacientes con leishmaniasis cutánea americana. III Simposio Venezolano de Leishmaniasis. Barquisimeto.
24. CHEN, M.; CHRISTENSEN, S.B.; THEANDER, T.G.; K. FARAZMI, A. 1994. Antileishmanial activity of Licochalcone A in mice infected with *Leishmania*. *Antimicrob. Agents Chemother.* 38: 1339-1344.
25. COHEN, H.A. and WAHABA, A. 1977. Treatment of leishmaniasis recidivens with intralesional injections of emetine hydrochloride: a case report. *Acta Dermatol. Venercol.* 59: 549-552.
26. CONVIT, J.; P. CASTELLANOS; A.J. RONDÓN; M.E. PINARDI; M. ULRICH; M. CASTES; B. BLOOM; L. GARCIA. 1987. Immunotherapy versus chemotherapy in localized cutaneous leishmaniasis. *Lancet.* 1: 401-405.
27. CONVIT, J.; P.L. CASTELLANOS; M. ULRICH; M. CASTES; A.J. RONDÓN; M.E. PINARDI; N. RODRÍGUEZ; B. BLOOM; S. FORMICA; L. VALECHILLOS; A. BRETANA. 1989. Immunotherapy of localized, intermediate and difused forms of American cutaneous leishmaniasis. *Infect. Dis.* 160: 104-115.
28. CONVIT, J. and M. ULRICH. 1993. Antigen-specific immunodeficiency and its relation to the spectrum of american cutaneous leishmaniasis. *Biol. Res.* 26: 159-166.
29. CONVIT, J.; M. ULRICH; C. T. FERNANDEZ; F.J. TAPIA; G. GACERES-DITTIMAR; M. CASTES; A.J. RONDÓN. 1993. The clinical and immunological spectrum of american cutaneous leishmaniasis. *Trans. R. Soc. Trop. Med. Hyg.* 87: 444-448.
30. CONVIT, J.; M. ULRICH; P.L. CASTELLANOS; M. CASTES; M.E. PINARDI; H. DE LIMA; O. ZERPA; N. HERNÁNDEZ; A. HERTZ. 1996. Desarrollo de inmunoterapia de la leishmaniasis cutánea americana en el Instituto de Biomedicina. *Gac. Med. Caracas.* 104: 232-246.
31. DÍAZ, V.M. 1989. Leishmaniasis cutánea en Nicaragua: estudio comparativo de dos modalidades terapéuticas. *Medicentro.* 5: 297-304.
32. DROGA, J.A. 1991. A double-blind study on the efficacy of oral dapson in cutaneous leishmaniasis. *Trans. Roy. Soc. Trop. Med. Hyg.* 85: 212-213.
33. DOREA, J.; E. MERCHAN; D.E. RYAN; M.J. HALZBECHER. 1990. Retention of antimony in skin biopsies of leishmaniasis after treatment with N-methyl-glucamine antimoniate. *Clin. Chem.* 36: 680-682.

34. DO VALLE, T.Z.; M.P. OLIVEIRA NETO; A. SCHUBAUGH, P.H. LAGRANGE; S.C. DA COSTA. 1995. New world tegumentary leishmaniasis: chemotherapeutic activity of Rifampicin in humans and experimental murine model. *Pathol. Biol. Paris.* 43: 618-621.
35. EL-DAROUTI, M.A. and S.M. ALRUBAIE. 1990. Cutaneous leishmaniasis. Treatment with combined cryotherapy and intralesional stibogluconate injection. *Int. J. Dermatol.* 29: 56-59.
36. EL-SAFI, S.H.; A.G. MARPHY; D.M. BRYCESON and E.A. NEAL. 1990. A double-blind clinical treatment of cutaneous leishmaniasis with paromomycine ointment. *Trans. Roy. Soc. Trop. Med. Hyg.* 84: 690-691.
37. FARIS, R.M.; J.S. ZORALLAH; T.A. KHOJA; J. AL-YAMANI. 1993. Intralesional treatment of cutaneous leishmaniasis with sodium stibogluconate antimony. *Int. J. Dermatol.* 32: 610-612.
38. FOURNET, A.; A.A. BARRIÓS; V. MUÑOZ. 1954. Leishmanicidal and trypanocidal activities of Bolivian medicinal plants. *J. Ethnopharmacol.* 41: 19-37.
39. GANOR, S. 1967. Treatment of leishmaniasis recidivans with local injections of amphotericin B. *Dermatol. Int.* 6: 141 - 143.
40. CARCÍA, R.; M. VALERA; M. CARRASCO, A. FUENYAYOR; J. RAMIREZ; W. TORREALBA; E. MENDOZA. 1982. Valoración electrocardiográfica de la cardiotoxicidad del antimonio de N-metil glucamina (R. Glucantime). *Arch. Inst. Cardiol. Mex.* 52: 155-159.
41. GHOS, S. 1978. Evaluation of sodium stibogluconate in treatment of cutaneous leishmaniasis. *Curr. Med. Res. Opin.* 6: 280-283.
42. GOHIMAN, Y.M. 1994. American mucocutaneous leishmaniasis. *Dermatol. Clin.* 42:703-712.
43. GRIMALDI, G. 1982. Leishmanioses tegumentares: aspectos clínicos e inmunopatológicos. *Mem. Inst. Oswaldo Cruz.* 77: 195-215.
44. GRIMALDI, G.; R. TESH; Mc MAHON-PRATT. 1989. A review of the geographic distribution and epidemiology of leishmaniasis in the new world. *Am. J. Trop. Med. Hyg.* 41: 687-400.
45. GRIMALDI, G., and R. TESH. 1993. Leishmaniasis of the new world: current concepts and implications for future research. *Clin. Microbiol. Rev.* 6: 230-250.
46. HABERT, A.R.; W.L. WESTON; J.G. MORELLI. 1995. Allopurinol for old world cutaneous leishmaniasis. *Pediatr. Dermatol.* 12: 287-288.
47. HARMS, C.; K. ZWINGEN BERGER; A.K. CHEHADE. 1989. Effects of intradermal gamma interferon in cutaneous leishmaniasis. *Lancet.* 1: 1287-1292.
48. HARMS, C.; A. CHEHADE; M. DOUBA; M. ROEPKE; A. MUKEH; F. RESEMKAIMER; Q. BIENZLE. 1991. A randomized interferon gamma in the local treatment of cutaneous leishmaniasis. *Trans. R. Soc. Trop. Med. Hyg.* 85: 214-216.
49. HASHIM, F.A.; E.A. KHALIL; A. ISMAIL; A.M. ELHASAN. 1995. Apparently successful treatment of two cases of post kala-azar dermal leishmaniasis with liposomal anfotericina B. *Trans. R. Soc. Trop. Med. Hyg.* 89: 440.
50. HEPBURN, N.C.; I. SIDDIQUE; A.F. FOWIE; C.H. BECKETT; P.C. HAYES. 1994. Hepatotoxicity of sodium stibogluconate therapy for american cutaneous leishmaniasis. *Trans. R. Soc. Trop. Med. Hyg.* 88:453-455.
51. HEPBURN, N.C. and J.A. TILDMAN-SUNTER. 1994. Aminosidine (Paromomycin) versus sodium stibogluconate for the treatment of american cutaneous leishmaniasis. *Trans. R. Soc. Trop. Med. Hyg.* 88: 700-703.

52. HERWALDT, B.L. and J.D. BERMAN. 1992. Recommendation of treating leishmaniasis with sodium stibogluconate (pentostam) and review of pertinent clinical studies. *Am. J. Trop. Med. Hyg.* 46: 296-306.
53. JASER, M.A.; A. EL YAZIGI; S.C. CROFT. 1995. Pharmacokinetics of antimony in patients treated with sodium stibogluconate for cutaneous leishmaniasis. *Pharm. Res.* 12: 113-116.
54. KANDIL, E. 1973. Treatment of cutaneous leishmaniasis with trimethoprim-sulfamethoxazole. *JAMA.* 223: 1378-1379.
55. KELLUM, R.E. 1986. Treatment of cutaneous leishmaniasis with an intralesional antimonial drug (pentostam). *J. Am. Acad. Dermatol.* 15: 620-622.
56. KOFF, A.B. and T. ROSEN. 1994. Treatment of cutaneous leishmaniasis. *J. Am. Acad. Dermatol.* 31: 693-708.
57. KOFF, A.B. and T. ROSEN. 1995. Treatment of cutaneous leishmaniasis with oral itraconazole. *J. Dermatol.* 34: 295.
58. KRAUSE, G. and A. RKOEGER. 1994. Topical treatment of american cutaneous leishmaniasis with paromomycin and methylbenzethonium chloride: a clinical study under field conditions in Ecuador. *Trans. R. Soc. Trop. Med. Hyg.* 88: 92-94.
59. LARBI, E.B.; A. AL KHAWAJAH; Y GINDAN; S. JAIN; A. ABAHUSAIN; A. ALZAVAR. 1995. A randomized, double-blind, clinical trial of topical clotrimazole versus miconazole for treatment of cutaneous leishmaniasis in the eastern province of Saudi Arabia. *Am. J. Trop. Med. Hyg.* 52: 166-168
60. LEIBOVIC, V. and H. ARAM. 1986. Cryotherapy in acute cutaneous leishmaniasis. *Int. J. Dermatol* 27: 473-475.
61. LIEW, F.Y. and C.A. ODonel. 1993. Immunology of *Leishmania*. *Adv. Parasitol.* 32: 160-258.
62. MARSDEN, P.D.; 1994. Personal experience with diagnostic and therapeutic aspects of humar *Leishmania (viannia) braziliensis* in Tres Bracos. *Mem. Inst. Oswaldo Cruz.* 89: 485-487.
63. MEJÍA DE ALEJOS, M.A. 1987. Características clínicas e histológicas de la leishmaniasis cutánea en la región centro-occidental. III Simposio Venezolano de Leishmaniasis. Barquisimeto.
64. MOMENI, AZ. and M. AMINIAVAHERI. 1995. Treatment of recurrent cutaneous leishmaniasis. *Int. J. Dermatol.* 34: 295.
65. MOMENI, A.Z.; T. JALAYER; M. EMAMJOMEH; N. BASHARDOST; R.L. GHASSEMI; M. MEGHDADI; A. JAVADI; M. AMINIAVAHERI. 1996. Treatment of cutaneous leishmaniasis with itraconazole. Randomized double-blind study. *Arch. Dermatol.* 132: 784-786.
66. NABORS, G.S. and J.P. FARREL. 1995. Activity of pentostan (sodium stibogluconate) against cutaneous leishmaniasis in mice treated with neutralizing anti-interferon-gamma antibody. *Am. J. Trop. Med. Hyg.* 53:55-60.
67. NABORS, G.S. and J.P. FARREL. 1996. Successful chemotherapy in experimental leishmaniasis is influenced by the polarity of the T cell response before treatment. *J. Infect. Dis.* 173: 979-986.
68. NAVIN, T.R.; A. BYRON; A. ARANA; F. ARANA; A.M. DE MERIDA; L. CASTILLO; J.L. POZUELOS. 1990. Placebo controlled clinical trial of meglumine antimoniate (glucantime®) vs. localized controlled heat in the treatment of cutaneous leishmaniasis in Guatemala. *Am. J. Trop. Med. Hyg.* 42: 43-50.
69. NEAL, R.A.; A.G. MURPHY; P. OLLIARO; S.L. CROFT. 1994. Amniosidin ointments for the treatment of experimental cutaneous leishmaniasis. *Trans. R. Soc. Trop. Med Hyg* 88: 223-225.

70. O'DALY, J.A.; H. SPINETTI; M.B. RODRÍGUEZ; L. ACUÑA, L.M. CASTILLO; L. ZAMBRANO, T. OVALLES; C. ZAMORA. 1995. Comparación de los efectos terapéuticos de la mezcla de promastigotes + BCG, antígenos purificados de amastigotas y el glucantime en un área endémica de leishmaniasis cutánea en Guatre, Edo. Miranda, Venezuela. *Gas. Med. Caracas*. 103: 337-357.
- 70A OLIVEIRA-NETO M.; SCHUBACH, A.; MATTOS, M.; CONCALVES, S.; C. PIRMEZ. 1997. Intralesional therapy of American cutaneous leishmaniasis with pentavalent antimony in Río de Janeiro, Brazil - an area of *Leishmania (V) braziliensis* transmission. *Int. J. Dermatol.* 36:463-468.
71. OPHIR, J.A. KRAKOWISKI; S. BRENER. 1983. Miconazole treatment for cutaneous leishmaniasis. *J. Infect. Dis.* 148: 1168
72. PAREEK, S.S. Combination therapy of sodium stibogluconate and rifampicin in cutaneous leishmaniasis. *Int. J. Dermatol.* 23: 70-71.
73. PETERS, W.; R. LAINSON; J.J. SHAW. 1981. Potentiating action of rifampicin and isoniazid against *Leishmania mexicana amazonensis*. *Lancet*. 1: 1122-1124.
74. PONCE, C.; M. RESTREPO; I.B. OROZCO; E.D. ISAZA. 1989. El caso de infecciosas: leishmaniasis cutánea. *Med. U.P.B.* 8: 39-43.
75. RAMESH, V. 1994. Treatment of post-kala-azar dermal leishmaniasis. *Int. J. Dermatol.* 33: 153-156.
76. RECACOCHEA, M.; R. URGEL; A. GIANELLA. 1986. Tratamiento reducido con antimonial pentavalente en la leishmaniasis tegumentaria americana. *Bol. Cient. CENETROP.* 12: 24-37.
77. RESTREPO, M.E. y M.E. GÓMEZ. 1987. Tratamiento de la leishmaniasis cutánea con ketoconazol. *Acta. Med. Colomb.* 12: 294-297.
78. RODRÍGUEZ, V.; P. INGUANZO; A. RAMOS; J. PÉREZ. 1990. Tratamiento de la leishmaniasis cutánea con rayos laser CO<sub>2</sub>. *Rev. Cuba, Med. Trop.* 42: 197-203.
79. RODRÍGUEZ, V.; M. CENTENO; M. ULRICH. 1993. La respuesta serológica en la leishmaniasis cutánea americana en relación con inmunoterapia y quimioterapia. *Bol. Soc. Venez. Microbiol.* 13: 10-12.
80. RONDÓN, A. y J. CONVIT. 1987. Espectro de la leishmaniasis cutánea americana. III Simposio Venezolano de Leishmaniasis Barquisimeto.
81. SAENZ, R.; H.M. PAZ; C.M. JOHNSON; E. NARVÁEZ; A.M. VÁZQUEZ. 1987. Evaluación de la efectividad y toxicidad del pentostam y del glucantime en el tratamiento de la leishmaniasis cutánea. *Rev. Med. Panam.* 12: 148-157.
82. SAENZ, R.; H.M. PAZ; C.M. JOHNSON. 1989. Treatment of american cutaneous leishmaniasis with orally administered allopurinol riboside. *J. Infect. Dis.* 150: 150-153.
83. SCHALLREUTER, K.U. and K.R. LEMKE. 1994. Successful topical treatment of chronic cutaneous leishmaniasis with paromomycin sulfate (15%) and methylbenzothonium chloride (12%). *Hautarzt*. 45: 783-786.
84. SCORZA, J.V.; A. HERNÁNDEZ; E. VILLEGAS; M. MARCUCCI; P. ARAUJO. 1986. Comprobación clínica del sinergismo entre glucantime-R y la Gabromicina-R en el tratamiento de la leishmaniasis tegumentaria del estado Trujillo, Venezuela. *Bol. Dir. Malariaol. Sancam. Amb.* 28: 23-26.
85. SCORZA, J.V., A. HERNÁNDEZ-OSPINO; E. VILLEGAS; J.C. MÁRQUEZ. 1986. Efectividad del Nizoral-R (ketoconazol) para el tratamiento de la leishmaniasis cutánea y cutancomucosa en Trujillo, Venezuela. *Bol. Dir. Malariaol. Sancam. Amb.* 28: 32-39
86. SCORZA, J.V. y E. ROJAS. 1990. La leishmaniasis tegumentaria venezolana. Problemática en el estado Trujillo. *Soluciones. Bol. Dir. Malariaol. Sancam. Amb.* 30:1-6.

87. SHARIQUE, K.E.; K. AL-TALIB; A. CHU. 1987. Intralesional therapy of cutaneous leishmaniasis. *Lancet* 21: 401-404.
88. SHARIQUE, K.E.; K. AL-TALIB; A.C. CHU. 1988. Intralesional therapy of cutaneous leishmaniasis with sodium stibogluconate antimony. *Br. J. Dermatol.* 119: 53-57.
89. SHARIQUE, K.E. 1995. A new intralesional therapy of cutaneous leishmaniasis with hypertonic sodium chloride solution. *J. Dermatol.* 22: 762-737.
90. SING, S.; R. SING; S. SUNDAR. 1995. Failure of ketoconazole treatment in cutaneous leishmaniasis. *Int. J. Dermatol.* 34: 120-121.
91. SOLANO, E.; H. HIDALGO; H. ZELEDON. 1984. Tratamiento intralesional exitoso de la leishmaniasis por *Leishmania panamensis* con Glucantime. *Med. Cutan. Ibero Latinoam.* 12: 15-24.
92. SOTO, J.; P. BUFFET; M. GROGL; J. BERMAN. 1993. Successful treatment of colombian cutaneous leishmaniasis with four injections of pentamidine. *Am. J. Trop. Med. Hyg.* 50: 107-111.
93. SOTO, J.; M. GROGL; J. BERMAN; P. OLLIARO. 1994. Limited efficacy of injectable aminocine as single agent therapy for colombian cutaneous leishmaniasis. *Trans. R. Soc. Trop. Med. Hyg.* 88: 695-698.
94. SOTO, J.; N. HERNANDEZ; H. MEJIA; M. GROGL; J. BERMAN. 1995. Successful treatment of new world cutaneous leishmaniasis with a combination of topical paromomycin (methyl benzetonium chloride) and injectable meglumine antimoniate. *Clin. Infect. Dis.* 20: 47-51.
95. TALLAB, T.; K. BAHAMDAM; S. MIRDA; F. JOHARGI; M. MOURAD; K. IBRAHIM; A. EL-SHERBINI; E. KARKASHAN; A. KHARE; A. JAMAAL. 1996. Cutaneous leishmaniasis: Schedules for intralesional treatment with sodium stibogluconate. *Int. J. Dermatol.* 35: 594-597.
96. TEKLEMARIAM, S.; A.G. HIWOT; D. FROMMEL; T.L. MIKO; G. GANLOOV; A. BRYCESON. 1994. Aminosidine and its combination with sodium stibogluconate in the treatment of diffuse cutaneous leishmaniasis caused by *Leishmania aethiopsica*. *Trans. R. Soc. Trop. Med. Hyg.* 88: 334-339.
97. TORRE, J.; J.L. PRADA; J.L. VILLANUEVA; F. VALVERDE; P. SÁNCHEZ. 1994. Successful treatment of antimony-resistant cutaneous leishmaniasis with liposomal amphotericin B. *Clin. Infect. Dis.* 18: 1024-1025.
98. TORRES, R.A.; R. BALZA; A. COLASANTE; M. NUNES; J. SILVA; N.V. CAMINOS; M.F. ARAUJO; M.A. YUSTIZ; M.M. ALEJOS; S. BARROETA. 1995. La infiltración perilesional de Glucantime más lidocaína en el tratamiento de la leishmaniasis. XXX Reunión Anual de la Sociedad Venezolana de Dermatología. Caracas.
99. VAN DEN ENDEN, E.; A. VAN COMPEL; A. STEVENS; N. VANDEGHINSTE; D. LE RAY. 1994. Treatment of cutaneous leishmaniasis with oral itraconazole. *Int. J. Dermatol.* 33: 153-156.
100. VILORIA, J.; M.A. MEJÍA DE ALEJOS; R. BONFANTE-GARRIDO; J.A. SERRANO. 1987. Características ultraestructurales e histopatológicas de la leishmaniasis mexicana venezolensis. III Simposio Venezolano de Leishmaniasis. Barquisimeto.
101. WEINRAUCH, L.; R. LIVSHIN; Z. EVEN-PAZ; J. EL-ON. 1983. Efficacy of ketoconazole in cutaneous leishmaniasis. *Arch. Dermatol. Res.* 275: 353-354.
102. YEPEZ, Y. and J.V. SCORZA. 1993. Intralesional chemotherapy of localized cutaneous leishmaniasis prevalent in Trujillo state, Venezuela. Centro de Investigaciones «José W. Torrealba», Trujillo.