

## Calcinosis escrotal idiopática: Reporte de un caso.

Vanessa Bouquett<sup>1</sup> y Letmarié Sánchez<sup>2</sup>

<sup>1</sup>Hospital Francisco Antonio Rísquez. Caracas, Venezuela.

<sup>2</sup>Unidad de Inmunología Clínica Diagnóstica. Caracas, Venezuela.

**Palabras clave:** calcinosis idiopática; calcinosis cutis.

**Resumen.** El calcio participa en muchos procesos fisiológicos. La calcinosis cutis es una enfermedad de depósito de calcio en la dermis. La calcinosis escrotal idiopática (CEI) es una forma común de calcinosis cutis idiopática. Se presenta el caso de un paciente masculino de 28 años de edad, con clínica de masas múltiples en escroto, de color blanco, tamaños variados, no dolorosas. Los niveles de calcio y fósforo se mostraron dentro de los rangos normales, característico de calcinosis de tipo idiopática, mientras que la vitamina D y la PTH se mostraron fuera de los límites normales. Se realiza una cirugía menor de las lesiones nodulares circunscritas, de diversos tamaños y de bordes regulares. El examen histológico post-biopsia confirmó el diagnóstico de calcinosis cutis. Se prescribió una dieta baja en calcio como método preventivo a largo plazo. A pesar de lo infrecuente de esta condición debe tenerse en cuenta al realizar un diagnóstico diferencial. Su etiología es aún desconocida y puede presentarse de manera asintomática. Lo importante es brindar al paciente una mejor calidad de vida, evitar incomodidades y baja autoestima debido al aspecto estético.

## **Idiopathic scrotal calcinosis. A case report.**

*Invest Clin* 2022; 63 (3): 275 – 282

**Key words:** idiopathic calcinosis; calcinosis cutis.

**Abstract.** Calcium participates in many physiological processes. Calcinosis cutis is a disease caused by calcium deposition in the dermis. Idiopathic scrotal calcinosis (ICS) is a common form of idiopathic calcinosis cutis. A 28-year-old male patient was evaluated, with symptoms of multiple white masses in the scrotum, of various sizes, not painful. Calcium and phosphorus levels were within normal ranges, characteristic of idiopathic calcinosis, while vitamin D and PTH were outside the normal limits. Minor surgery was performed on circumscribed nodular lesions of various sizes with regular borders. Post-biopsy histological examination confirmed the diagnosis of calcinosis cutis. A low-calcium diet was prescribed as a long-term preventive method. Despite the infrequency of this condition, it should be taken into account when making a differential diagnosis. Its etiology is still unknown and it can present asymptotically. The important thing is to provide the patient with a better quality of life, avoid discomfort and low self-esteem due to the aesthetic aspect.

*Recibido:* 29-01-2022      *Aceptado:* 06-05-2022

### **INTRODUCCIÓN**

El calcio constituye del 1 al 2% del peso corporal total de un individuo<sup>1</sup>. Regula las principales funciones de los queratinocitos epidérmicos, incluida la proliferación, diferenciación y adhesión célula-célula. Al menos tres hormonas reguladoras controlan la concentración de calcio iónico en el suero: la hormona paratiroides (PTH), la calcitonina y la 1,25-dihidroxitamina D<sub>3</sub> (1,25 (OH) 2D<sub>3</sub>)<sup>2</sup>.

El depósito de calcio y fosfatos a nivel extraesquelético se presenta frecuentemente por la precipitación de sales amorfas, sin embargo, no hay evidencia clara acerca de los fenómenos metabólicos que rigen estos depósitos<sup>3</sup>.

La calcinosis cutis es una enfermedad de depósito de calcio en la dermis; existen 5 formas en las cuales puede presentarse: metastática, distrófica, iatrogénica, calcifilaxis e idiopática. En la forma metastática,

el paciente tiene niveles séricos anormales de calcio, fósforo o ambos; en la forma distrófica, el paciente tiene niveles normales de calcio y fósforo, pero las condiciones locales como la inflamación favorecen la formación de depósitos de calcio; la forma iatrogénica depende del uso terapéutico o diagnóstico, de sustancias que contienen calcio o fosfato. La calcifilaxis o arteriopatía urémica calcificante, es una entidad que se define como la calcificación de la capa media de vasos de pequeño y mediano tamaño de la dermis y tejido celular subcutáneo, que conduce secundariamente a la isquemia y a la necrosis del tejido afecto. Si no se cumplen los criterios para ninguna de las anteriores, se considera calcinosis cutis idiopática<sup>4</sup>.

### **Aspectos éticos legales**

El estudio del caso fue aprobado por el Comité de Bioética del Hospital Francisco Antonio Rísquez (Caracas – Venezuela). El

paciente aceptó la presentación del caso, mediante consentimiento informado. Fue informado sobre la confidencialidad de sus datos personales y de sus derechos irrenunciables como paciente.

### Presentación del caso clínico

Paciente masculino de 28 años de edad, quien hizo referencia a inicio de la enfermedad actual hace 10 años aproximadamente, caracterizada por la presencia de masas múltiples en escroto, de color blanco, tamaños variados, no dolorosas (Fig. 1); además refirió infección del área en diversas ocasiones, la cual mejoraba con antibiocioterapia, mas no desaparecían. No se hallaron antecedentes patológicos, médicos, alérgicos o quirúrgicos; tampoco refirió la patología en ningún familiar. Padre fallecido con antecedentes de hipertensión arterial, madre viva aparentemente sana, y tres hermanos vivos sin patologías adyacentes. Respecto a los hábitos dietéticos, se realizó un recordatorio de 24 horas de un día típico para conocer hábitos y cuantificar ingesta diaria de calcio en la dieta. En cuanto a los aspectos psicosociobiológicos; refirió hábito tabáquico (3 cigarrillos cada 2 días), hábitos alcohólicos ocasionales, ingesta diaria de café, y en cuanto a su ocupación informó ser médico general.

Al examen físico se observó: piel y mucosas hidratadas, cuello cilíndrico simétrico, tiroides no palpable, sin dificultad para deglutir, tórax simétrico y normo expansible, con ruidos cardiacos rítmicos sin soplo, ni galope. A nivel abdominal presentó un abdomen blando, depresible, globoso a expensas de panículo adiposo, no doloroso. En su región genital, se evidenciaron lesiones bilaterales en escroto de diámetros variables; la mayor de 2cm de diámetro aproximadamente y la menor de 0,2 cm; de color blanco, no dolorosas, de consistencia sólida a la palpación y adheridas a plano subcutáneo.

A fin de determinar el tipo de calcinosis presentada por el paciente, se ordenaron pruebas de laboratorio de rutina, además de

la determinación de niveles de calcio y fosfato sérico, niveles de PTH, de vitamina D y un perfil 20. Para observar la extensión de la calcificación se practicó ecograma testicular y biopsia de las lesiones.

### RESULTADOS

Los resultados de las pruebas de laboratorio pueden observarse en la Tabla 1, donde los niveles de calcio y fósforo se muestran dentro de los rangos normales, característico de calcinosis de tipo idiopática, mientras que la vitamina D y la PTH se mostraron alterados en comparación con los límites normales; haciendo énfasis en que estos dos parámetros pueden jugar un papel fundamental en la formación de calcinosis.

Por otro lado, el ecograma de piel y partes blandas mostró calcinosis en ambos escrotos, la mayor de 1,5cm, con bordes regulares, lisos y simétricos.

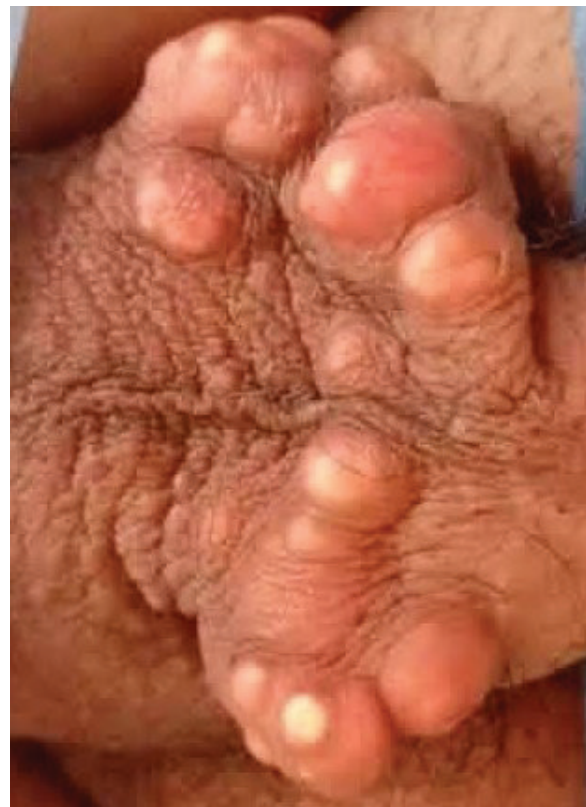


Fig. 1. Masas múltiples en escroto características de calcinosis.

**Tabla 1**  
Pruebas de laboratorio.

Indicadores	Resultados	Rangos aceptables
Hemoglobina (g/dL)	12,9	12,0 – 15,1g/dL
Hematocrito (%)	37,4	35 – 46%
Velocidad de sedimentación medular (fL)	89	79,0 – 97,0fL
Monocitos (%)	8,9	0,2 – 10%
Eosinófilos (%)	0,9	1,0 – 3,0%
Sodio (mEq/L)	139	134,0 – 146,0mEq/L
Potasio (mEq/L)	3,7	3,50 – 5,00mEq/L
Cloro (mEq/L)	102	91,0 – 110,0mEq/L
Calcio (mg/dL)	8,5	8,0 – 10,5mg/dL
Fosforo (mg/dL)	3,5	2,5 – 5,1mg/dL
Vitamina D25-hidroxi Total	<b>93,5</b>	<b>15,01 – 30,01ng/dL</b>
Parathormona (pg/mL)	<b>400</b>	<b>7,5 – 65pg/mL</b>
pH	7,39	7,31 – 7,42
PCO <sub>2</sub> (mmHg)	39	39,0 a 55,0mmHg
PO <sub>2</sub> (mmHg)	35	35,0 – 60,0mmHg
Bicarbonato (mmol/L)	23,3	22,0 – 28,0mmol/L
SatO <sub>2</sub> (%)	64	38,0 – 80,0%
CO <sub>2</sub> T (mmol/L)	24,5	23,0 a 29,0mmoL/L
Calciuria (mg/24horas)	80	42,0 – 390,0 mg/24horas
Fosfaturia (mg/24horas)	800	657,3 – 934,5mg/24horas

Desde el punto de vista dietético el recordatorio de 24 horas arrojó que el paciente mantenía una ingesta de calcio de 800mg al día, encontrándose dentro de los requerimientos diarios (1000mg/día) establecidos para adulto<sup>5</sup>.

En vista de los hallazgos obtenidos a través del ecograma que mostró imágenes hiperecogénicas compatibles con calcinosis y los

resultados de laboratorio específicos solicitados, se decidió realizar una cirugía menor, en la cual se observaron lesiones nodulares circunscritas, de diversos tamaños y bordes regulares, sobre los cuales, previa asepsia y antisepsia, se infiltró un anestésico local y se realizó una incisión elíptica, haciendo excisión de cada una (Fig. 2). El resultado del procedimiento fue satisfactorio y posteriormente se procedió a hacer disección de un nódulo, cuyo contenido estaba formado por una pasta semisólida, blanquecina, carente de olor (Fig. 3).

Para la confirmación del diagnóstico, el fragmento de piel reseca fue enviado al Departamento de Anatomía Patológica, donde fue descrita macroscópicamente de la siguiente forma: se reciben 3 fragmentos de piel, el mayor mide de 3,8 x 2 a 1 x 0,9 cm y el menor mide 2 x 1,5 cm, con una superficie cutánea de color pardo claro, observándose múltiples lesiones nodulares entre 0,6 y 1,4 cm, redondeadas y de consistencia dura, la superficie de corte es sólida y blanquecina (Fig. 4).

Se incluyó una muestra representativa para estudio histológico (2B CC/rm), con un hallazgo diagnóstico histológico compatible con calcinosis cutis. En el comentario del estudio se observó: “Se aprecian nódulos de material calcificado, con inflamación mixta y reacción gigante-celular de tipo cuerpo extraño y sin criterios de malignidad”.

Dado lo anterior se decidió mantener una dieta baja en calcio (800 mg/día) de forma preventiva a largo plazo con buena aceptación por parte del paciente<sup>1,6</sup>.

## DISCUSIÓN

La calcinosis escrotal es un desorden idiopático benigno, que se presenta como una lesión de consistencia dura, como roca, o como pápulas blandas y lisas o nódulos en el escroto. Pueden infectarse o presentar inflamación posterior al trauma y muy rara vez afecta el pene<sup>7</sup>.



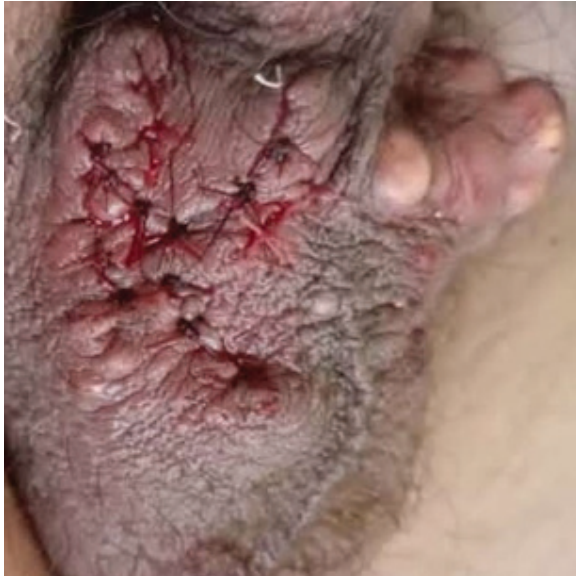

Fig. 2. Incisión elíptica, posterior a exceresis de cada lesión.

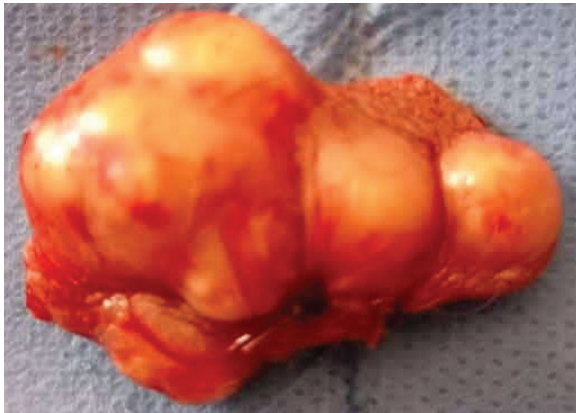

Fig. 3. Ejemplo de nódulo resecaado.

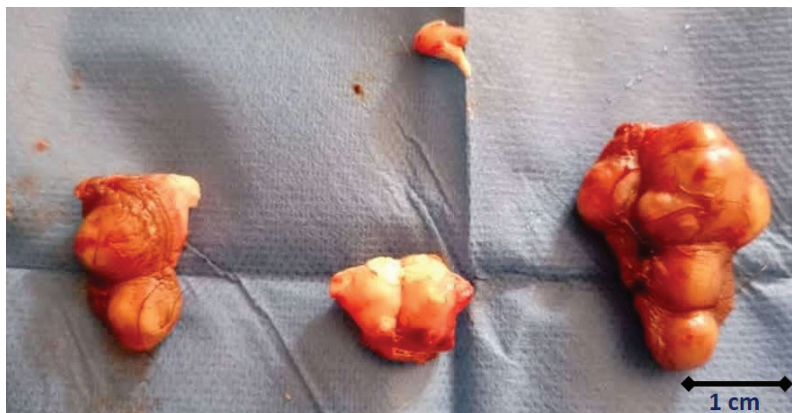

Fig. 4. Escala de las lesiones descritas por el Departamento de Anatomía Patológica. Macroscópicamente se reciben 3 fragmentos de piel, el mayor mide de 3.8x2 a 1x0.9cm y el menor mide 2x1.5cm, con una superficie cutánea de color pardo claro, observándose múltiples lesiones nodulares entre 0.6 y 1.4cm, redondeadas y de consistencia dura, la superficie de corte es sólida y blanquecina.

Los nódulos generalmente crecen lentamente en años o décadas, pero en múltiples reportes de casos, se han desarrollado rápidamente en meses<sup>7</sup>. El tamaño de los nódulos varía desde varios milímetros hasta el más grande reportado de 7 cm. La recurrencia es poco común, aunque se han reportado 4 pacientes que han presentado recurrencia luego de la extirpación<sup>4</sup>.

Aún se ignora su etiopatogénesis, varios autores postulan el lento adelgazamiento y eventual desaparición del recubrimiento epitelial de la pared del aparato folicular y la formación de pequeños quistes de inclusión epidérmica, al fragmentarse por estímulos irritativos externos en personas susceptibles, que permiten la salida de la queratina hacia la dermis circunvecina con su consecuente calcificación y respuesta inflamatoria resultante<sup>8</sup>. Por el contrario, otros autores plantean la hipótesis de que la calcinosis escrotal podría ser originada por la degeneración del músculo dartos<sup>9</sup>.

La edad promedio de los pacientes con diagnóstico de calcinosis escrotal varía entre 20 y 49 años con una edad media de 31,4 años<sup>10</sup>, lo cual coincide con la edad del sujeto de estudio en este caso (28 años).

En cuanto al diagnóstico ante un paciente con calcinosis cutis o que se sospecha de la misma, se recomienda realizar una serie de

estudios analíticos y pruebas de imagen que permitan orientar el tipo de calcificación y acercarnos a su etiología. Cuando se altera el metabolismo fosfo-cálcico, los niveles de calcio y fósforo son frecuentemente normales porque existe una elevación de los niveles de PTH. De manera ideal, debe usarse el calcio iónico, pero tiene problemas de procesamiento y alto coste para su uso sistemático. Empleando el calcio total es recomendable ajustar para los niveles de albúmina (o proteínas plasmáticas), dado que el calcio se une de forma importante a las proteínas<sup>11</sup>. Para realizar un diagnóstico diferencial se debe tener en cuenta el esteatocistoma y otros tumores de localización escrotal como xantomas, hidrocele o hematocele calcificados<sup>12</sup>.

Tal como se mencionó en la publicación de Jimenez-Gallo y col.<sup>11</sup>, se realizaron, para el momento del diagnóstico, pruebas complementarias para la orientación etiológica del paciente con calcinosis cutis: hemograma, pruebas de funcionamiento renal, valores de electrolitos, calcio y fósforo, de PTH (para evaluar hiperparatiroidismo), y de vitamina D (para descartar hiperavitaminosis D). En este caso los resultados obtenidos estuvieron en relación con las características que han sido descritas, en cuanto a las pruebas clínicas alteradas de PTH y vitamina D, en esta patología<sup>11</sup>.

Por otro lado, dentro de las características de la calcificación metastásica se encuentran la hipervitaminosis D, el hiperparatiroidismo, la sarcoidosis (producción de vitamina D por los granulomas sarcoideos), el síndrome de leche y alcalinos (excesivo consumo de antiácidos o comidas que tienen calcio) y neoplasias malignas (mecanismo destructivo metastásico o paraneoplásico), lo que coincide con los resultados del estudio de hiperavitaminosis D y PTH elevados<sup>11</sup>.

Así mismo, Soto-Miranda y col. en su reporte de caso y revisión bibliográfica<sup>13</sup> observaron que el sujeto de estudio presentó niveles elevados de PTH (382 UD), y recomendaron que con valores por encima de 600 pg/mL, debe realizarse paratiroidectomía de emergencia. En este caso no fue necesaria la paratiroidectomía, ya que se indicaron tratamiento y dieta.

En cuanto al tratamiento de la calcinosis cutis, se han llevado a cabo diversas terapias con escasos resultados, estos dependientes de la enfermedad o causa subyacente. Pueden usarse medicamentos para tratar las lesiones, pero su éxito ha sido irregular; para lesiones pequeñas entre los medicamentos que pueden ayudar se incluyen: warfarina, ceftriaxona e inmunoglobulina intravenosa (IVIG). El gel de hidróxido de aluminio actúa como quelante del fósforo a nivel intestinal, impidiendo su absorción. El probenecid actúa disminuyendo niveles de fósforo sérico. El EDTA disódico administrado por vía intravenosa, disminuye los niveles de calcemia. El etridonato disódico disminuye la formación de cristales de hidroxapatita *in vitro*. La warfarina, a dosis de 1mg/día disminuye los niveles tisulares de ácido gamma-carboxi-glutámico, que está probablemente implicado en el desarrollo de la calcificación. En los episodios agudos de inflamación de un nódulo calcificado, es útil el tratamiento con colchicina. Para lesiones más grandes, los medicamentos que pueden ayudar incluyen: diltiazem, bisfosfonatos, probenecid e hidróxido de aluminio. La exéresis quirúrgica generalmente va seguida de recidivas, por ello sólo está indicada cuando los nódulos son dolorosos, existen infecciones recurrentes, trastornos funcionales, severos problemas estéticos, compresión nerviosa o en úlceras secretantes. Es importante mencionar que existe un elevado porcentaje de regresiones espontáneas<sup>10</sup>.

En cuanto a las nuevas opciones de tratamiento, se encuentra el trasplante de células madre hematopoyéticas (TCMH). Esto se ha utilizado para tratar algunas enfermedades autoinmunes<sup>10</sup>. La terapia con láser y la litotricia por ondas de choque (una terapia de ultrasonido que se usa para romper los cálculos renales), han mostrado resultados satisfactorios ya que reducen el tamaño y el dolor en los pacientes con calcinosis<sup>14</sup>.

Investigación Clínica 63(3): 2022

La cirugía sigue siendo actualmente el único tratamiento recomendado que proporciona excelentes resultados estéticos y permite la confirmación patológica del diagnóstico. Como la enfermedad se limita a la dermis escrotal, la escisión se circunscribe a la piel<sup>15</sup>.

A pesar de lo infrecuente de esta condición médica, la calcinosis cutis escrotal puede ser una de las patologías que deben tenerse en cuenta al realizar un diagnóstico diferencial; su etiología es aún desconocida, aunque tiene diversas vertientes ideológicas. Así mismo, se puede presentar de manera asintomática, reflejo de ello son los pocos casos que vemos en la práctica médica profesional diaria. Sin embargo, es importante enfocarse en su tratamiento oportuno, lo cual le brindará al paciente una mejor calidad de vida, y evitará incomodidades y baja autoestima debido al aspecto estético.

#### AGRADECIMIENTO

Agradecemos al paciente que tan amablemente permitió realizar el diagnóstico, tratamiento y uso de los datos para su publicación y divulgación científica. Además agradecemos al Hospital Dr. Francisco Antonio Rísquez por el uso de sus espacios, instalaciones y del personal del área de la salud que colaboró en todo el proceso.

#### Financiamiento

Dicha investigación fue financiada por los propios investigadores.

#### Conflicto de competencia

Esta investigación no tiene ningún conflicto de intereses.

#### Número ORCID de los autores

- Vanessa Bouquett:  
0000-0001-6489-2691
- Letmarié Sánchez:  
0000-0003-0818-5962

#### REFERENCIAS

1. **Macías-Tomei C, Palacios C, Mariño-Elizondo M, Carías D, Noguera D, Chávez-Pérez JF.** Valores de referencia de calcio, vitamina D, fósforo, magnesio y flúor para la población venezolana. *ALAN* 2013;63(4):362–378. Disponible en: [http://ve.scielo.org/scielo.php?script=sci\\_arttext&pid=S0004-06222013000400011&lng=es](http://ve.scielo.org/scielo.php?script=sci_arttext&pid=S0004-06222013000400011&lng=es).
2. **Bringhurst F, Demay MB, Krane SM, Kronenberg HM.** Metabolismo óseo y mineral en salud y enfermedad. In: Longo DL, Kasper DL, Jameson J, Fauci AS, Hauser SL, Loscalzo J. eds. *Harrison. Principios de Medicina Interna*, 18e. McGraw Hill; 2012. Accessed abril 24, 2022. <https://accessmedicina.mhmedical.com/content.aspx?bookid=1622&sectionid=101851699>
3. **Iglesias-Gamarra A, Patarroyo PM, Rondón F, Rodríguez AI, Restrepo JF.** Calcinosis Universal: una manifestación atípica de las colagenosis: ¿Es una vía común o vías diferentes del proceso inflamatorio? *Rev Esp Enf Metabolic Oseas*. 2002;11(2):50–58. <http://www.elsevier.es el 02/09/2016>.
4. **Lei X, Liu B, Cheng Q, Wu J.** Idiopathic scrotal calcinosis: report of two cases and review of literature: Idiopathic scrotal calcinosis. *Int J Dermatol* 2012;51(2):199–203. <doi.org/10.1111/j.1365-4632.2011.04922.x>
5. **Palacios C.** Lo nuevo en los requerimientos de calcio, propuesta para Venezuela. *An Venez Nutr* 2007; 20(2):99-107.
6. **Fernández A, Sosa P, Setton D.** Calcio y nutrición, Buenos Aires: Sociedad Argentina de Pediatría; 2011:1-19 [actualizado Jul 2011, 2022/04/06]. Disponible en:<http://www.sap.org.ar/docs/calcio.pdf>
7. **Priego NA, López GM, Morales CJA, Díaz LNCA, Velarde CA, Cortez BR, Cortés AY .** Tumor escrotal de comportamiento incierto. Calcinosis idiopática. *Rev Mex Urológ* 2007;67(4):223–266. Disponible en: <https://www.medigraphic.com/cgi-bin/new/resumen.cgi?IDARTICULO=29132>
8. **Pérez-Elizondo AD, Del Pino Rojas GT.** Lesiones noduliformes en el escroto en un paciente de 35 años. *Medicina General* 2012;1(5):244-245. Disponible en: <https://dialnet.unirioja.es/servlet/articulo?codigo=6346671>.

9. **Andola S, Karangadan S, Patil S.** Idiopathic scrotal calcinosis: A case series. *Indian J Dermatopathol Diagn Dermatol* 2014;1(2):86-89. doi.org/10.4103/2349-6029.147312.
10. **Ortiz LJ, Sánchez JL.** Dermatology diagnosis. Idiopathic calcinosis cutis. *Bol Asoc Med P R.* 1987;79(12):491-492. Disponible en: <http://bases.bireme.br/cgi-bin/wxis-lind.exe/iah/online/?IsisScript=iah/iah.xis&src=google&base=ADOLEC&lang=p&nxtAction=lnk&exprSearch=66485&indexSearch=ID>
11. **Jiménez-Gallo D, Ossorio-García L, Linares-Barrios M.** Calcinosis cutis y calcifilaxis. *Actas Dermo-sifiliográficas* 2015; 106(10):785-794. Disponible en: <https://doi.org/10.1016/j.ad.2015.09.001>
12. **Morales MMC, Martínez ME.** Presentación de un caso de calcinosis idiopática del escroto. Congreso Virtual Hispanoamericano de Anatomía Patológica. Habana-Cuba, 2004. Disponible en: <https://conganat.uninet.edu/6CVHAP/autores/trabajos/T077/index.html>.
13. **Soto-Miranda MÁ, Goné-Fernández A, Huesca, ARY.** Calciphylaxis of the penis. A case report and literature review. *Cirugía y cirujanos* 2007; 75(2), 113-117. Disponible en: <https://www.medigrafiac.com/cgi-bin/new/resumenI.cgi?IDREVISTA=10&IDARTICULO=12102&IDPUBLICACION=1270>.
14. **Jayarajah U, de Silva L, de Silva C, Senviratne S.** Idiopathic scrotal calcinosis: A case report of a rare entity. *Case Rep Urol* 2019;2019:6501964. Disponible en: <http://dx.doi.org/10.1155/2019/6501964>.
15. **Sultan-Bichat N, Menard J, Perceau G, Staerman F, Bernard P, Reguiaï Z.** Treatment of calcinosis cutis by extracorporeal shock-wave lithotripsy. *J Am Acad Dermatol* 2012;66(3):424-429. Disponible en: <http://dx.doi.org/10.1016/j.jaad.2010.12.035>.