

## Leiomioma cutáneo atípico en un paciente con leiomiomatosis cutánea y mutación de la enzima fumarato hidratasa.

Angélica Calderón-Komáromy<sup>1</sup>, Dolores Arias-Palomo<sup>1</sup>, Juan C. Tardío<sup>2</sup>, Azael Freites-Martínez<sup>1</sup> y Jesús Borbujo<sup>1</sup>

<sup>1</sup> Servicio de Dermatología y <sup>2</sup> Servicio de Anatomía Patológica. Hospital Universitario de Fuenlabrada. Calle del Molino, 2. Madrid, España.

**Palabras clave:** leiomioma cutáneo atípico; leiomiomatosis; fumarato hidratasa.

**Resumen:** Se presenta un varón de 56 años con un leiomioma atípico en el contexto de una leiomiomatosis cutánea, con antecedentes familiares de miomatosis uterina y con estudio genético que revela una mutación en el gen de la enzima fumarato hidratasa, sin que hasta el momento presente ningún tipo de neoplasia maligna renal. El leiomioma atípico es un tumor poco frecuente, que usualmente ocurre de forma aislada, siendo excepcional la presentación en pacientes con leiomiomatosis cutánea. Es ampliamente conocida la relación de la mutación de la enzima fumarato hidratasa con leiomiomas múltiples, miomas uterinos y el mayor riesgo de desarrollar cáncer renal; sin embargo, el papel de esta mutación en el desarrollo de leiomiomas atípicos es por hoy imposible de esclarecer debido a los escasos casos recogidos en la literatura.

**Atypical leiomyoma in a patient with cutaneous leiomyomatosis and mutation of the enzyme fumarate hydratase.**

*Invest Clin 2016; 57(1): 59-65*

**Keywords:** atypical cutaneous leiomyoma; leiomyomatosis; fumarate hydratase

**Abstract:** We report the case of a 56 year-old male with an atypical leiomyoma in the context of a cutaneous leiomyomatosis and a family history of uterine leiomyomatosis. The genetic study revealed a mutation in the gene for the enzyme fumarate hydratase, but he has not had any renal malignancy so far. Atypical leiomyoma is a rare tumor that usually presents as a single lesion and is exceptional in patients with cutaneous leiomyomatosis. The relation between fumarate hydratase enzyme mutations with multiple leiomyomas, uterine leiomyomatosis and an increased risk of developing kidney cancer is widely known. However, the role of these mutations in the development of atypical leiomyomas is still impossible to clarify given the few cases reported in the literature.

*Recibido: 24-09-2014. Aceptado: 17-07-2015*

---

Autor de correspondencia: Angélica Calderón-Komáromy. Servicio de Dermatología, Hospital Universitario de Fuenlabrada, C/ Camino del Molino, 2. 28942 Fuenlabrada, Madrid. España. Teléfono: 659020431.  
Correo electrónico: komaromy20@hotmail.com

---

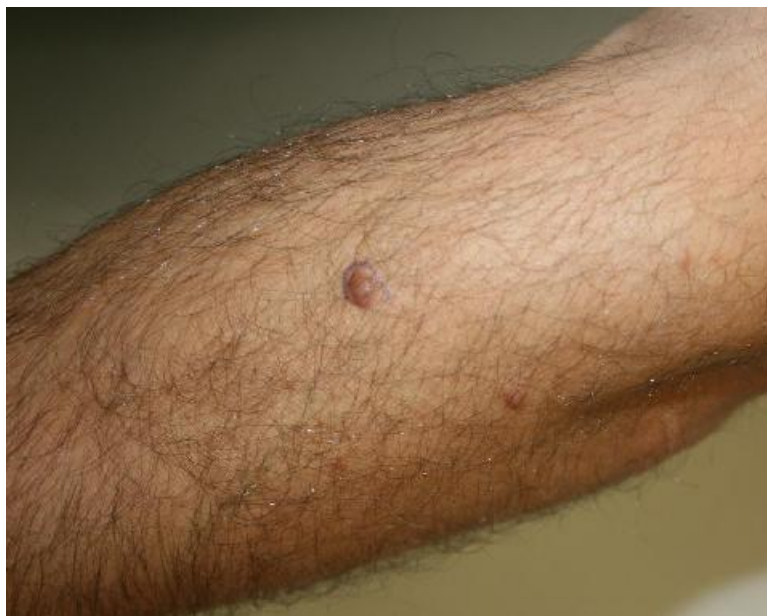## INTRODUCCIÓN

El leiomioma (LM) cutáneo es un tumor benigno de músculo liso, relativamente común, que suele presentarse como una lesión esporádica aunque en algunos casos aparece en el contexto de un síndrome de leiomiomatosis familiar (1), el cual predispone al desarrollo de algunas neoplasias internas. Recientemente se han descrito casos de LM cutáneos atípicos, lesiones con características histopatológicas similares al LM uterino simplástico, con signos de atipia y mínima o nula actividad mitótica (2). La mayoría de casos de LM cutáneo atípico se presentan como lesiones solitarias y con escasa evidencia de asociación con síndromes de leiomiomatosis familiar (3).

## CASO CLÍNICO

Varón de 56 años con antecedentes personales de hipertensión arterial e hipercolesterolemia quien acudió a consulta por dos lesiones papulosas de varios años de evolución en las extremidades superiores, con aumento de tamaño y dolor en el antebrazo izquierdo en el último año. Al examen físico se observaron 2 lesiones papulosas, eritematosas, de superficie lisa y consistencia elástica, de 8mm y 5mm, localizadas en el antebrazo izquierdo (Fig. 1) y en el brazo derecho, respectivamente. Se realizó extirpación de las lesiones para estudio histológico.

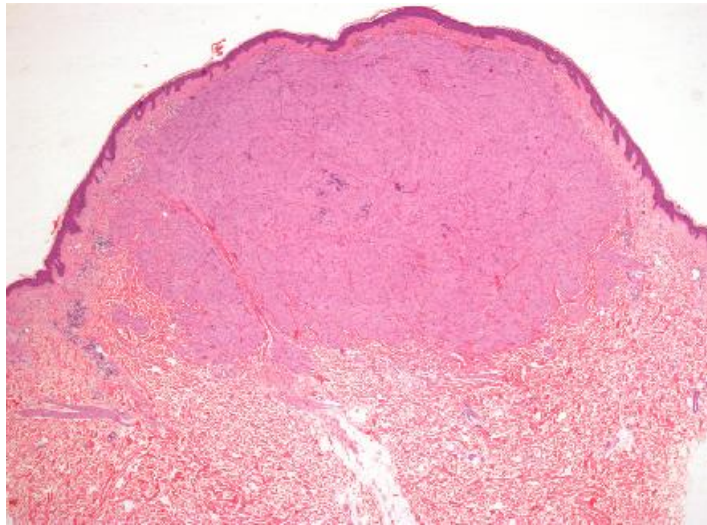
La lesión del antebrazo izquierdo estaba constituida por una proliferación de células musculares lisas, de contorno bien definido y borde expansivo, que ocupaba la dermis superficial y media (Fig. 2).



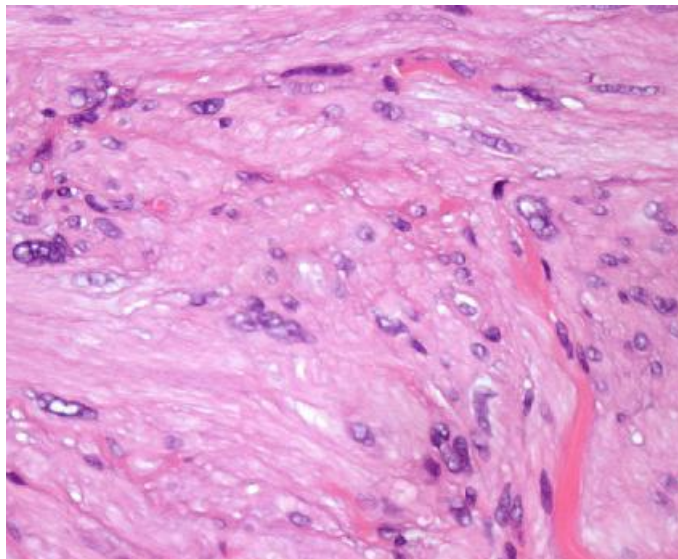
**Fig. 1.** Pápula eritematosa de superficie lisa y consistencia elástica localizada en antebrazo izquierdo.

Las células musculares se disponían en fascículos entrecruzados y mostraban pleomorfismo nuclear focal (Fig. 3), con núcleos grandes hiper cromáticos y algunas binucleaciones (Fig. 4). No se observaron mitosis, focos de necrosis ni invasiones vasculares.

El estudio inmunohistoquímico mostró expresión por las células neoplásicas de actina muscular específica, actina de músculo liso, desmina (Fig. 5) y h-caldesmon. El diagnóstico histopatológico fue leiomioma cutáneo atípico.



**Fig. 2.** Vista panorámica mostrando una lesión nodular bien delimitada, de borde expansivo, que ocupa la dermis superficial y media (HE 40x).



**Fig. 3.** Células fusiformes de hábito muscular liso, algunas binucleadas con núcleos grandes, hiper cromáticos y de contornos irregulares (HE 400x).



La lesión extirpada del brazo derecho y cuatro lesiones más, localizadas en los brazos y en los antebrazos, que se resecaron en revisiones posteriores, al mes y a los 3 meses, correspondieron histopatológicamente a leiomiomas pilares convencionales sin atipia citológica.

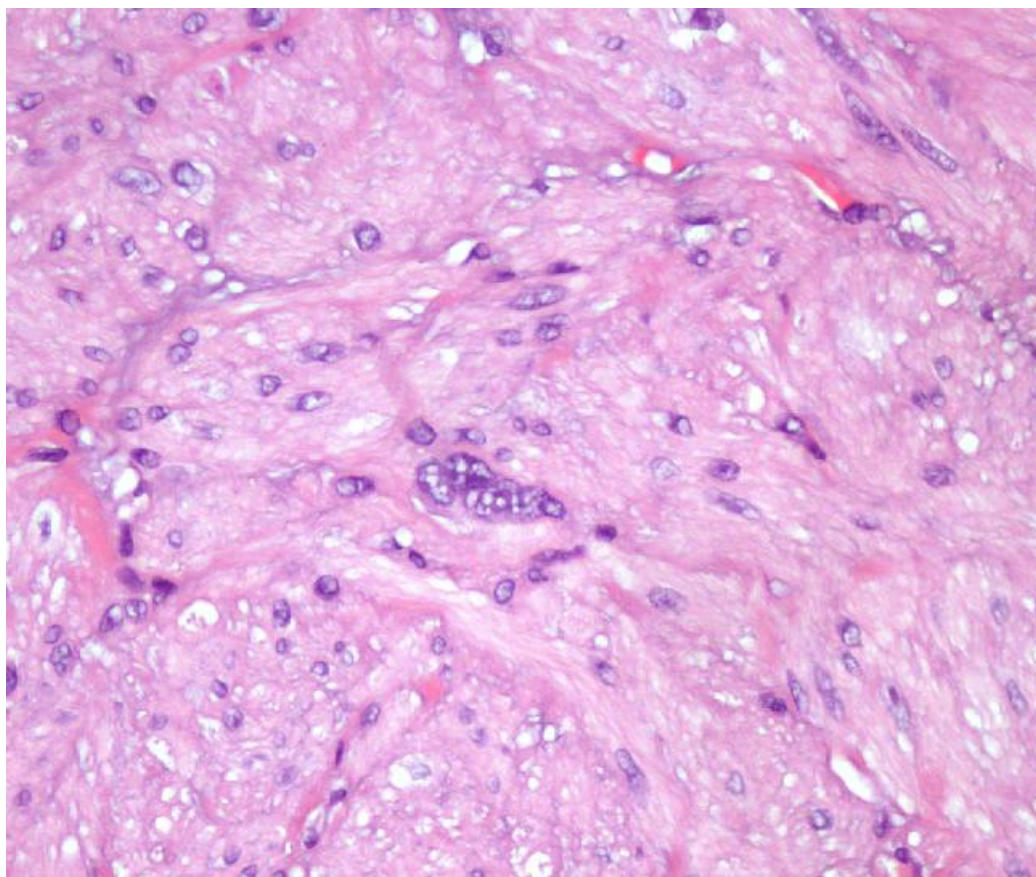
Se realizó estudio de extensión con TAC abdominopélvico, observándose un quiste cortical de 13 mm en el riñón izquierdo, sin evidencia de lesiones tumorales.

Al reinterrogar de nuevo al paciente, éste manifestó tener el antecedente familiar de miomas uterinos en una abuela, una hermana y una

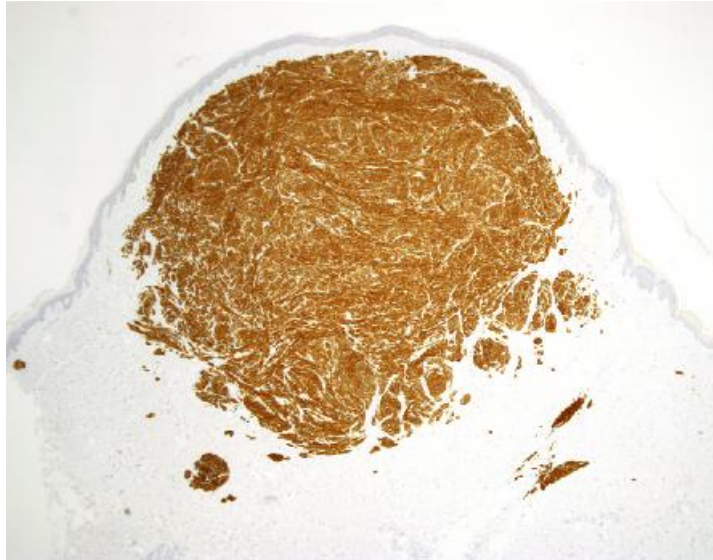sobrino, sin historia familiar de neoplasias renales o de lesiones cutáneas similares a las suyas.

Tras la obtención del consentimiento informado firmado por el paciente, se realizó estudio genético mediante análisis de DNA, demostrándose la mutación c.698Arg233His en el gen 1q42-44 de la enzima fumarato hidratasa (FH).

Después de tres años de seguimiento mediante control clínico semestral y estudio de imagen anual con TAC abdominopélvico, el paciente no ha presentado nuevas lesiones cutáneas, recurrencia de las lesiones previas, lesiones metastásicas ni cambios en la imagen quística renal.



**Fig. 4.** Vista a gran aumento mostrando una célula multinucleada con atipia nuclear (HE 400x).



**Fig. 5.** Nódulo con una expresión fuerte y difusa de desmina (20x).

## DISCUSIÓN

El leiomoma cutáneo es una neoplasia benigna que se diferencia a partir del músculo erector del pelo, el músculo liso vascular o el músculo liso dartoico areolar o vulvar (1). De acuerdo a su diferenciación se clasifica en piloleiomoma, angioleiomoma o leiomoma genital, siendo el leiomoma pilar el más común de los tres tipos (1,4). Clínicamente se presenta como una pápula o nódulo, solitario o múltiple, que se localiza predominantemente en las extremidades, particularmente en las superficies extensoras, aunque pueden aparecer en el tronco, la cara o el cuello. El leiomoma cutáneo se presenta generalmente como una lesión esporádica, aunque de forma ocasional se desarrolla en el contexto de una leiomiomatosis hereditaria. Histopatológicamente corresponde a un tumor dérmico no encapsulado compuesto por fascículos de células musculares entrelazadas, con abundante citoplasma eosinofílico y núcleos elongados, sin presencia de pleomorfismo nuclear ni actividad mitótica usualmente (1).

Se ha descrito el LM cutáneo atípico como una variante con características microscópicas intermedias entre LM y leiomiosarcoma

(LMS) (5). El LM atípico comparte similitudes histopatológicas con el LM uterino simplástico, presentando células multinucleadas gigantes con formas bizarras, atipia moderada a severa, pleomorfismo nuclear con núcleos hipercromáticos multilobulados y multinucleados, con pocas o ninguna figura mitótica (menos de 1 mitosis por 10 campos de gran aumento) y sin presencia de necrosis (2,6). Existe poca experiencia en el comportamiento clínico del LM atípico, aunque la evolución del LM uterino simplástico está bien descrita y se considera una lesión con un curso benigno (2,6). La mayoría de casos de LM cutáneos atípicos descritos en la literatura no han presentado recurrencia posterior a la extirpación tras 6-21 meses de seguimiento (2,5,6). Sólo un caso descrito recientemente demuestra la posibilidad de transformación hacia un LMS cutáneo (7). Los LM cutáneos atípicos suelen mostrarse como lesiones solitarias de presentación esporádica; sólo se ha publicado un caso de LM cutáneo o atípico múltiple en el contexto de un síndrome de leiomiomatosis familiar (3).

La presencia de LM cutáneos múltiples en un paciente con antecedentes familiares de miomas uterinos debe hacer pensar en la posibilidad de un síndrome tumoral hereditario. Entre los

síndromes tumorales hereditarios que asocian leiomiomas cutáneos múltiples, leiomiomas uterinos y en algunos casos cáncer de células renales, se encuentran el síndrome de leiomiomas cutáneos y uterinos múltiples (MCUL) así como la leiomiomatosis cutánea hereditaria y cáncer renal (HLRCC). Éstos corresponden a trastornos hereditarios autosómicos dominantes que son el producto de la mutación en el gen de la enzima fumarato hidratasa (FH) (8,9). La enzima FH es un componente del ciclo del ácido tricarbóxico (ciclo de Krebs) que convierte el fumarato a malato, actuando como supresor tumoral. La inactivación de esta enzima, secundaria a la mutación en el gen que la codifica, predispone al desarrollo de leiomiomas cutáneos y uterinos y a cáncer renal en su forma hereditaria. Diferentes estudios demuestran la alta frecuencia de mutaciones en este gen en casos de MCUL/HLRCC (9). Por el contrario, no se ha demostrado que la mutación de esta enzima juegue un papel importante en el desarrollo de leiomiomas o leiomiosarcomas esporádicos (10-12).

Basados en la historia clínica es posible pensar que en este paciente el LM atípico se ha desarrollado en el contexto de la leiomiomatosis cutánea, aunque ésta sea una manifestación clínica inusual de leiomiomatosis hereditaria. En consecuencia, dada la escasa experiencia clínica y la poca evidencia bibliográfica, es difícil determinar si el desarrollo de LM atípico en el contexto de leiomiomatosis hereditaria se correlaciona o no con la mutación en la enzima FH.

En este reporte se presenta el caso de un paciente con un leiomioma cutáneo atípico relacionado con una leiomiomatosis hereditaria, con mutación confirmada en el gen de la enzima FH. La lesión fue extirpada, sin evidencia de recidiva tumoral ni transformación maligna tras 3 años de seguimiento. Durante este tiempo el paciente no ha desarrollado patología neoplásica renal y sus familiares han permanecido asintomáticos.

Se presenta este caso ya que si bien es ampliamente conocida la asociación entre LM cutáneos múltiples en su forma hereditaria y la

mutación en el gen de la enzima fumarato hidratasa, es infrecuente, con escasas descripciones en la literatura, el desarrollo de LM cutáneo atípico en este contexto. Dada la poca experiencia clínica que existe hasta el momento en cuanto al comportamiento biológico del LM cutáneo atípico, se consideró adecuado un seguimiento a largo plazo, vigilando una posible recidiva o transformación maligna. Son necesarios más estudios para determinar el pronóstico a largo plazo de estas lesiones y su relación con síndromes de leiomiomatosis hereditaria. Una vez confirmada la presencia de LM cutáneos en el contexto de una leiomiomatosis hereditaria, es importante descartar la asociación de neoplasias renales y realizar control periódico mediante pruebas de imagen.

## REFERENCIAS

1. **Holst VA, Junkins-Hopkins JM, Elenitsas R.** Cutaneous smooth muscle neoplasms: clinical features, histologic findings, and treatment options. *J Am Acad Dermatol* 2002;46:477-490.
2. **Mahalingam M, Goldberg LJ.** Atypical pilar leiomyoma: cutaneous counterpart of uterine symplastic leiomyoma?. *Am J Dermatopathol* 2001;23:299-303
3. **Cook DL, Pugliano-Mauro MA, Schultz ZL.** Atypical pilar leiomyomatosis: an unusual presentation of multiple atypical cutaneous leiomyomas. *J Cutan Pathol* 2013; 40:564-568.
4. **Raj S, Calonje E, Kraus M, Kavanagh G, Newman PL, Fletcher CD.** Cutaneous pilar leiomyoma: clinicopathological analysis of 53 lesions in 45 patients. *Am J Dermatopathol* 1997;19:2-9.
5. **Nocito MJ, Lustia MM, Luna PC, Cañadas NG, Castellanos Posse ML, Marchesi C, Carabajal G, Mazzini MA.** Atypical leiomyoma: an unusual variant of cutaneous pilar leiomyoma. *Dermatol Online J* 2009;15:6.
6. **Matthews JH, Pichardo RO, Hitchcock MG, Leshin B.** Cutaneous leiomyoma with cytologic atypical, akin to uterine symplastic leiomyoma. *Dermatol Surg* 2004;30:1249-1251.
7. **Fons ME, Bachhuber T, Plaza JA.** Cutaneous leiomyosarcoma originating in a symplastic pilar leiomyoma: a rare occurrence and potential diagnostic pitfall. *J Cutan Pathol* 2011;38: 49-53.

8. **Tomlinson IP, Alam NA, Rowan AJ, Barclay E, Jaeger EE, Kelsell D, Leigh I, Gorman P, Lamlum H, Rahman S, Roylance RR, Olpin S, Bevan S, Barker K, Hearle N, Houlston RS, Kiuru M, Lehtonen R, Karhu A, Vilkki S, Laiho P, Eklund C, Vierimaa O, Aittomäki K, Hietala M, Sistonen P, Paetau A, Salovaara R, Herva R, Launonen V, Aaltonen LA; Multiple Leiomyoma Consortium.** Germline mutations in FH predispose to dominantly inherited uterine fibroids, skin leiomyomata and papillary renal cell cancer. *Nat Genet* 2002;30:406-410.
9. **Alam NA, Olpin S, Leigh IM.** Fumarate hydratase mutations and predisposition to cutaneous leiomyomas, uterine leiomyomas and renal cancer. *Br J Dermatol* 2005;153:11-17.
10. **Barker KT, Spendlove HE, Banu NS, Bridge JA, Fisher C, Shipley J, Garrett M, Manyonda I, Houlston RS.** No evidence for epigenetic inactivation of fumarate hydratase in leiomyomas and leiomyosarcomas. *Cancer Lett* 2006;235:136-140.
11. **Barker KT, Bevan S, Wang R, Lu YJ, Flanagan AM, Bridge JA, Fisher C, Finlayson CJ, Shipley J, Houlston RS.** Low frequency of somatic mutations in the FH/multiple cutaneous leiomyomatosis gene in sporadic leiomyosarcomas and uterine leiomyomas. *Br J Cancer* 2002;87:446-448
12. **Kiuru M, Lehtonen R, Arola J, Salovaara R, Järvinen H, Aittomäki K, Sjöberg J, Visakorpi T, Knuutila S, Isola J, Delahunt B, Herva R, Launonen V, Karhu A, Aaltonen LA.** Few FH mutations in sporadic counterparts of tumor types observed in hereditary leiomyomatosis and renal cell cancer families. *Cancer Res* 2002;62:4554-4557.