

La infección por *Trypanosoma cruzi* disminuye el desarrollo del melanoma maligno e incrementa la supervivencia en ratones C57BL/6.

Daniela Alejandra Morillo¹, Beatriz Elena González¹, Adriana Josefina Sulbarán Larrarte, Alba Ibarra¹, Carmen Álvarez², María Victoria Colmenares y Rafael Armando Bonfante-Cabarcas¹.

¹Unidad de Bioquímica, Decanato de Ciencias de la Salud.

²Laboratorio de Toxicología, Decanato de Ciencias Veterinarias, Universidad Centroccidental "Lisandro Alvarado". Barquisimeto, estado Lara, Venezuela.

Palabras clave: *T. cruzi*, melanoma, cáncer, inmunización, enfermedad de Chagas.

Resumen. Diversos agentes infecciosos interfieren en la progresión del cáncer. En esta investigación se estudió el efecto de la infección o inmunización con *Trypanosoma cruzi* (Tc) sobre el desarrollo del melanoma maligno. Se utilizaron 258 ratones machos C57BL/6 divididos en 5 grupos melanoma: melanoma control, melanoma Tc inmunizado, melanoma Tc agudo, melanoma Tc crónico y melanoma Tc infectado; 3 grupos controles: control sano, control Tc agudo, control Tc crónico. 100.000 células de melanoma B16-BL6 fueron inoculadas vía intramuscular a los grupos melanoma; 3 ó 20 tripomastigotes/g de peso fueron inoculados vía intraperitoneal a los grupos Tc crónicos o Tc agudos previo a la inoculación del melanoma, respectivamente, el grupo melanoma Tc inmunizado fue inoculado con 30.000 epimastigotes fijados en formol y suspendidos en adyuvante completo de Freund, y el grupo melanoma Tc infectado fue inoculado con células de melanoma obtenidas de ratones melanoma Tc agudo. Se evaluó volumen tumoral, supervivencia, parasitemia e histopatología tumoral. Los grupos melanoma Tc: agudo, crónico y melanoma infectado, respectivamente, mostraron una disminución significativa del desarrollo tumoral y de la supervivencia al ser comparados con los grupos melanoma control e inmunizado. Los estudios histopatológicos mostraron áreas de necrosis asociadas con depósitos de melanina, degeneración citopática tumoral y amastigotes intracelulares contenidos en vacuolas parasitofóricas. En conclusión, Tc inhibe el desarrollo tumoral del melanoma maligno y aumenta la supervivencia de ratones C57BL/6, fenómeno que podría estar re-

lacionado con la capacidad invasiva tumoral del parásito y a la respuesta inmune generada.

***Trypanosoma cruzi* infection decreases malignant melanoma development and increases survival in C57BL/6 mice.**

Invest Clin 2014; 55(3): 227 - 237

Keywords: *T. cruzi*, melanoma, cancer, immunization, Chagas disease.

Abstract. Some infectious pathogens have the capacity to affect cancer progression. In the present paper we studied the effect of infection or immunization with *Trypanosoma cruzi* (Tc) against malignant melanoma development. We worked on 258 C57BL/6 male mice divided in five melanoma groups: control melanoma, melanoma Tc acutely infected, melanoma Tc chronically infected, melanoma Tc immunized and infected melanoma; and three control groups: healthy, Tc acutely infected and Tc chronically infected. 100.000 B16-BL6 melanoma cells were inoculated in the thigh of melanoma groups; 3 or 20 trypomastigotes/g were inoculated intraperitoneally in chronic or acute Tc groups, before the melanoma injection, respectively; melanoma Tc immunized were subcutaneously inoculated with 30.000 formaldehyde-fixed epimastigotes diluted in complete Freund's adjuvant and the infected melanoma group was inoculated with melanoma cells obtained from melanoma Tc acutely infected mice. We evaluated survival, parasitemia, tumor volume and tumor histopathology. Results showed that in mice infected with Tc, the tumor development and survival were significantly lower as compared with control melanoma and melanoma Tc immunized. Histopathologically, the tumor displayed necrosis areas with melanin deposits, cytopathic degeneration and amastigotes in parasitophorous vacuoles. In conclusion, Tc inhibits the development of malignant melanoma, increasing C57BL/6 survival, a phenomena that could be related to the parasite tumoral invasive capacity, its ability to produce melanoma cell lysis and to induce a robust immune response.

Recibido: 27-11-2013 Aceptado: 8-05-2014

INTRODUCCIÓN

El melanoma es un tumor maligno de melanocitos y a pesar de ser el cáncer de piel menos común, es el causante de la mayoría de las muertes producidas por este tipo de cáncer (1); de acuerdo con la Organización Mundial de la Salud, el melanoma maligno produce el 75% de las muertes aso-

ciadas al cáncer de piel (2). En Venezuela, para el año 2009, el Ministerio del Poder Popular para la Salud (MPPS) registró una tasa de mortalidad del 19,87% (4.031 pacientes) para el melanoma maligno, en relación a todos los cánceres (3). En otros países como Brasil y Estados Unidos se registraron para el año 2012 tasas de mortalidad del 0,9% (1.959 muertes) y 1,7% (10.224

muerter), en relación a mortalidad causada por todos los tipos de cánceres desarrollados en cada país (4).

Diferentes estudios han demostrado que diversos agentes infecciosos pueden interferir en la progresión del cáncer; entre estos agentes se encuentra el parásito *Trypanosoma cruzi* (*T. cruzi*), cuya infección retrasa el desarrollo del tumor al presentar afinidad por las células cancerígenas (5).

La relación entre el parásito *T. cruzi* y el cáncer fue establecida por primera vez por Roskin y col. en la década de 1930 (6), cuando demostraron que este parásito tiene la capacidad de invadir y destruir las células de melanoma mediante efectos mecánicos o la liberación de toxinas. Estas investigaciones culminaron con el desarrollo de una vacuna denominada KR (Kliuvea-Roskin), la cual llegó a ser aplicada en tratamientos clínicos, logrando la reducción de tumores hasta un nivel operable o, incluso, la completa regresión de algunos tipos de cánceres (6, 7).

Los estudios de Roskin y col. (6, 7) no lograron impactar lo suficiente a la comunidad científica, debido al surgimiento de la quimioterapia y el entorno socio-político y cultural de la guerra fría. Estudios realizados posteriormente en diferentes instituciones han resumido, reproducido y sustentado los datos de Roskin y col. en experimentos llevados a cabo *in vitro* (8-11), modelos animales (12, 13) y ensayos clínicos (14). Sin embargo, a pesar de que estos estudios han reproducido las investigaciones de Roskin, se requiere una mayor atención hacia este interesante fenómeno a los fines de dilucidar los mecanismos con fines inmunoterapéuticos.

En esta investigación se evaluó el efecto de la infección con una cepa de *T. cruzi*, aislada en Venezuela a partir de un caso agudo de enfermedad de Chagas, sobre la evolución del melanoma maligno B16-BL6 en ratones C57BL/6.

MATERIALES Y MÉTODOS

Muestra

Estuvo constituida por 258 ratones machos de la cepa C57BL/6, los cuales fueron divididos en ocho grupos denominados: control sano (n = 10), control *T. cruzi* (Tc) agudo (n = 38), control *T. cruzi* crónico (n = 39), melanoma control (n = 40), melanoma *T. cruzi* inmunizados (n = 40), melanoma *T. cruzi* agudo (n = 20), melanoma *T. cruzi* crónico (n = 29) y melanoma *T. cruzi* infectado (n = 9). Los ratones fueron distribuidos en un número de 8-10 animales por jaula, las cuales eran de acero inoxidable de 33×35×14 cm, con libre acceso al agua y comida (Perrarina, Protinal®, Venezuela), con ciclos diurnos y nocturnos de 12 h y una temperatura media de 27°C.

El grupo control sano fue inoculado con solución salina isotónica, vía intramuscular (im) e intraperitoneal (ip), con volúmenes similares a los inóculos de *T. cruzi* y/o melanoma. Los grupos control Tc agudo, control Tc crónico, melanoma Tc agudo y melanoma Tc crónico fueron infectados con tripomastigotes sanguíneos, a la dosis de 20 y 3 parásitos/g de peso, vía ip, para inducir infecciones agudas y crónicas, respectivamente. La cepa de *T. cruzi* utilizada fue la M/HOM/VE/92/YBM, la cual fue ha sido mantenida mediante pasajes sucesivos en el vector (*Rhodnius prolixus*, ninfas de III estadio) a ratones albinos de la cepa NMRI. Los grupos melanoma control, melanoma Tc inmunizado, melanoma Tc agudo y melanoma Tc crónico fueron inoculados con 100.000 células del melanoma B16-BL6, vía im, en el muslo derecho. Los ratones del grupo melanoma Tc inmunizado fueron inmunizados a nivel subcutáneo con 30.000 epimastigotes fijados en formol y resuspendidos en 0,1 mL de adyuvante completo de Freund; se aplicaron tres dosis, con una semana de inter-

valo entre cada una; el melanoma fue inoculado una semana después de la última inmunización. Los ratones del grupo melanoma Tc crónico fueron, inicialmente, infectados con el parásito y se dejaron evolucionar espontáneamente por un período de dos meses, de tal forma que superaran la etapa aguda, antes de inocularles el melanoma. Los ratones del grupo infectados con el parásito en etapa aguda fueron infectados con el parásito tres días antes de la inoculación del melanoma. El grupo melanoma Tc infectado fue inoculado con células de melanoma obtenidas de ratones infectados con características similares al grupo melanoma Tc agudo.

El desarrollo tumoral se evaluó por medio de la medición del tumor semanalmente, a partir de la segunda semana de inoculación con melanoma. Se midió el alto, ancho y largo de cada tumor por medio de un vernier digital marca RUN® (Maracay, Aragua, Venezuela). La mortalidad de cada grupo se registró diariamente.

Todos los procedimientos experimentales realizados en esta investigación se basaron en los principios establecidos en el Manual de Bioética y Bioseguridad del Fondo Nacional para la Ciencia y Tecnología, Ministerio del Poder Popular para la Ciencia y la Tecnología de Venezuela (15).

Histología

El tumor de cada ratón fue disecado, lavado con PBS (buffer fosfato salino) frío y fijado en PBS-10% formaldehído a pH 7,4, deshidratado, incluido en parafina, cortado en secciones de 4 μ m, desparafinado y teñido con hematoxilina-eosina.

Análisis estadístico

Los datos obtenidos son presentados en valores absolutos \pm error estándar, la significancia estadística observada entre los diferentes grupos fue determinada por ANOVA, seguida de un post-test de Bonfe-

rroni. Por otra parte, las fracciones de supervivencia fueron analizadas utilizando curvas de supervivencia de Kaplan-Meier, mientras que la significancia estadística, al comparar la mortalidad de los grupos experimentales respecto al grupo control, fue calculada utilizando el *log-rank* test. En ambos casos se aceptó como significativo una $p < 0,05$. Estos datos fueron analizados utilizando el programa Graph Pad Prism 4®.

RESULTADOS

Las curvas de supervivencia de los grupos de ratones infectados con Tc, de los grupos agudo y crónico son mostrados en la Fig. 1, donde se observa que los ratones infectados con el parásito en etapa aguda presentaron una supervivencia media de 24 días, a diferencia del grupo control *T. cruzi* crónico, donde el 77% de los ratones sobrevivió en un período de 2 meses, con una mortalidad temprana del 23,07% ($n=9$) entre los días 28 a 35 y una mortalidad tardía ($n=8$; 20,51%) entre los días 108 a 125; claramente las curvas de supervivencia de ambos grupos son significativamente diferentes ($p < 0,0001$).

En el grupo melanoma control el tumor es visible y palpable a partir de la segunda semana cuando alcanza un volumen de 14 cm^3 , luego crece progresivamente a una tasa de 2,16 cm^3 por día hasta alcanzar, en la tercera semana, un volumen de 34 cm^3 . El grupo melanoma Tc inmunizado presentó un desarrollo tumoral similar al presentado por el grupo melanoma control hasta la tercera semana, posteriormente el grupo melanoma Tc inmunizado tuvo un menor desarrollo tumoral presentando una diferencia significativa a la cuarta semana respecto al melanoma control. Los grupos melanoma Tc agudo, melanoma Tc crónico y melanoma Tc infectado presentaron un desarrollo tumoral significativamente menor ($p < 0,05$) al observado en el grupo me-

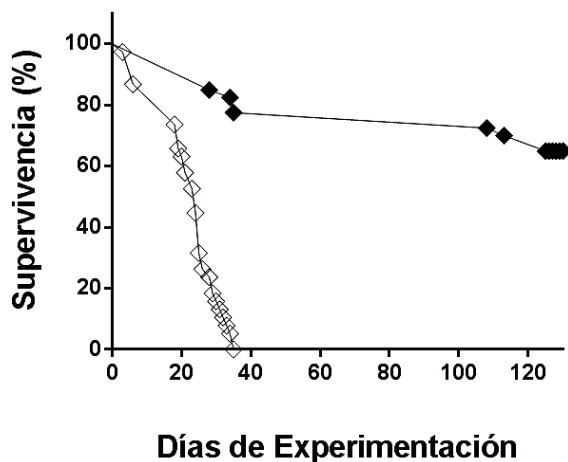


Fig. 1. Supervivencia de los grupos control *T. cruzi* agudo y *T. cruzi* crónico. Las curvas fueron trazadas utilizando el método de Kaplan-Meier y el *log-rank* test aceptando una $p < 0,05$ para curvas de supervivencia. Los grupos se representan como: control *T. cruzi* agudo (rombos blancos) y control *T. cruzi* crónico (rombos negros). El grupo infectado con el parásito en etapa crónica presentó una supervivencia significativamente mayor a la presentada por el grupo agudo.

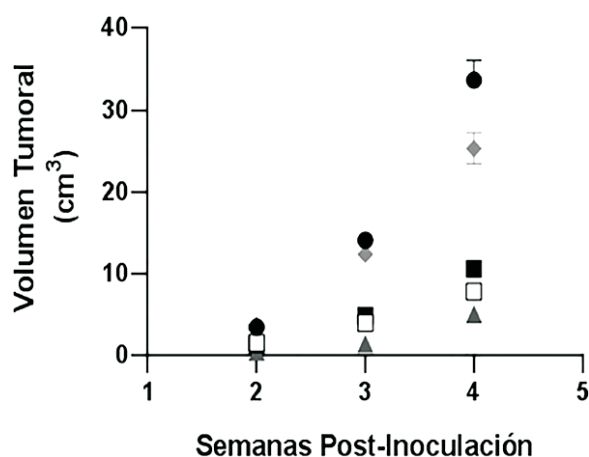


Fig. 2. Evolución del desarrollo tumoral de los grupos experimentales. El volumen tumoral fue medido con un vernier digital. Los símbolos en la gráfica representan a los grupos melanoma control (círculos negros), melanoma Te inmunizado (rombos grises), melanoma Te agudo (cuadrados blancos), melanoma Te crónico (cuadrados negros), y melanoma Te infectado (triángulos negros). Se puede observar que los grupos infectados con *T. cruzi* (agudo y crónico) o inoculados con células de melanoma infectadas con *T. cruzi* (melanoma Te infectado) presentan el menor desarrollo tumoral durante todas las semanas de experimentación, siendo significativamente ($p < 0,05$) diferentes al grupo melanoma control. Los ratones inmunizados (melanoma Te inmunizado) tuvieron un crecimiento significativamente menor al grupo melanoma control en la cuarta semana.

lanoma control, durante todas las semanas experimentales (Fig. 2, Tabla I).

En la Fig. 3 se muestra la curva de supervivencia de los grupos controles y experimentales. Los ratones del grupo melanoma control alcanzaron el 50% de mortalidad para el día 27, muriendo la totalidad de los individuos entre los días 22 a 32 (11 días). El grupo melanoma Te inmunizado, presentó una mortalidad media similar al grupo control melanoma; sin embargo, el rango de tiempo para la mortalidad total fue de 7 días. Los grupos melanoma Te agudo, melanoma Te crónico y melanoma Te infectado presentaron una supervivencia mayor respecto al grupo melanoma control, con valores de supervivencia media de 37, 33 y 43 días, respectivamente, los cuales fueron significativamente mayores al presentado por el grupo melanoma control ($p < 0,0001$). Al comparar los rangos de mortalidad entre

los grupos infectados, se observa que el grupo melanoma Te crónico tuvo una mortalidad temprana ($n = 7$; 30,43%) entre los días 7 a 24 (18 días), y una mortalidad tardía ($n = 16$; 69,56%) entre los días 36 a 37 (2 días); en el melanoma Te agudo la mortalidad total ocurrió entre los días 33 a 39 (7 días); por el contrario la mortalidad en el grupo melanoma Te infectado ocurrió más tardíamente y durante un período mayor (41 a 54 días; 15 días) (Fig. 3).

TABLA I
EVOLUCIÓN DEL VOLUMEN TUMORAL

Semana	Control melanoma	Melanoma Te inmunizado	Melanoma Te agudo	Melanoma Te crónico	Melanoma Te infectado
	Promedio ± EEM	Promedio ± EEM	Promedio ± EEM	Promedio ± EEM	Promedio ± EEM
2	3,41 ± 0,20	3,7 ± 0,2	1,53 ± 0,1*	1,25 ± 0,07*	0,39 ± 0,06*
3	14,09 ± 0,61	12 ± 0,71	3,92 ± 0,22*	4,86 ± 0,17*	1,37 ± 0,19*
4	33,68 ± 2,38	25 ± 1,93*	7,8 ± 0,29*	10,59 ± 0,64*	5 ± 0,22*

*Significa $p < 0,05$ cuando los grupos experimentales se comparan con el grupo control. EEM: Error Estándar de la Media

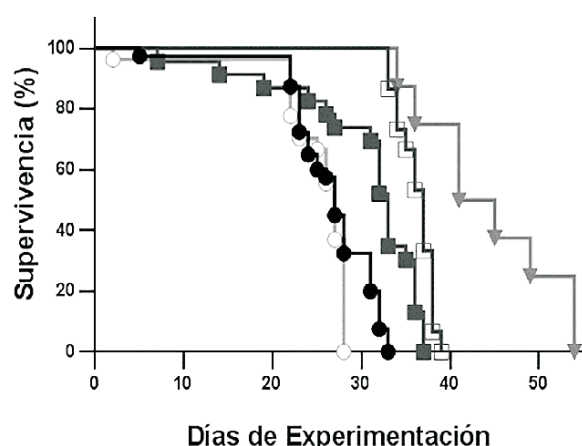


Fig. 3. Supervivencia de los grupos experimentales. Las curvas fueron trazadas utilizando el método de Kaplan-Meier para curvas de supervivencia. Los grupos se representan: melanoma control (círculos negros), melanoma Te inmunizado (círculos blancos), melanoma Te agudo (cuadrados blancos) melanoma Te crónico (cuadrados grises), y melanoma Te infectado (triángulos grises). Mediante el log-rank test aceptando una $p < 0,05$, los grupos melanoma Te agudo, melanoma Te crónico y melanoma Te infectado presentaron una supervivencia significativamente mayor.

Las características histopatológicas del tumor de los ratones del grupo melanoma fueron las normalmente observadas para este tipo de tumor, observándose homogéneo y compacto, con pequeños focos de necrosis y depósitos de melanina alrededor de

pequeños vasos sanguíneos, los cuales se observan dispersos en el campo microscópico. Las células de melanoma fueron de aspecto epitelioide, fusiforme, con bordes bien definidos, citoplasma anfófilico y núcleo alargado con varios nucléolos (Fig. 4A). Los tumores obtenidos de los ratones infectados, mostraron áreas de necrosis más extensas, con abundantes vénulas congestivas y dilatadas y los depósitos de melanina tenían una distribución difusa. Las células de melanoma tenían apariencia edematosa y variados grados de degeneración citopática (Fig. 4B). Se observaron formas amastigotas de *T. cruzi* dentro de vacuolas parasitarias en el interior de las células tumorales (Fig. 4C). No se observaron infiltrados inflamatorios intratumorales, mientras que si se encontró inflamación peritumoral, predominantemente en los ratones infectados, lo cual estuvo asociado con la presencia del parásito.

DISCUSIÓN

El objetivo de este trabajo fue demostrar las propiedades anti-proliferativas, de la cepa de *T. cruzi* M/HOM/VE/92/YBM, aislada en Venezuela, sobre las células del melanoma maligno B16-BL6. Los resultados obtenidos permiten confirmar que la infección por *T. cruzi* inhibe el desarrollo del melanoma maligno.

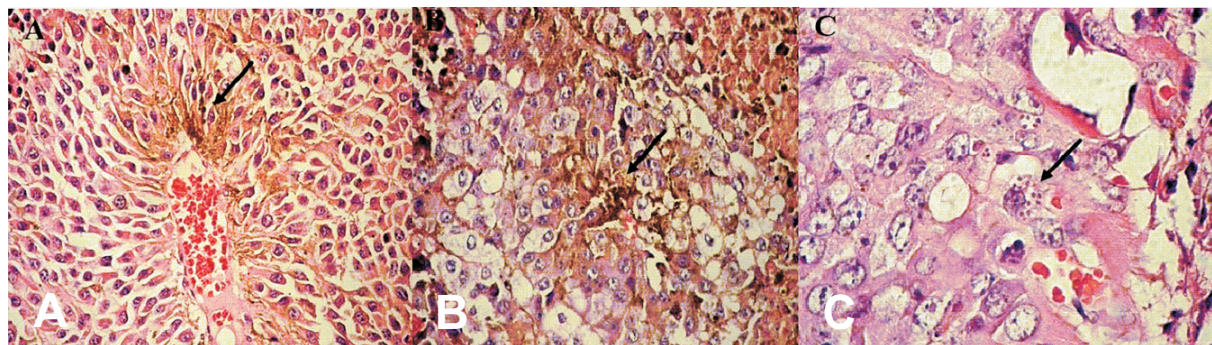


Fig. 4. Histopatología de *T. cruzi* en células. Características celulares de un tumor de melanoma obtenido del grupo control melanoma (A) y del grupo melanoma Tc agudo (B), donde se observa la degeneración celular en el tumor del ratón infectado con *T. cruzi*; en ambos casos la flecha señala depósitos de melanina. En la imagen C, la flecha señala células neoplásicas infectadas con amastigotes de *T. cruzi*, lo que indica la capacidad del parásito de invadir células de melanoma maligno.

Inicialmente, se observó que la infección aguda por *T. cruzi* reduce el desarrollo tumoral. Este resultado podría ser explicado por la habilidad que tiene el *T. cruzi* de invadir y proliferar dentro de las células tumorales; esta presunción es sugerida al observar la presencia de amastigotes dentro de las células tumorales (Fig. 4). La habilidad del *T. cruzi* de invadir y proliferar dentro de células tumorales fue descrito por primera vez por Roskin y col. en los años 1930 (6, 7), quienes observaron que la presencia de agregados de *T. cruzi* en los vasos sanguíneos tumorales se asociaba con necrosis licuefactiva de las células tumorales; además observaron también que estos parásitos eran capaces de invadir las células tumorales, cuyos núcleos presentaban signos de degeneración, en contraste con células sanas de tejidos vecinos que mostraban pocos parásitos intracelulares.

Sin embargo, el efecto observado en el presente trabajo en ratones en la etapa crónica de la enfermedad de Chagas no puede ser adjudicado a la capacidad invasiva de *T. cruzi*, ya que, durante esta etapa, la proliferación de *T. cruzi* está reducida como consecuencia de la respuesta inmunológica del huésped (16). En este sentido, se ha demostrado que la infección con *T. cruzi* induce

una potente respuesta inmunológica innata en el hospedador, a través de la activación de receptores tipo Toll (TLR) (17). Los receptores TLR son muy importantes para la vinculación de la inmunidad innata con la adquirida y funcionan como eficientes detectores de agentes patológicos infecciosos y residuos de cáncer (18). Recientemente, se han desarrollado vacunas basadas en antígenos de microorganismos oportunistas, los cuales son ligandos de los receptores TLR 1/2, 4, 5/6, 9; estos activan la respuesta inmune innata al inducir la maduración de las células dendríticas y la expresión de moléculas co-estimuladoras (CD40+, CD80+, CD86+) en su membrana, moléculas de diferenciación terminal (CD83) y receptores presentadores de antígenos (MCH de las clases I y II); todo ello conlleva al incremento de la actividad citotóxica de linfocitos sobre las células de melanoma B16 y del carcinoma pulmonar de Lewis (19). En la infección por *T. cruzi* se ha reportado alteraciones en la expresión de receptores TLR 2, 4 y 9 que conlleva a una respuesta inflamatoria exacerbada, lo cual a su vez podría favorecer la citólisis tumoral (17).

Por otra parte, las células de melanoma obtenidas de ratones infectados con *T. cruzi* en etapa aguda, mostraron una dismi-

nución en la capacidad proliferativa al ser repicadas en ratones sanos, lo cual se tradujo en un menor crecimiento tumoral y en una mayor sobrevida. Para explicar este resultado, se podría plantear que las células de melanoma infectadas con amastigotes de *T. cruzi* se encontraban en proceso de necrosis o apoptosis y que, al ser inoculadas, las células tumorales deberían ser fagocitadas por células presentadoras de antígenos para iniciar la respuesta inmune. Las células dendríticas inmaduras fagocitan eficientemente tanto células apoptóticas como necróticas. La fagocitosis de las células apoptóticas proveen de péptidos antigénicos para su presentación por los complejos de histocompatibilidad de las clases I y II, mientras que las células necróticas inducen la maduración de las células dendríticas, evitando el fenómeno de tolerancia inmunológica (20). En comparación con las células apoptóticas, las células necróticas inducen una mayor maduración y una activación más eficiente de las células dendríticas. De hecho la inoculación de células tumorales apoptóticas sin células necróticas induciría tolerancia (21, 22).

El proceso de apoptosis inducido por *T. cruzi* es controversial; por una parte ha sido demostrado que los glicoinositolfosfolípidos (GIPL) encontrados en la membrana del *T. cruzi* inducen apoptosis en macrófagos infectados (23, 24); de la misma manera ha sido demostrado que la pérdida de cardiomiocitos en la miocardiopatía chagásica crónica es debido a la apoptosis (11), y que la infección con *T. cruzi* induce la apoptosis de linfocitos T y B, explicando el fenómeno de inmunosupresión observado en la etapa aguda (25). Por otra parte, se ha reportado que la infección por *T. cruzi* inhibe las primeras etapas de la apoptosis mediada por los receptores de muerte, un efecto que involucra la inhibición de la caspasa-8 (26). La invasión de las células de Schwann y de cardiomiocitos por *T. cruzi*,

suprime la apoptosis de la célula huésped inducida por privación de factores de crecimiento; este efecto parece ser mediado por enzimas trans-sialidasas a través de la ruta de señalización de PI3K/Akt y NF-kappaB (27,28) y por la enzima cuzipaína vía estimulación de la arginasa-2, respectivamente (29). No obstante, la discrepancia de resultados puede ser el resultado de las diferentes cepas de *T. cruzi* utilizadas; en este sentido, De Souza y col. (30), demostraron que durante la infección por *T. cruzi*, la extensión de la apoptosis varía de acuerdo con el tipo de célula huésped y la cepa de parásitos utilizada, siendo los parásitos del linaje I más apoptogénicos que los del linaje II y exhibiendo los macrófagos infectados mayor probabilidad de entrar en apoptosis que los cardiomiocitos, mientras que los fibroblastos no entran en apoptosis. En el presente trabajo la cepa de *T. cruzi* utilizada pertenece al linaje I (31).

Los resultados presentados no pretenden plantear el *T. cruzi* como agente terapéutico del melanoma maligno, sino –por el contrario– plantear que la infección por este protozoo genera una potente respuesta inmune capaz de potenciar y direccionar una respuesta inmune eficiente contra las células de melanoma.

En este sentido, Junqueira y col. (32), utilizando un clon de *T. cruzi* altamente atenuado (CL-14) capaz de expresar una proteína antigénica del cáncer testicular (NY-ESO-1), indujeron una protección completa en ratones inoculados con una línea celular singénica y transgénica de melanoma capaz de expresar NY-ESO-1, demostrando que *T. cruzi* es un efectivo vector para la liberación de antígenos e inducción de una potente inmunidad medida por células T, efecto que debería ser estudiado más a fondo para el desarrollo de vacunas anti-cancerígenas.

Adicionalmente, los antígenos de *T. cruzi* poseen epitopes comunes con las mu-

cinas de mamíferos (33) y con glicoproteínas que comparten estructuras tipo sialil-Tn (estructuras específicas humanas asociadas con cáncer) (34). Además, se ha demostrado que la inmunización con tripanosomas lisados o con mucinas de mamíferos tipo II o III, poseen un efecto oncoprotectivo, el cual ha sido reproducido por la transferencia pasiva de esplenocitos de animales inmunizados. Este fenómeno se ha asociado con el efecto antitumoral de *T. cruzi*, relacionado con la respuesta inmune mediada por células (11), concepto que podría ser explotado para el desarrollo de nuevas inmunoterapias basadas en antígenos de *T. cruzi*.

En conclusión la infección por *T. cruzi* inhibe el desarrollo de células de melanoma maligno ya que tiene la capacidad de invadir, proliferar y provocar una potente respuesta inmunológica antitumoral.

AGRADECIMIENTOS

Proyecto financiado por el "Consejo de Desarrollo Científico, Humanístico y Tecnológico", número 004-ME-2005.

REFERENCIAS

1. **Parkin D, Bray F, Ferlay J, Pisani P.** Global cancer statistics, 2002. *CA Cancer J Clin* 2005; 55: 74-108.
2. **Wartman D, Weinstock M.** Are we overemphasizing sun avoidance in protection from melanoma? *Cancer Epidemiol Biomarkers Prev* 2008; 17: 469-470.
3. **Capote L.** Aspectos epidemiológicos del cáncer en Venezuela. *Rev Venez Oncol* 2006; 18:269-281.
4. **Ferlay J, Soerjomataram I, Ervik M, Dikshit R, Eser S, Mathers C, Rebelo M, Parkin DM, Forman D, Bray, F.** Cancer Incidence and mortality worldwide. International Agency for Research on Cancer; 2013. GLOBOCAN 2012 v1.0 Disponible en: <http://globocan.iarc.fr>, consultado el 10/04/2014.
5. **Darani HY, Yousefi M.** Parasites and cancers: parasite antigens as possible targets for cancer immunotherapy. *Future Oncol* 2012; 8:1529-1535.
6. **Krementsov N.** The cure: a story of cancer and politics from the annals of the Cold War. The University of Chicago Press, Chicago, IL, USA. 277 págs; 2002.
7. **Krementsov N.** *T. cruzi*, cancer and the Cold War. *Hist Cienc Saude Manguinhos* 2009; 16 (Suppl 1):75-94.
8. **Kallinikova VD, Matekin PV, Ogloblina TA, Leikina MI, Kononenko AF, Sokolova NM, Pogodina LS.** Anticancer properties of flagellate protozoan *Trypanosoma cruzi* Chagas, 1909. *Izv Akad Nauk Ser Biol* 2001; 3:299-311.
9. **Sheklakova LA, Kallinikova VD, Karpenko LP.** Genetic heterogeneity of *Trypanosoma cruzi* and its direct anticancer effect in cultured human tumor cells. *Bull Exp Biol Med* 2003; 135:89-92.
10. **Batmonkh Z, Kallinikova VD, Pakhorukova LV, Kravtsov EG, Karpenko LP, Dalin MV.** In vivo anticancer activity of lysates from *Trypanosoma cruzi* of different genetic groups. *Bull Exp Biol Med* 2006; 142:470-473.
11. **Zenina AV, Kravtsov EG, Tsetsegsaikhan B, Yashina NV, Dalin MV, Karpenko LP, Sheklakova LA, Kallinikova V.** The study of immunological component in antitumor effect of *Trypanosoma cruzi*. *Bull Exp Biol Med* 2008; 145:352-354.
12. **Malisoff WM.** The action of the endotoxin of *Trypanosoma cruzi* (KR) on malignant mouse tumors. *Science* 1947; 106:591-594.
13. **Hauschka TS, Goodwin MB.** *Trypanosoma cruzi* endotoxin (KR) in the treatment of malignant mouse tumors. *Science* 1948; 107:600-602.
14. **Coudert J.** Clinical and experimental investigation on the effect of lyophilized *Trypanosoma cruzi* extracts on certain forms of cancer. *Antibiotiki* 1961; 6:99-105.
15. **Ministerio del Poder Popular para Ciencia, Tecnología e Industrias Intermedias Fondo Nacional de Ciencia, Tecnología e Innovación.** Código de Bioética y Bioseguridad.

- ridad. 3ra Ed. Caracas, 2009. Disponible en: <http://www.miproyecto.gov.ve/ane-xos/bioetica.pdf>, consultado el 23/04/14.
16. **Menezes C, Teixeira M, Dutra W.** La respuesta inmunológica de los pacientes chagásicos. *Rev Esp Salud Pública* 2013; 87:17-23.
 17. **Carrera-Silva EA, Carolina CR, Natalia G, Pilar AM, Andrea P, Gea S.** TLR2, TLR4 and TLR9 are differentially modulated in liver lethally injured from BALB/c and C57BL/6 mice during *Trypanosoma cruzi* acute infection. *Mol Immunol* 2008; 45: 3580-3588.
 18. **Gast A, Bermejo JL, Claus R, Brandt A, Weires M, Weber A.** Association of inherited variation in Toll-like receptor genes with malignant melanoma susceptibility and survival. *PLoS One* 2011; 6:e24370.
 19. **Egorova NB, Kurbatova EA, Gruber IM, Semenova IB, Mikhaïlova NA, Zverev VV.** Novel type of vaccine with a combination of Toll like receptor agonists-TLR 1/2, 4, 5/6, 9. *Zh Mikrobiol Epidemiol Immunobiol* 2011; 4:40-46.
 20. **Sauter B, Albert ML, Francisco L, Larsson M, Somersan S, Bhardwaj N.** Consequences of cell death: exposure to necrotic tumor cells, but not primary tissue cells or apoptotic cells, induces the maturation of immunostimulatory dendritic cells. *J Exp Med* 2000; 191: 423-434.
 21. **Steinman RM, Turley S, Mellman I, Inaba K.** The induction of tolerance by dendritic cells that have captured apoptotic cells. *J Exp Med* 2000; 191: 411-416.
 22. **Onishi H, Morisaki T, Baba E, Nakamura M, Inaba S, Kuroki H, Matsumoto K, Katano M.** Long-term vaccine therapy with autologous whole tumor cell-pulsed dendritic cells for a patient with recurrent rectal carcinoma. *Anticancer Res* 2011; 31:3995-4005.
 23. **Martins GA, Cardoso MA, Aliberti JC, Silva JS.** Nitric oxide-induced apoptotic cell death in the acute phase of *Trypanosoma cruzi* infection in mice. *Immunol Lett* 1998; 63: 113-120.
 24. **Freire-de-Lima CG, Nunes MP, Corte-Real S, Soares MP, Previato JO, Mendonça-Previato L, DosReis GA.** Proapoptotic activity of a *Trypanosoma cruzi* ceramide-containing glycolipid turned on in host macrophages by IFN- γ . *J Immunol* 1998; 161: 4909-4916.
 25. **DosReis G, Lopes M.** The importance of apoptosis for immune regulation in Chagas disease. *Mem Inst Oswaldo Cruz* 2009; 104 (Suppl. I): 259-262.
 26. **Nakajima-Shimada J, Zou C, Takagi M, Umeda M, Nara T, Aoki T.** Inhibition of Fas-mediated apoptosis by *Trypanosoma cruzi* infection. *Biochim Biophys Acta* 2000; 1475:175-183.
 27. **Chuenkova MV, Furnari FB, Cavenee WK, Pereira MA.** *Trypanosoma cruzi* transsialidase: a potent and specific survival factor for human Schwann cells by means of phosphatidylinositol 3-kinase/Akt signaling. *Proc Natl Acad Sci USA* 2001; 98: 9936-9941.
 28. **Petersen CA, Krumholz KA, Carmen J, Sinai AP, Burleigh BA.** *Trypanosoma cruzi* infection and nuclear factor kappa B activation prevent apoptosis in cardiac cells. *Infect Immun* 2006; 74:1580-1587.
 29. **Aoki MP, Guinázú NL, Pellegrini AV, Gotoh T, Masih DT, Gea S.** Cruzipain, a major *Trypanosoma cruzi* antigen, promotes arginase-2 expression and survival of neonatal mouse cardiomyocytes. *Am J Physiol Cell Physiol* 2004; 286:C206-212.
 30. **De Souza EM, Araújo-Jorge TC, Bailly C, Lansiaux A, Batista MM, Oliveira GM, Soeiro MN.** Host and parasite apoptosis following *Trypanosoma cruzi* infection in in vitro and in vivo models. *Cell Tissue Res* 2003; 314:223-235.
 31. **Alvarado-Tapias E, Miranda-Pacheco R, Rodríguez-Bonfante C, Velásquez G, Loyo J, Gil-Oviedo M, Mogollón N, Pérez-Aguilar MC, Recchimuzzi G, Espinosa R, Carrasco HJ, Concepción JL, Bonfante-Cabarcas RA.** Electrocardiography repolarization abnormalities are characteristic signs of acute chagasic cardiomyopathy. *Invest Clin* 2012; 53:378-394.
 32. **Junqueira C, Santos LI, Galvão-Filho B, Teixeira SM, Rodrigues FG, DaRocha WD.** *Trypanosoma cruzi* as an effective cancer antigen delivery vector. *Proc Natl Acad Sci USA* 2011; 108:19695-19700.

-
33. **Osinağa E.** Expression of cancer-associated simple mucin-type O-glycosylated antigens in parasites. *IUBMB Life* 2007; 59:269-273.
34. **Parodi AJ, Lederkremer GZ, Mendelzon DH.** Protein glycosylation in *Trypanosoma cruzi*. The mechanism of glycosylation and structure of protein-bound oligosaccharides. *J Biol Chem* 1983; 258:5589-5595.