

Displasia espándilo-epifisiaria asociada a cráneo-sinostosis, cataratas, paladar hendido y retardo mental. Reporte de un caso.

Aura D. Herrera-Martínez y Pedro Estrada-Corona

Unidad de Genética Médica. Universidad Centroccidental Lisandro Alvarado, Barquisimeto, Venezuela.

Palabras clave: displasia esquelética, cráneo-sinostosis, cataratas, paladar hendido, retardo mental.

Resumen. Las displasias esqueléticas son un grupo muy heterogéneo de trastornos que se caracterizan por una alteración en la organización del tejido óseo, lo que causa una distorsión en su patrón de crecimiento y desarrollo. En 1998, se describió el caso de cuatro hermanos japoneses, tres varones y una hembra que presentaban una displasia espándilo-epifisiaria, no descrita anteriormente, asociada con cráneo-sinostosis, cataratas, paladar hendido y retardo mental de diferente grado. Se planteó una probable herencia autosómica recesiva, debido a que las alteraciones afectaban a ambos sexos y los padres eran fenotípicamente sanos, aunque con discreto retardo mental; sin embargo, no fue posible descartar un mosaicismo germinal. El caso que se presenta, trata de un paciente con signos clínicos y radiológicos que coinciden con los previamente descritos. Es producto de padres consanguíneos en la segunda generación, lo cual se sumaría a la presunción ya postulada, de una probable mutación de herencia autosómica recesiva. La presente comunicación, representa el segundo reporte en la literatura, del quinto caso descrito y el segundo grupo familiar con la afección mencionada.

Spondylo-epiphyseal dysplasia associated with craniosynostosis, cleft palate and mental retardation. A case report.

Invest Clin 2010; 51(4): 553 - 560

Key words: skeletal dysplasia, craniosynostosis, cataracts, cleft palate, mental retardation

Abstract. Skeletal dysplasias are a heterogeneous group of disorders characterized by an alteration of the organization of osseous tissue causing a distortion on the growth and development pattern of bones. In 1998, four Japanese sibs were described by the first time, three males and one female who presented a previously undescribed spondylo-epiphyseal dysplasia associated with craniosynostosis, cataracts, cleft palate and different grades of mental retardation. A probable autosomic recessive inheritance was suggested, but a germinal mosaicism could not be discarded. This is a case report of a patient with clinical and radiological findings similar to the ones previously described, born to second degree consanguineous parents. This supports the postulated presumption of a mutation with an autosomic recessive inheritance. The present communication represents the fifth case reported in the literature and the second familiar group affected.

Recibido: 16-01-10. Aceptado: 25-06-10.

INTRODUCCIÓN

Las displasias esqueléticas son un complejo grupo de trastornos heterogéneos caracterizados por una alteración en la organización y desarrollo del tejido óseo y cartilaginoso, lo cual ocasiona distorsión en su patrón de crecimiento y desarrollo, con afectación de epífisis, metáfisis o diáfisis. Existen más de 300 tipos, todas con una base genética. Diversos genes responsables de las displasia esqueléticas se han encontrado en aproximadamente 150 enfermedades (1). Una de ellas, son las displasias espóndilo-epifisarias, las cuales afectan especialmente el desarrollo de los núcleos óseos de vértebras, carpo y tarso; dentro de éstas, se citan las enfermedades degenerativas articulares con degeneración vítreo-retiniana, debidas a alteraciones en el gen del colágeno tipo II, el mayor componente de la matriz del cartílago hialino y del humor vítreo

(2). Las displasias espóndilo-epifisarias, raras veces se asocian a manifestaciones como retardo mental, cataratas primarias, paladar hendido o cráneo-sinostosis.

En 1998, se describió por primera vez, el caso de cuatro hermanos japoneses, tres varones y una hembra, que presentaban una displasia espóndilo-epifisaria asociada a cráneo-sinostosis, cataratas, paladar hendido y retardo mental de diferente grado. En esa oportunidad se postuló como etiología una probable herencia autosómica recesiva, dada la afectación de ambos sexos. Los pacientes eran producto de padres no consanguíneos, sin alteraciones fenotípicas, aunque con discreto retardo mental; sin embargo, no fue posible descartar un mosaicismo germinal (3). El gen implicado aún se encuentra en estudio y se sospecha que sea una variante alélica de mutaciones en el gen del colágeno tipo II, dada la implicación vítreo-retiniana existente.

Se presenta un nuevo caso con hallazgos clínicos coincidentes con los descritos previamente, y representaría el quinto caso en la literatura y el segundo grupo familiar implicado.

REPORTE CLÍNICO

Se trató de un paciente masculino, segunda gesta de una pareja con relación de consanguinidad en su segunda generación (primos hermanos). El embarazo fue simple y a término (40 semanas), controlado y no complicado. Los padres eran jóvenes, la madre y el padre de 25 y 26 años respectivamente. La primera gesta familiar resultó un aborto (Fig. 1). Los progenitores tenían estatura normal sin desproporción corporal, no exhibían anomalías faciales, paladar hendido, discapacidades físicas ni retardo mental. No refirieron antecedentes familiares patológicos.

El niño al nacer, se ubicó en el percentil 3 en lo referente a peso y talla y presentó labio y paladar hendidos. Creció con retardo en el desarrollo psicomotor: sostuvo la cabeza a los 5 meses, su primer diente brotó a los 11 meses, se levantó sin ayuda a los 20 meses, caminó a los 24 meses, sus primeras palabras las pronunció entre los 3 y 4 años. A los 3 meses se realizó el diagnóstico de cataratas bilaterales. Presentaba hernia inguinal, que fue corregida mediante herniorrafia a los 3 años. A los 3 años se practicó corrección palatina y labial.

A la edad de 5 años y 8 meses su desarrollo pondoestatural era menor al percentil, era dolicocefalo con circunferencia cefálica en el percentil 50, tenía hipoplasia medio facial y abombamiento frontal, hendiduras palpebrales dirigidas hacia abajo y hacia afuera, ligera opacidad corneal, endotropía bilateral, miopía, pabellones auriculares despegados con hélix poco dibujado, mala

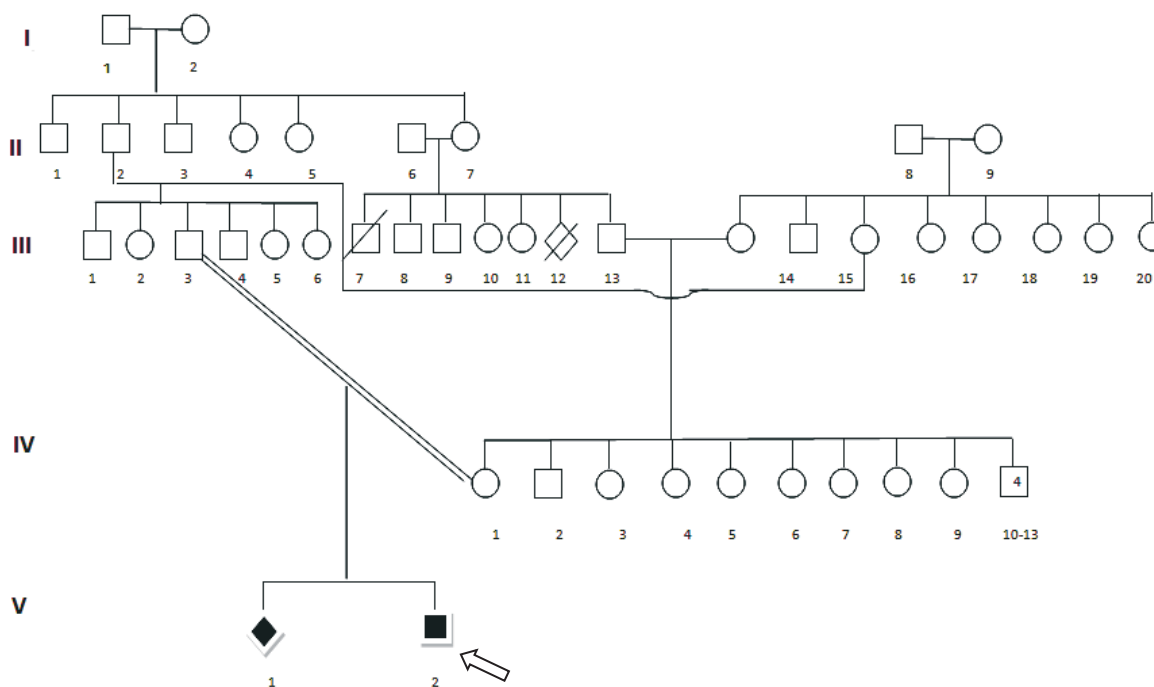


Fig. 1. Genealogía. La doble línea señala la relación de consanguinidad entre los progenitores quienes eran primos hermanos, la primera gesta de la pareja fue un aborto, la segunda (señalado con una flecha), es el paciente en estudio.

oclusión dental y paladar alto y estrecho. El tórax era simétrico y corto (*pectus excavatum*) y el abdomen globoso. Las extremidades eran asimétricas con limitación de la extensión, rigidez articular generalizada, más severa a nivel de los codos, cifo-escoliosis, hiperlordosis lumbar y *genu varo* bilateral (Fig. 2, A y B). Se evidenció retardo psicomotor. El niño era capaz de seguir los objetos con la mirada y tomarlos con las manos, estaba atento al medio y tenía buena relación materno-filial, cumplía órdenes sencillas y presentaba lenguaje propositivo. El tono y la fuerza muscular estaban conservados con ligera hiperreflexia ósteotendinosa. A la edad de 7 años y 4 meses, se le practicó cirugía estética en los pabellones auriculares. A los 8 años mejoró su vocalización.

El análisis cromosómico mostró un cariotipo masculino normal, 46,XY. Se practicaron múltiples exámenes paraclínicos: electroforesis de mucopolisacáridos, concentraciones de hormonas tiroideas y de

hormona de crecimiento, todos los cuales se encontraron dentro de los límites normales. La evaluación psicológica mostró una edad perceptiva-motora inicial y el área emocional con indicadores de inmadurez.

En huesos largos se evidenciaron: espículas epifisiarias acentuadas, engrosamiento metafisiario y de la cortical, ensanchamiento de epífisis proximales y distales, con pérdida de la mineralización (Fig. 3, A y B). En la columna vertebral, llamó la atención la presencia de osteoporosis, vértebras en cuña, hemivértebras y vértebras en mariposa (Fig. 3C). En una radiografía tóraco-abdominal lateral, se observaron cifo-escoliosis e hiperlordosis lumbar. A los 8 años y 1 mes, la edad ósea era de 2 años y 8 meses (Fig. 3D).

DISCUSIÓN

Las displasias espándilo-epifisiarias representan un término radiológico para la mayoría de las anomalías de la columna, epífisis, y metáfisis (4). Los hallazgos en

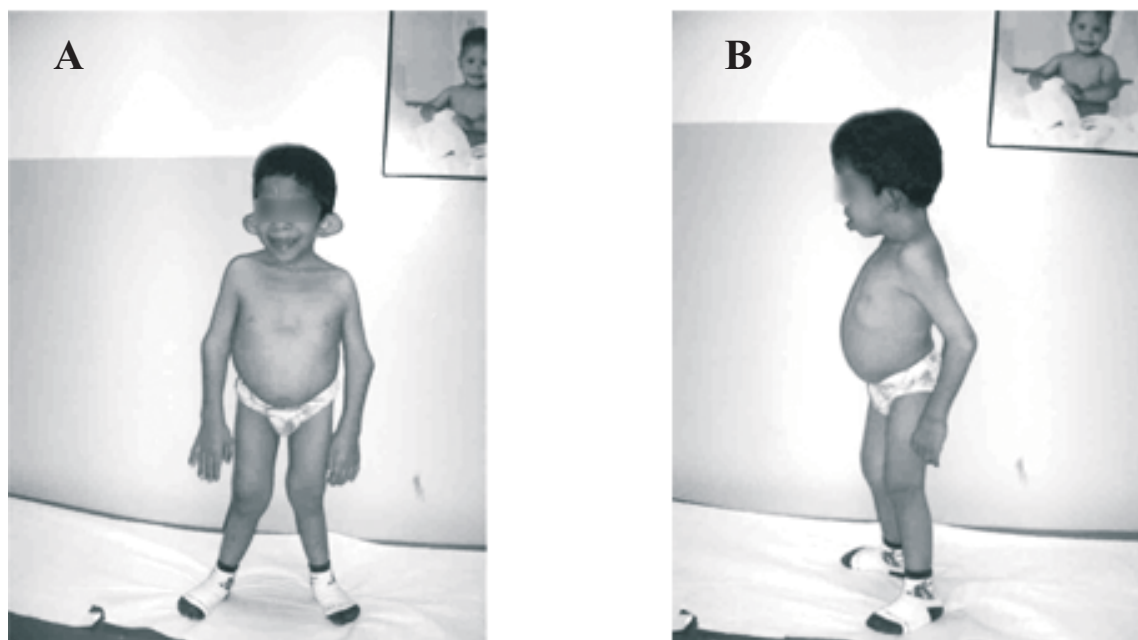


Fig. 2. Hallazgos físicos. Obsérvese A: ligera hipoplasia mediofacial, extremidades asimétricas, *genu varo* B: dolicocefalia, frente prominente como secuelas de una cráneo-sinostosis, hiperlordosis lumbar, limitación a la extensión articular.

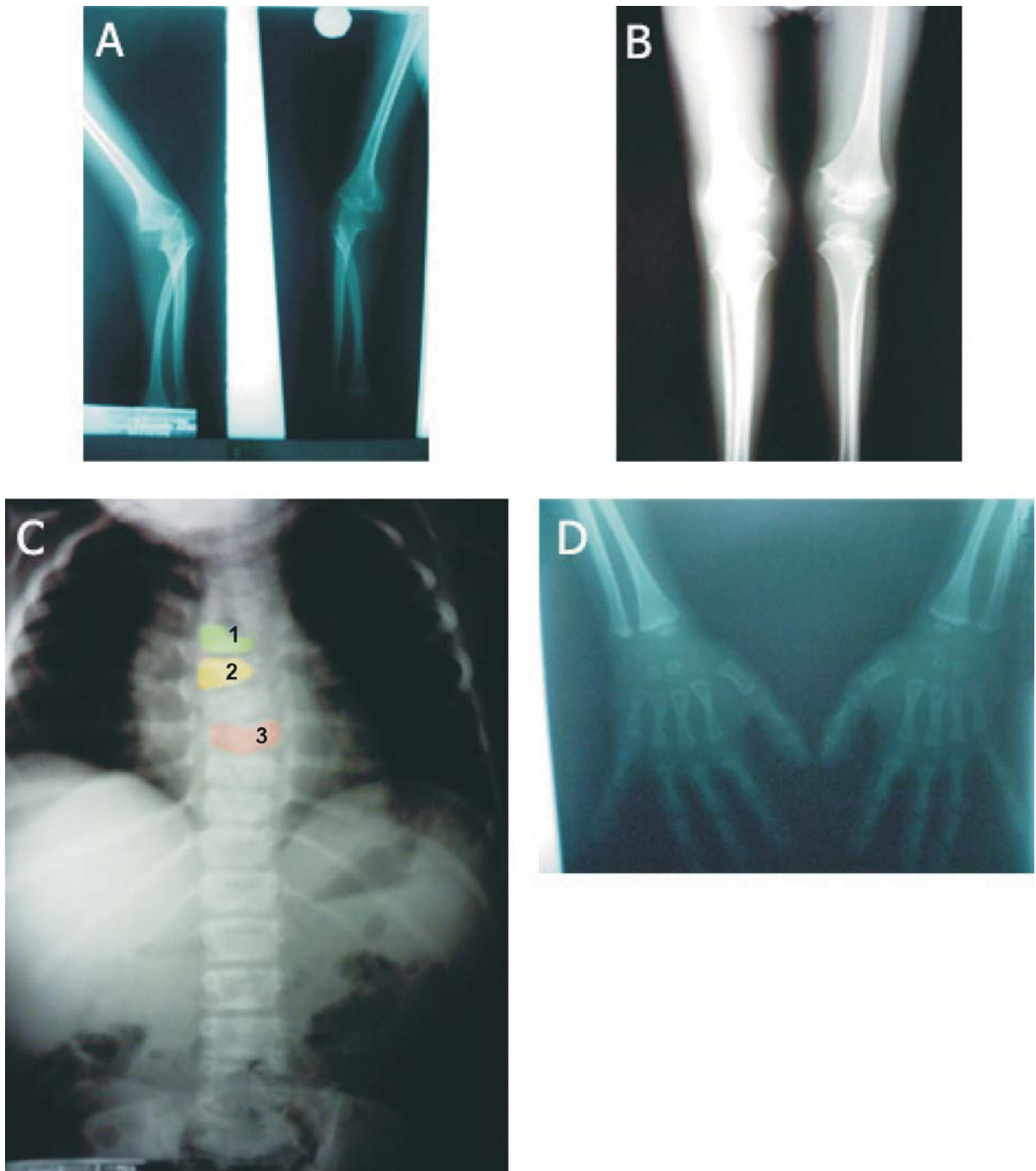


Fig. 3. Radiología. A, B) Radiografías de codo y rodilla muestran engrosamiento de la cortical ósea, se evidencian ensanchamientos epifisarios y metafisarios considerables y pérdida de la mineralización ósea más acentuada en las epífisis. C) Columna vertebral: asimetría entre las vértebras torácicas, desmineralización en hemivértebra (1); vértebra en cuña (2); vértebra en mariposa (3). D) Edad ósea de 2 años 8 meses para una edad cronológica 8 años 1 mes (retraso importante de la maduración ósea).

las radiografías del paciente lo incluyen dentro de este grupo de trastornos. Existen manifestaciones de una cráneo-sinostosis expresadas por la dolicocefalia, la hipoplasia medio facial y la protrusión frontal. Además clínicamente, el paciente presenta retardo mental, labio y paladar hendido, cataratas y miopía. La combinación de estas manifestaciones no es característica de algún síndrome en específico.

Varios trastornos fueron motivo de discusión al ser considerados como diagnósticos diferenciales, particularmente en vista de la asociación entre paladar hendido y micrognatia, cataratas, cráneo-sinostosis y retardo mental. Las primeras entidades que se descartaron fueron las colágenopatías tipo II, como sucede en la displasia de Stickler, la displasia de Kniest y la displasia espóndilo-epifisiaria congénita (5). Al igual que en el paciente, estas patologías pueden cursar con paladar hendido, cataratas y micrognatia. La displasia de Stickler se acompaña de una hipoplasia medio facial más acentuada y las cataratas son de aparición tardía, secuela de la degeneración vítreo-retiniana, mientras que en el paciente presentado, éstas son congénitas. En la displasia de Kniest es notorio el enanismo desde el momento del nacimiento, acompañado de cifoescoliosis y acortamiento rizomélico de extremidades, con ensanchamiento articular (6). En cuanto a la displasia espóndilo-epifisiaria congénita, en ésta se evidencia platiespondilia, cifosis y *coxa vara* (7). Por otro lado, la displasia ósteo-espóndilo-megaepifisial por defecto del colágeno tipo XI, no se acompaña de cataratas y presenta aplastamiento medio facial muy severo (5).

Aparte de las colágenopatías, las cataratas se han descrito muy poco en las displasias esqueléticas. En 1990 se reportó un caso raro de condrod displasia en el cual, el paciente exhibía deformidades en los cuerpos vertebrales, acompañadas de cataratas, *coxa vara* y braquidactilia (8).

Del mismo modo, se realizó diagnóstico diferencial con la enfermedad de Morquio la cual es una ósteocondro-distrofia hereditaria, que provoca lesiones epifisiales generalizadas y se acompaña de opacidad corneal; sin embargo, en este síndrome los cambios en la epífisis femoral proximal son más acentuados que los hallados en el paciente, además se acompaña de alteraciones cardiovasculares, pulmonares y ausencia de retardo mental (9).

La asociación entre cráneo-sinostosis y displasias esqueléticas es poco frecuente, aunque ha sido mencionada en la displasia torácica asfixiante y en la displasia cráneo-ectodérmica (10, 11); sin embargo, estas patologías a su vez cursan con epífisis en forma cónica y con braquidactilia, las cuales no estuvieron presentes en el paciente estudiado. Asimismo, la displasia osteoglofónica podría compararse con el caso, sin embargo, no se evidenció la displasia metaepifisial fibrosa tan característica de ese síndrome (12).

Un caso único de displasia espóndilo-epimetáfisial asociado a cráneo-sinostosis fue descrito previamente, sin embargo los hallazgos esqueléticos (confinados al eje axial) y faciales no son coincidentes (15). Entidades como la displasia de Dygyve-Melchior-Clausen (14), displasias espóndilo-epifisarias con laxitud articular (15), y la condrod displasia con pseudohermafroditismo (16) no cursan con cambios radiológicos que se comparen con los del paciente a pesar de que presentan retardo mental. Las mucopolisacaridosos son descartadas al haberse realizado un test de mucopolisacáridos que resultó ser normal.

Al revisar la literatura disponible, la constelación de manifestaciones clínicas, radiológicas y genéticas presentes en este caso, coinciden sólo con un reporte en 1998, donde se describió por primera vez el caso de cuatro hermanos japoneses, tres varones y una hembra, que presentaban una

displasia espóndilo-epifisiaria asociada con cráneo-sinostosis, cataratas, paladar hendido y retardo mental. (3). Los pacientes presentaron cariotipo normal, talla y peso menores al percentil 3, cráneo-sinostosis, micrognatia con paladar hendido, hendiduras palpebrales alargadas en dirección oblicua hacia abajo, miopía, opacidad corneal, hipopigmentación de la retina, test de mucopolisacáridos normal, retardo mental en diferente grado, retardo en el desarrollo psicomotor a predominio del lenguaje y un conjunto de cambios esqueléticos correspondientes a una displasia espóndilo-epifisiaria que evolucionó a una ligera micromelia con tórax corto y cifosis escoliosis toracolumbar. El dismorfismo cráneo-facial que incluyó protrusión frontal e hipoplasia hemifacial con nariz corta, se consideró secundario a la sinostosis coronal. En las radiografías se encontró sinostosis coronal, tórax corto, cuerpos vertebrales lumbares de forma ovoide, otros biconvexos con aplanamiento posterior en las vértebras torácicas, cifosis escoliosis muy acentuada, retraso considerable en la osificación (edad ósea retardada), osteoporosis, tibia y fémur con epífisis ensanchadas y trocánter menor prominente (3). Al analizar la probable etiología, estos investigadores plantearon una probable herencia autosómica recesiva debido a que afectaba a los hijos tanto masculinos como femeninos de una pareja fenotípicamente normal con una manifestación parcial representada por un discreto retardo mental. Sin embargo, no les era posible descartar un mosaicismo germinal (3).

El gen implicado aún no ha sido aislado, sin embargo, se sospecha que se trate de una variación alélica de alguna mutación en el gen del colágeno tipo I o II debido a la afección vitreoretiniana existente. Los genes COL1A1 ubicado en el cromosoma 17 y COL1A2 ubicado en el cromosoma 7 codifican para la síntesis de las cadenas $\text{pro}\alpha 1$ y

$\text{pro}\alpha 2$ del procolágeno tipo I (17) podrían estar relacionados.

Al hacer la comparación clínica con el paciente, los hallazgos clínicos y radiológicos resultan coincidentes con el reporte de Nishimura y col. (3); agregándose el hecho de que existe relación de consanguinidad entre los progenitores, se puede sugerir una herencia autosómica recesiva como etiología de este síndrome tal como fue propuesta previamente.

REFERENCIAS

1. Ikegawa S. Genetic analysis of skeletal dysplasia: recent advances and perspectives in the post-genome-sequence era. *J Hum Genet* 2006; 51:581-586.
2. Spranger J, Winterpacht A, Zabel B. The type II collagenopathies: A spectrum of chondrodysplasias. *Eur J Pediatr* 1994; 153:56-65.
3. Nishimura G, Fukushima Y, Aihara T, Ohashi H, Nishimoto H, Nishimura J. Previously undescribed spondyloepiphyseal dysplasia associated with craniosynostosis, cataracts, cleft palate and mental retardation. *Amer J Med Gen* 1998; 77:1-7.
4. Hall C. Spondyloepimetaphyseal dysplasia with multiple dislocations (Hall type): three further cases and evidence of autosomal dominant inheritance. *J Med Genet* 2002; 39:666-670.
5. Vikkula M, Marinam E, Zhidkova N, Tiller G, Golding M, Van Beersum S, De Waal M, Van der Hoogen F, Ropers H, Mayne R, Cheah K, Olsen B, Warman M, Brunner H. Autosomal dominant and recessive osteochondrodysplasias associated with the COL11A2 locus. *Cell* 1995; 80:431-437.
6. Gasco J, Fernandez C, Gernandez-Gabarda R, Segura F. Síndrome de Kniest. Aportación de 2 casos. *Rev Esp Cir Osteoart* 1993; 28: 239-246.
7. Villas C, San Julian M. Compresión medular por hipercifosis toracolumbar en un cuadro de displasia espondiloepifisiaria con-

- génita. *Rev Esp Cir Osteoart* 1992; 27: 43-47.
8. **Chapman S, Bunday S, Fletcher RF.** Severe dwarfism with cataracts. A new osteochondrodysplasia. *Br J Radiol* 1990; 63: 971-974.
 9. **Mena M, Obando R.** Síndrome de Morquio. *Rev Chil Pediatr* 1986; 47(3):248-254.
 10. **Levin L, Perrin J, Ose L, Dorst J, Miller J, McKusick V.** A heritable syndrome of craneosynostosis, short thin hair, dental abnormalities and short limbs: Cranioectodermal dysplasia. *J Pediatr* 1997; 90: 55-61.
 11. **Beighton P.** Osteoglophonic displasia *J Med Genet* 1989; 26:572-576.
 12. **Taybi H.** Diastrophic dwarfism. *Radiology* 1993; 80:1-10.
 13. **Jones KL, Miller K.** An skeletal syndrome with dwarfism,craniofacial anomalies and unique radiographic findings. *Am J Med Genet* 1996; 23:751-757.
 14. **Beighton P.** Dggve- Melchior-Clausen syndrome. *J Med Genet* 1.990; 27:512- 515.
 15. **Beighton P, Kowalski K.** Spondyloepimetaphyseal dysplasia with joint laxity and Severe progressive kyphoscoliosis. *Skeletal Radiol* 1990; 5:205-212.
 16. **Nivelon A, Nivelon JL, Mabile JP, Maroteaux P, Feldman JP, Douvier S, Ayme S.** New autosomal recessive chondrodysplasia pseudohermaphrodism syndrome. *Clin Dymorph* 1992; 1:221-227.
 17. **Byers P, Wallis G, Willing M.** Osteogenesis imperfect. Translation of mutation to phenotype. *J Med Genet* 1991; 28:433-442.