
Importancia de la expresión de E-cadherina en el diagnóstico inmunohistoquímico del cáncer de mama.

Jorge García Tamayo¹, Eduardo Blasco Olaetxea², Adriana Morales¹, Julia Molina¹, Cecilia Guzmán Bistoni² y Vanessa Méndez¹.

¹Laboratorio de Patología Molecular NOVAPATH, Maracaibo, Venezuela e

²Instituto de Investigación y Ciencia del Puerto del Rosario-Instituto Canario de Investigación sobre el Cáncer (ICIC). Fuerteventura, Islas Canarias.

Correo electrónico: novapath@yahoo.com

Palabras clave: E-cadherina, carcinoma lobulillar, carcinoma ductal, inmunohistoquímica, diagnóstico.

Resumen. Se ha propuesto que luego de unos 20 años se produce un cambio de fenotipo de lobulillar a ductal en el 50% de los carcinomas lobulillares (CL). Las grandes diferencias en el pronóstico y el tratamiento de ambos tumores de mama, el carcinoma lobulillar (CL) y el carcinoma ductal (CD), justifican la investigación inmunohistoquímica de E-cadherina (EC), una glucoproteína de superficie cuya expresión está perdida en el CL y se encuentra en las células de los CD. Entre 385 casos de cáncer de mama remitidos durante el año 2005 para su estudio inmunohistoquímico, se seleccionaron 90 con diagnóstico o apariencia histológica de CL o de carcinoma mixto (CMx) y 30 casos de CD, para examinar la presencia de E-cadherina. Los resultados mostraron como en 349 casos se hizo el diagnóstico de CD. Al examinar con EC los 90 casos seleccionados, 36 se diagnosticaron como CL y CMx; de éstos, en un 44,4% fue modificado el diagnóstico histológico. En 7 casos el diagnóstico de CL se cambió a CD, y 10 casos diagnosticados como CMx fueron considerados CD. En 8 casos diagnosticados como CD y /o CMx, el diagnóstico luego de la EC fue de CL. Estos resultados indican que histológicamente no es fácil diagnosticar un CL y pueden verse casos de CD con apariencia de CL, o casos de CL y CMx que simulan ser CD. Las fallas diagnósticas en un 44,4% de los casos clasificados como CL y CMx luego del estudio para EC, es una cifra que se aproxima al 50% de supuestas transformaciones del fenotipo lobulillar a fenotipo ductal. Estos resultados con EC sugieren que las aparentes variaciones del fenotipo, se deben a fallas diagnósticas secundarias a la sutil diferencia histológica entre CL y CD. Estudios recientes relacionan la expresión de EC con receptores del Factor de Crecimiento Epidérmico (EGFR) y

receptores de tirosina-cinasa que intervienen en la proliferación e invasión de los tumores epiteliales, por lo que se recomienda utilizar con más frecuencia la detección inmunohistoquímica de EC en los estudios sobre el cáncer de mama.

Importance of E-cadherin; expression in the immunohistochemical diagnosis of breast cancer.

Invest Clín 2006; 47(4): 371 - 383

Key words: E-cadherin, lobular carcinoma, ductal carcinoma, immunohistochemistry, diagnosis.

Abstract. It has been proposed that 50% of lobular carcinomas (LC) may change their phenotype to ductal carcinoma (DC) in 20 years. Since the prognosis and treatment of both breast carcinomas is different, it seems to be important; investigate through immunohistochemistry the loss of E-cadherin expression. E-cadherin expression was investigated in 90 cases with diagnosis or histological appearance of LC or mixed carcinomas (MxC), and in 30 DC selected among 385 cases received during year 2005 to be examined for immunohistochemical diagnosis. In 349 cases a diagnosis of DC was made. In the 90 cases selected to investigate EC the diagnosis of LC and MxC was performed in 36 cases, and among them, the histological diagnosis on 44,4% was modified. In 7 cases the diagnosis of LC was changed to DC, and 10 cases with diagnosis of MxC were considered to be DC. In 8 cases with diagnosis of DC and/ or MxC the final diagnosis was that of LC. The histological diagnosis of CL is not always easily made and there are cases of DC with the appearance of LC, and cases of LC and MxC which may simulate to be DC. Diagnostic pitfalls in 44.4% of cases classified as LC and MxC after EC, were noted in our study. This percentage is close to the proposed 50% of cases of LC changing their phenotype to DC. The results with EC herein presented, suggested that diagnostic failures are due to the slight histological differences between both LC and DC. Recent evidences seems to indicate that there is a relationship between loss of EC and Tiroxine kynase receptors of the Epidermal Growth Factor related to migration and invasiveness of tumor cells. Immunohistochemical studies on the expression of EC in breast cancer is emphasized.

Recibido: 06-01-2006. Aceptado: 04-05-2006.

INTRODUCCIÓN

El carcinoma lobulillar es una lesión de la glándula mamaria frecuentemente bilateral y multicéntrica, capaz de afectar simultáneamente varios lóbulos mamarios y caracterizada por infiltrar los tejidos for-

mando hileras de células que han perdido la expresión de una glucoproteína mediada por calcio relacionada con la adhesión entre las células epiteliales, la E-cadherina (EC) (1-3).

En el tejido mamario fijado en formol e incluido en parafina. La EC se expresa en

la membrana de las células de los ductos mamarios. Igualmente, se detecta en los carcinomas ductales *in situ* (CDIS) e invasivos (CDI), aunque su expresión parece disminuir cuando los tumores son poco diferenciados (4).

Se ha descrito que un 50% de los carcinomas lobulillares en el curso de unos 20 años, puede desarrollar un cáncer invasivo y que el fenotipo de este puede ser tanto ductal como lobulillar (5). Se ha planteado la discusión sobre la manera como los carcinomas lobulillares, *in situ* (CLIS) o infiltrantes (CLI), pueden modificar su fenotipo para pasar a ser CDIS o CDI (6). La evolución clínica, el pronóstico y el tratamiento de ambas neoplasias, el carcinoma ductal y el carcinoma lobulillar, son totalmente diferentes. Por estas razones consideramos importante analizar el uso de la detección de EC por inmunohistoquímica para examinar la situación diagnóstica planteada en el cáncer de mama, apoyándonos en su presencia o en la pérdida de su expresión.

MATERIALES Y MÉTODOS

En el curso del año 2005, en el Laboratorio de Patología Molecular Novapath se recibieron 385 muestras de cáncer de mama, incluidas en parafina y remitidas de diversas ciudades del país, para su estudio inmunohistoquímico. Este estudio, en todos los casos, comprendió la detección de receptores de estrógenos (RE) y de progesterona (RP) y la identificación de la presencia de HER2/*neu*. En algunos casos se examinó la presencia de Ki67, PCNA, Catepsina D y p53. Se hicieron cortes de dos a tres micras de los bloques de material incluido en parafina, que se procesaron por métodos histológicos de rutina y finalmente se tiñeron con hematoxilina y eosina para ser examinados con el microscopio de luz.

La mayoría de los casos había sido diagnosticada como carcinoma ductal infil-

trante. Se decidió hacer inmunomarcaje para E-cadherina (EC) en todos los casos que presentaron evidencias de cáncer *in situ* detectada como grupos cohesivos de células en lóbulos, y cuando la infiltración neoplásica mostraba células pequeñas con una orientación lineal. Se investigó igualmente la presencia de EC en todos los casos que mostraban una apariencia sugestiva de carcinoma lobulillar *in situ* (CLIS) o infiltrante (CLI), sin considerar el diagnóstico histológico hecho previamente, el cual la mayoría de las veces fue de carcinoma ductal infiltrante y ocasionalmente de carcinoma mixto. También, se hizo el estudio de EC en todos los casos diagnosticados como carcinoma ductal *in situ* (CDIS). Al azar, se seleccionaron 30 casos con diagnóstico de carcinoma ductal infiltrante y en ellos se estudió la presencia de EC.

Después de la evaluación diagnóstica del tejido examinado en cortes teñidos con hematoxilina-eosina y cotejados los datos clínicos, se decidió en los casos ya señalados, hacer el estudio inmunohistoquímico. Se utilizó el anticuerpo para E-cadherina, Clon NCH-3, del Laboratorio DAKO (DAKO Cytomation, Carpintería CA 93013, USA). Los cortes de dos a tres micras de espesor, fueron hechos en un microtomo rotatorio y recogidos en láminas cubiertas con Polil-lisina. Se realizó un previo bloqueo de la peroxidasa endógena con 0,3% de peróxido de hidrógeno-metanol. Se realizaron lavados con Tris-bufferado-salino (TBS). La dilución utilizada para E-cadherina fue de 1:50. Se utilizó para la recuperación antigénica una solución de EDTA a pH 9,2, en olla de presión, dentro de un horno de microondas, durante 15 minutos. Se usó como cámara húmeda un sistema de capilaridad de Shandon (Shandon & Lipshaw Corp, Pittsburg, Pa, USA) y el revelado se hizo con el sistema de LSAB+System HRP de DAKO. Los cortes se contrastaron con hematoxilina de Mayer.

RESULTADOS

Los resultados de esta investigación están expresados en las Tablas 1 al 6. Se examinaron los casos teñidos con hematoxilina-eosina y posteriormente se realizó el estudio inmunohistoquímico con E-cadherina en 90 casos seleccionados por presentar evidencias de cáncer *in situ*, o con infiltración neoplásica de células en “fila india”, en todos los casos con apariencia de CLIS o CLI, en todos los casos diagnosticados histológicamente como CDIS y en 30 casos con diagnóstico de carcinoma ductal infiltrante; en estos últimos, EC fue siempre positiva.

Los resultados de la Tabla I, demuestran como de 385 casos de cáncer de mama, 349 fueron diagnosticados como carcinoma ductal y 36 casos como carcinoma lobulillar. El diagnóstico histológico se modificó para finalmente precisar los casos como CLIS y/o CLI y/o carcinoma Mixto (CMx) en un 44,4% de los casos. Estos casos habían sido diagnosticados inicialmente como CDIS/CDI, o CMx. Las Tablas II y III muestran los casos que fueron diagnosticados histológicamente como carcinomas lobulillares o mixtos y finalmente resultaron ser carcinomas ductales. La Tabla IV muestra 18 casos de CLIS/CLI o CMX donde no se produjeron modificaciones del diagnóstico inicial histopatológico. En la Tabla V se muestran 9 casos diagnosticados como CDI con hematoxilina-eosina, los cuales luego del estudio inmunohistoquímico para EC se consideraron como CLI y/o CMx. Finalmente la Tabla VI, muestra 3 casos de CLIS/CLI que fueron considerados como CMx, y la Tabla VII, presenta 5 casos diagnosticados histológicamente como CMx que fueron diagnosticados luego del estudio inmunohistoquímico como CLI.

Se muestran algunos ejemplos de estas situaciones en las Figs. 1-3.

DISCUSIÓN

Los carcinomas infiltrantes, ductales y lobulillares, tienen gran parecido histológico y en ocasiones es difícil para el patólogo diferenciarlos (7-9). Ambas neoplasias se producen por la proliferación del epitelio de los conductos mamarios (10). El carcinoma lobulillar originado de la porción terminal del lobulillo, usualmente muestra positividad a los receptores de estrógenos en un 60 a 90% y pocas veces expresa HER2/neu o proteína p53 y está caracterizado por perder la expresión de EC, la cual está presente en las neoplasias ductales (3, 4, 11, 12).

Estudios realizados inicialmente en nuestro laboratorio, señalaron la necesidad de examinar inmunohistoquímicamente y en detalle, la relación entre el diagnóstico de el carcinoma lobulillar y el ductal en el cáncer de mama. En particular se vio que frecuentemente, a pesar de conocerse la pérdida de expresión de la EC en el carcinoma lobulillar, existen dificultades para hacer el diagnóstico de esta entidad cuando no se cuenta con el apoyo de la inmunohistoquímica; la publicación inicial en una revista virtual médica en Venezuela (13), nos llevó a ampliar esta investigación inmunohistoquímica del cáncer mamario y decidimos examinar los casos recibidos en el laboratorio durante el año 2005 para estudiar concretamente el papel de la EC en el diagnóstico de carcinoma lobulillar. En el material examinado en este trabajo, se practicó rutinariamente el estudio inmunohistoquímico para receptores de estrógenos (RE) y de progesterona (RP), y para HER2/neu. Estos datos son señalados en la Tabla I con relación a los carcinomas diagnosticados definitivamente como lobulillares o CMx. Se señala en los resultados como se utiliza el inmunomarcaje para EC en los casos donde se considera que era necesario para exami-

TABLA I
CASOS NEGATIVOS A E-CADHERINA, DIAGNOSTICADOS COMO CARCINOMA LOBULILLAR

Caso	Edad	Diag. previo	Diag Def.
1- 014-05	50	CLI	CLI
2- 017-05	39	CDI (Paget)	CLI
3- 041-05	56	CLI	CMx
4- 094-05	30	CLI	CLI
5- 097-05	60	CDI (cel. claras)	CLI
6- 100-05	59	CLI	CMx
7- 111-05	55	CMix (tub)	CLI
8- 182-05	47	CLI	CLI
9- 194-05	54	CLI	CLI
10- 209-05	72	CLI	CLI
11- 294-05	47	CLI	CLI
12- 331-05	52	CLI	CLI
13- 410-05	42	CDI	CLI
14- 420-05	78	CLI	CLI
15- 421-05	65	CLI	CLI
16- 424-05	52	CMix	CLI
17- 432-05	72	CDI (An sell)	CLI
18- 436-05	44	CLI	CLI
19- 456-05	64	CDI	CLI
20- 498-05	46	CLI	CLI
21- 508-05	66	CLI	CLI
22- 513-05	56	CLIS	CLI
23- 516-05	69	CLI	CLI
24- 533-05	63	CMx	CMx
25- 703-05	48	CLI	CLI
26- 763-05	42	CMx	CLI
27- 865-05	57	CLI	CLI
28- 898-05	65	CLI	CMx
29- 929-05	54	CLI	CLI
30- 934-05	77	CMx	CMx
31- 979-05	52	CMx	CLIPolim.
32- 1003-05	58	CDI	CMx
33- 1022-05	43	CDI	CDIS/CDI,CLIS
34- 1030-05	47	CDI	CLI
35- 1046-05	62	CLI	CLI
36- 1089-05	40	CMx	CLI

Número de casos examinados: 385. Carcinomas Ductales: 349. Carcinomas Lobulillares: 30. Carcinomas Mixtos: 6. El diagnóstico se modificó luego de EC en 16 casos (en negrillas): 16/36 = 44.4%. CLIS: carcinoma lobulillar *in situ*. CLI: carcinoma lobulillar infiltrante. CDIS: carcinoma ductal *in situ*. CDI: carcinoma ductal infiltrante. CMX: carcinoma mixto. tub: carcinoma tubular. an sell: células en anillo de sello. CLIPolim: carcinoma lobulillar polimórfico.

TABLA II
CASOS CON DIAGNÓSTICO HISTOLÓGICO DE CLI MODIFICADO A CDI DESPUÉS DE EC

No.	Edad	Diag. histológico	Diag. IHQ
1- 397-05	45	CLI	CDI
2- 637-05	49	CLI	CDI
3- 698-05	55	CLI	CDI
4- 708-05	55	CLI	CDI
5- 819-05	66	CLI	CDI
6- 828-05	53	CLI	CDI
7- 928-05	78	CLI	CDI

TABLA III
CASOS CON DIAGNÓSTICO HISTOLÓGICO DE CMX MODIFICADO A CDI DESPUÉS DE EC

No.	Edad	Diag. histológico	Diag. IHQ
1- 558-05	64	CMx	CDI
2- 641-05	52	CMx	CDI
3- 658-05	40	CMx	CDI
4- 742-05	38	CMx	CDI
5- 787-05	52	CMx	CDI
6- 849-05	69	CMx	CDI
8- 873-05	44	CMx	CDI
9- 953-05	61	CMx	CDI
10- 999-05	48	CMx	CDI

nar la situación diagnóstica del carcinoma lobulillar. Todos los casos de carcinoma ductal seleccionados al azar y examinados con EC fueron positivos.

Con la intención de diferenciar el carcinoma lobulillar (CLI) del carcinoma ductal infiltrante (CDI) diversos investigadores han utilizado anticuerpos para queratinas de diferente peso molecular y se ha descrito que las células del CDIS y del CDI muestran una apariencia cohesiva, amoldándose unas y otras, con un inmunomarcaje para la queratina 8 hacia la periferia del citoplasma, mientras que las del CLI muestran positividad en un anillo perinuclear (14). Cuando

se analizó la presencia de queratina 7 y queratina 20 en el cáncer de mama se halló que la positividad para queratina 7 es de un 98% con negatividad para la queratina 20, aunque en los CLI se ha descrito un 4% de casos positivos a queratina 20 (15). Otros estudios con la queratina 5/6 han servido para inmunomarcarse las células mioepiteliales, particularmente en las unidades ductales terminales, señalándose que en las células neoplásicas, esta queratina (5/6) es negativa (16). Las células mioepiteliales también son positivas a la queratina 34B E12 así como a determinado anticuerpo (D5/16B4) dirigido contra la queratina 5/6 (17).

TABLA IV
DIAGNÓSTICO HISTOLÓGICO DE CLI Y CMX SIN MODIFICARSE DESPUÉS DE EC

No.	Edad	Diag. histológico	Diag. IHQ
1- 014-05	50	CLI	CLI
2- 094-05	30	CLI	CLI
3- 182-05	47	CLI	CLI
4- 194-05	54	CLI	CLI
5- 209-05	72	CLI	CLI
6- 294-05	47	CLI	CLI
7- 331-05	52	CLI	CLI
8- 420-05	78	CLI	CLI
9- 421-05	65	CLI	CLI
10- 436-05	44	CLI	CLI
11- 498-05	46	CLI	CLI
12- 508-05	66	CLI	CLI
13- 516-05	69	CLI	CLI
14- 703-05	48	CLI	CLI
15- 865-05	57	CLI	CLI
16- 929-05	54	CLI	CLI
17- 1046-05	62	CLI	CLI
18- 533-05	63	CMx	CMx
19- 934-05	77	CMx	CMx

TABLA V
DIAGNÓSTICO HISTOLÓGICO DE CDI MODIFICADO A CLI O A CMX DESPUÉS DE EC

No.	Edad	Diag. histológico	Diag. IHQ
1- 017-05	39	CDI (Paget)	CLI
2- 097-05	60	CDI(cel. claras)	CLI
3- 410-05	42	CDI	CLI
4- 432-05	72	CDI(An sell)	CLI
5- 456-05	64	CDI	CLI
6- 1022-05	43	CDI	CDIS/CDI,CLIS
7- 1030-05	47	CDI	CLI
8- 1003-05	58	CDI	CMx

TABLA VI
DIAGNÓSTICO HISTOLÓGICO DE CLI MODIFICADO A CMX DESPUÉS DE EC

No.	Edad	Diag. histológico	Diag. IHQ
1- 041-05	56	CLI	CMx
2- 100-05	59	CLI	CMx
3- 898-05	65	CLI	CMx

TABLA VII
DIAGNÓSTICO HISTOLÓGICO DE CMX MODIFICADO A CLI DESPUÉS DE EC

No.	Edad	Diag. histológico	Diag. IHQ
1- 111-05	55	CMix(tub)	CLI
2- 424-05	52	CMix	CLI
3- 763-05	42	CMx	CLI
4- 979-05	52	CMx	CLI Polim.
5- 1089-05	40	CMx	CLI

En el tejido mamario fijado en formol e incluido en parafina, EC se expresa en la membrana de las células epiteliales de los ductos e igualmente se detecta en los carcinomas ductales *in situ* (CDIS) e invasivos (CDI), no así en el carcinoma lobulillar (CLIS y CLI) (18-20). Es un hecho bien conocido que cuando el CLIS se hace infiltrante (CLI), las células adoptan una disposición espacial “en fila india” en la invasión del tejido conectivo. Este fenómeno es una consecuencia de la pérdida de expresión de la proteína de superficie EC y morfológicamente su ausencia se manifiesta en una disminución de sus moléculas en las uniones tipo mácula adherens con reducción del número de desmosomas. Esta observación fue descrita con el microscopio electrónico desde hace muchos años (21). Si bien la forma como el carcinoma lobulillar invade los tejidos está relacionada con las alteraciones de la adhesividad entre sus células, ésta se debe a un defecto genético probablemente secundario a una mutación del gen *CDH1*. Este gen se encuentra localizado en la región 16q21 que codifica la formación de EC. Es posible observar pérdida de heteroci-

gosis por ausencia de uno de los alelos del gen, y como consecuencia se produce metilación en las fases iniciales de la transcripción del promotor de *CDH1* y defectos en la proteína, que culminan con la falta de expresión de EC. Las mutaciones y deleciones del gen se reflejan en cambios en la porción citoplasmática de EC donde se encuentra su sitio de unión con β -catenina. La abolición del complejo cadherina/catenina, y la fosforilación del dominio de EC, impiden la fusión del complejo E-cadherina-p20, responsable de la pérdida de adhesividad celular. La pérdida de EC no solo está limitada a los sitios donde hay uniones tipo mácula *adherens*.

El examen de estos resultados lleva a detectar fallas en el diagnóstico del CLIS y del CLI cuando solo se examina la histología sin conocer la situación de EC. No siempre que el patólogo observa una neoplasia mamaria con apariencia de carcinoma lobulillar, es ese el diagnóstico correcto y se pueden dar casos de carcinomas ductales con apariencia de carcinoma lobulillar o de carcinomas lobulillares mixtos, y de carcinomas lobulillares que simulan ser carcino-

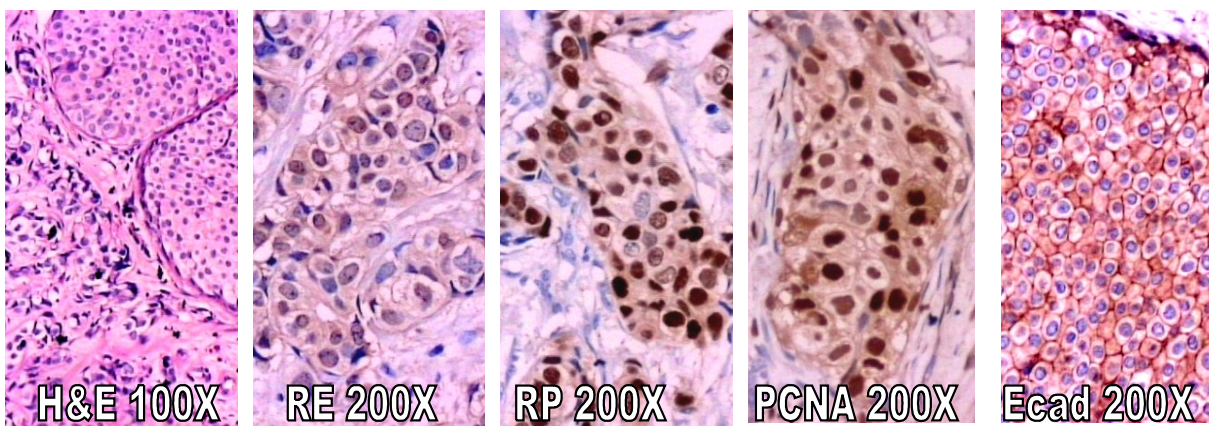


Fig. 1. Diagnóstico: 873-05 Diagnóstico histológico: Carcinoma Mixto. IHQ: Carcinoma Ductal Infiltrante (RE 60%, RP 95%), PCNA 98%.

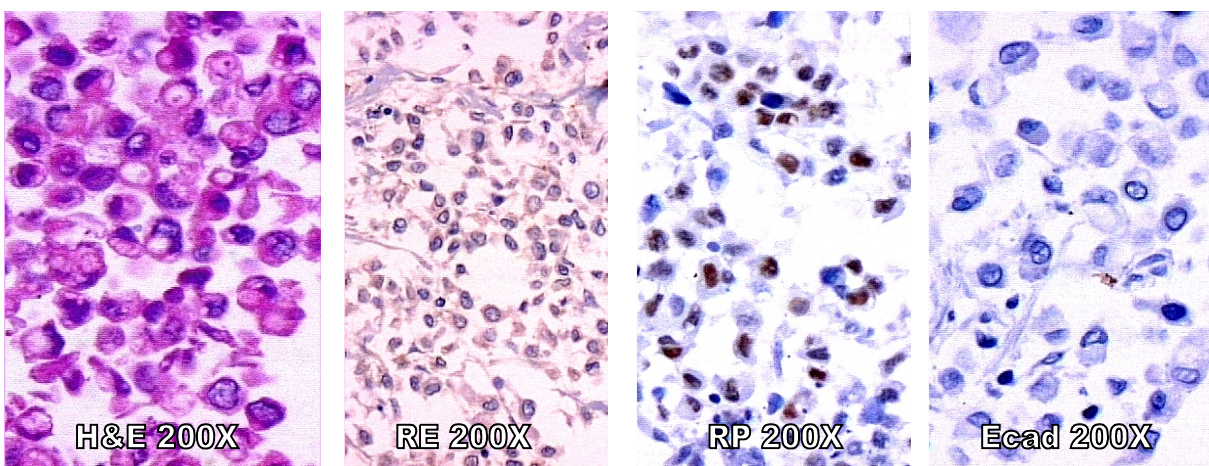


Fig. 2. 432-05 Diagnóstico histológico: CDI con células en anillo de sello. IHQ: Carcinoma Lobulillar Infiltrante (RE - y PR 80%).

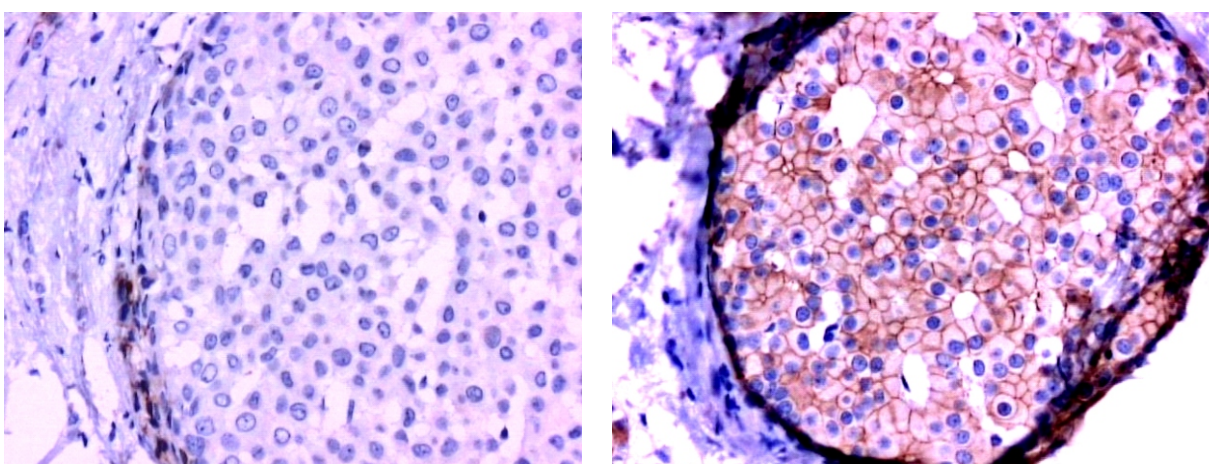


Fig. 3. 898-05. Diagnóstico histológico: Carcinoma lobulillar *in situ* e infiltrante. IHQ: Carcinoma Mixto. Expresión de EC en dos áreas de CLIS y CDIS.

mas ductales. Los resultados de otros investigadores cuando examinaron los casos de cáncer mamario con EC coinciden con los nuestros (22, 23).

A pesar de que la pérdida de expresión de EC es absoluta en los casos de CLIS y de CLI analizados, otros autores han descrito variaciones en el inmunomarcaje de EC con presencia de áreas con pérdida focal de su expresión (24). En realidad, las funciones adhesivas de EC dependen de su interacción con proteínas reguladoras de la familia de las cateninas, en particular con la B catenina y la placoglobina que se fusionan con el citoesqueleto; se ha descrito igualmente que la pérdida simultánea de EC y de moléculas de alfa, beta y gamma cateninas, se puede detectar en fases tempranas del CLIS y del CLI (12). La existencia de formas mixtas de carcinoma lobulillar y ductal puede plantear las dificultades diagnósticas descritas, no obstante se sabe que el 98% de las metástasis de los CLI muestran pérdida de la expresión de EC (25). A pesar de haber señalado las diferencias en el inmunomarcaje entre el CDIS y el CLI con los carcinomas lobulillares, la posibilidad de que exista un fenotipo mixto, ductal y lobulillar, ha sido sugerida reiteradamente (26, 27) y hay quienes han propuesto denominar con las siglas MIN los casos que presentan inmunomarcaje ambiguo para EC (28).

Para lograr la confirmación inmunohistoquímica del fenotipo de los diversos clones celulares que dan origen a los carcinomas mamarios, se usó la demostración de positividad para EC en los carcinomas ductales o la negatividad en los casos de CLIS y CLI. Se ha descrito también que la pérdida de EC y de beta catenina se observa con mayor frecuencia en el CLI difuso que en el CLI sólido (29). En los casos de este estudio, no se observó diferencia alguna entre el inmunomarcaje de membrana para EC en casos sólidos o en áreas de CLI, destacando que cuando existía positividad para EC en

casos de CLIS, era posible detectar en la periferia limítrofe de los acinos la presencia de las células ductales.

Las fallas diagnósticas detectadas en los casos diagnosticados con hematoxilina-eosina, señalan la urgente necesidad de hacer EC si se quiere asegurar el fenotipo de los carcinomas mamarios con apariencia histológica sugestiva de carcinoma lobulillar. Este trabajo muestra la importancia de esta situación para las pacientes con cáncer de mama, tanto para el pronóstico como para efectos del tratamiento.

Inicialmente se había sugerido que la pérdida de expresión de EC pudiera ser un indicador del grado histológico y se había dicho que podría indicar la capacidad de invasión del cáncer de mama (30). Adicionalmente, se ha descrito que la pérdida de la expresión de EC está asociada con la dediferenciación de las células neoplásicas y por tanto con el potencial metastático, y no solo en cáncer de mama, también en diversos tumores (31, 32). Parece existir un porcentaje de carcinomas ductales que presenta disminución focal de la expresión de EC y un patrón de crecimiento compacto, situación ésta que fue relacionada con el grado histológico, con los receptores de estrógenos y con la presencia de metástasis axilares, por lo cual se ha planteado utilizar la pérdida de expresión de cadherinas como un indicador de valor pronóstico (33, 34). Estudios recientes relacionan la EC con los receptores tirosina-cinasa (RTK) del Factor de Crecimiento Epidérmico (EGFR) señalando que la activación de este está relacionada con la pérdida de adhesividad celular y por tanto con la capacidad de migración e invasión de los tumores epiteliales (35, 36). Pareciera existir una regulación bidireccional inhibidora entre RTK y EC (35). Estos y otros hallazgos recientes (37, 38), dan idea del porqué existe un aumento de la motilidad y de la capacidad invasiva en células tumorales que han perdido la expresión de

EC. Cada vez son mayores las evidencias que apuntan a la urgente necesidad de incorporar el uso de anticuerpos contra las moléculas de adhesión, y en particular de EC, para precisar el diagnóstico del cáncer de mama.

REFERENCIAS

1. Foote FW, Stewart FW. Lobular carcinoma *in situ*: a rare form of mammary carcinoma. *Am J Pathol* 1941;17: 491-499.
2. Vos CB, Cleton-Jansen AM, Berx G, de Leeuw WJ, ter Haar NT, van Roy F, Cornelisse CJ, Peterse JL, van de Vijver MJ. E-cadherin inactivation in lobular carcinoma *in situ* of the breast: an early event in tumorigenesis. *Br J Cancer* 1997, 76: 1131-1134.
3. Rieger-Christ KM, Pezza JA, Dugan JM, Braasch JW, Hughes KS, Summerhayes IC. Disparate E-cadherin mutations in LCIS and associated invasive breast carcinomas. *J Clin Pathol:Mol Pathol* 2001, 54: 91-97.
4. Moll R, Mitze M, Frixen UH, Birchmeier W. Differential loss of E-cadherin expression in infiltrating ductal and lobular breast carcinomas. *Am J Pathol* 1993, 143: 1731-1742.
5. Page DL, Kidd TE, Dupont WD, Simpson JF, Rogers LW. Lobular neoplasia of the breast: higher risk for subsequent invasive cancer predicted by more extensive disease. *Human Pathol* 1991, 22: 1232-1239.
6. Bratthauer GL, Tavassoli FA. Lobular intraepithelial neoplasia: previously unexplored aspects assessed in 775 cases and their clinical implications. *Virchows Arch* 2002; 440:134-138.
7. Arpino G, Bardou VJ, Clark GM, Elledge RM. Infiltrating lobular carcinoma of the breast: tumor characteristics and clinical outcome. *Breast Cancer Res* 2004; 6: 149-156.
8. Ferlicot S, Vincent-Salomon A, Medioni J, Genin P, Rosty C, Sigal-Zafrani B, Freneaux P, Jouve M, Thierry JP, Sastre-Garau. Wide metastatic spreading in infiltrating lobular carcinoma of the breast. *Eur J Cancer* 2004; 40: 336-341.
9. Paumier A, Sagan C, Campion L, Fiche M, Andrieux N, Dravet F, Pioud R, Classe JM. Accuracy of conservative treatment for infiltrating lobular breast cancer: a retrospective study of 217 infiltrating lobular carcinomas and 2155 infiltrating ductal carcinomas. *J Gynecol Obstet Biol Reprod* 2003; 32: 529-534.
10. Lerwill MF. Current practical applications of diagnostic immunohistochemistry in breast pathology. *Am J Surg Pathol* 2004, 28: 1076-1091.
11. Gupta SK, Douglas-Jones AC, Jasani B, Morgan JM, Pignatelli M, Mansel RE. E-Cadherin (e-cad) expression in Duct carcinoma *in situ* (DCIS) of the breast. *Virchows Arch* 1997, 430: 23-28.
12. De Leeuw WJ, Berx G, Vos CB, Peterse JL, Van de Vijver MJ, Litvinov S, Van Roy F, Cornelisse CJ, Cleton-Jansen AM. Simultaneous loss of E-cadherin and catenins in invasive lobular breast cancer and lobular carcinoma *in situ*. *J Pathol* 1997; 183: 404-411.
13. Salvatierra M, Guzman-Bistoni C, Blasco E, Hernández C, Morales A, Szurba AR, Molina J, García-Tamayo J. El carcinoma lobulillar de la mama y la inactivación del gen de la E-cadherina: revisión inmunohistoquímica sobre el origen de esta neoplasia. [http://caibco.ucv.vc/caibco/CAIBCO/Vitae/VitaeVeinte/ Jul-Sept, 2004](http://caibco.ucv.vc/caibco/CAIBCO/Vitae/VitaeVeinte/Jul-Sept,2004).
14. Lehr HA, Folpe A, Yaziji H, Kommoss F, Gown AM. Cytokeratin 8 immunostaining pattern and E-cadherin expression distinguish lobular from ductal breast carcinoma. *Am J Clin Pathol* 2000; 114:190-196.
15. Tot T. Patterns of distribution of cytokeratins 20 and 7 in special types of invasive breast carcinoma: a study of 123 cases. *Ann Diagnostic Pathol* 1990, 3, 350-356.
16. Otterbach F, Bankfalvi A, Bergner S, Decker T, Krech R, Boecker W. Cytokeratin 5/6 immunohistochemistry assists the differential diagnosis of atypical proliferations of the breast. *Histopathology* 2000; 37:232-240.

17. **Lacroix-Triki M, Mery E, Voigt JJ, Istier L, Rochaix P.** Value of cytokeratin 5/6 immunostaining using D5/16 B4 antibody in the spectrum of proliferative intraepithelial lesions of the breast. A comparative study with 34betaE12 antibody. *Virchows Arch* 2003; 442:548-554.
18. **Vos CB, Cleton-Jansen AM, Berx G, de Leeuw WJ, ter Haar NT, van Roy F, Cornelisse CJ, Peterse JL, van de Vijver MJ.** E-cadherin inactivation in lobular carcinoma *in situ* of the breast: an early event in tumorigenesis. *Br J Cancer* 1997; 76: 1131-1133.
19. **Rieger-Christ KM, Pezza JA, Dugan JM, Braasch JW, Hughes KS, Summerhayes IC.** Disparate E-cadherin mutations in LCIS and associated invasive breast carcinomas. *Mol Pathol* 2003; 54:91-97.
20. **Moll R, Mitze M, Frixen UH, Birchmeier W.** Differential loss of E-Cadherin expression in infiltrating ductal and lobular breast carcinomas. *Am J Pathol* 1993; 143:1731-1742.
21. **García Tamayo J, de Rincones J, de Abreu G.** Ultraestructura de lesiones benignas y malignas de la mama. *Acta Med Ven* 1983; 30:134-138.
22. **Jacobs TW, Pliss N, Kouria G, Schnitt ST.** Carcinoma *in situ* of the breast with indeterminate features. *Am J Surg Pathol* 2001; 25:229-236.
23. **Maluf HM, Swanson PE, Koerner FC.** Solid low-grade *in situ* carcinoma of the breast: role of associated lesions and E-cadherin in differential diagnosis. *Am J Surg Pathol* 2001; 25:237-244.
24. **Acs G, Lawton TJ, Rebbeck TR, LiVolsi VA, Zhang PJ.** Differential expression of E-cadherin in lobular and ductal neoplasms of the breast and its biologic and diagnostic implications. *Am J Clin Pathol* 2001; 115:85-98.
25. **Goldstein NS.** Does the level of E-cadherin expression correlate with the primary breast carcinoma infiltration pattern and type of systemic metastases? *Am J Clin Pathol* 2002; 118:425-434.
26. **Jacobs TW, Pliss N, Kouria G, Schnitt SJ.** Carcinomas *In Situ* of the Breast With Indeterminate Features: Role of E-Cadherin Staining in Categorization. *Am J Surg Pathol* 2001; 25:229-236.
27. **Bratthauer GL, Tavassoli FA.** Lobular intraepithelial neoplasia: previously unexplored aspects assessed in 775 cases and their clinical implications. *Virchows Arch* 2002; 440:134-138.
28. **Bratthauer GL, Moinfar F, Stamatakos MD, Mezzetti TP, Shekitka KM, Man YG, Tavassoli FA.** Combined E-cadherin and high molecular weight cytokeratin immunoprofile differentiates lobular, ductal, and hybrid mammary intraepithelial neoplasias. *Hum Pathol* 2002; 33:620-627.
29. **Hashizume R, Koizume H, Ihara A, Otha T, Uchikoshi T.** Expression of Beta catenin in normal breast tissue and breast carcinoma: a comparative study with epithelial cadherin and alpha-catenin. *Histopathol* 1996; 29:139-146.
30. **Moll R, Mitze M, Frixen UH, Birchmeier W.** Differential loss of E-cadherin expression in infiltrating ductal and lobular breast carcinomas. *Am J Pathol* 1993; 143: 1731-1742.
31. **Goldstein NS, Bassi D, Watts JC, Layfield LJ, Yaziji H, Gown AM.** E-cadherin reactivity of 95 noninvasive ductal and lobular lesions of the breast. Implications for the interpretation of problematic lesions. *Am J Clin Pathol* 2001; 115:534-542.
32. **Frixen UH, Behrens J, Sachs M, Eberle G, Voss B, Warda A, Lochner D, Birchmeier W.** E-cadherin mediates cell adhesion prevent invasiveness of human carcinoma cells. *J Cell Biol* 1991; 113:173-185.
33. **Siitonen SM, Kononen JT, Helin HJ, Rantala IS, Holli KA, Isola JJ.** Reduced E-cadherin expression is associated with invasiveness and unfavorable prognosis in breast cancer. *Am J Clin Pathol* 1996; 105: 394-402.
34. **Peralta Soler A, Knudsen KA, Salazar H, Han AC, Keshgegian AA.** P-cadherin expression in breast carcinoma indicates poor survival. *Cancer* 1999; 86:1263-1272.
35. **Qian X, Karpova T, Sheppard Am, McNally J, Lowy DR.** E-cadherin mediated adhesion inhibits ligand-dependent activation of diverse receptor tyrosine kinases. *EMBO J* 2004; 23:1739-1748.

36. **Andl CD, Rustegi AK.** No one way street cross-talk between E-cadherin and Receptor Tyrosine Kinase (RTK) signaling. *Cancer Biology & Therapy*. 2004, 4(1):28-31.
37. **Elzagheid A, Kuopio T, Ilmen M, Collan Y.** Prognostication of invasive ductal breast cancer by quantification of E-cadherin immunostaining: the methodology and clinical relevance. *Histopathology* 2002, 41:127-133.
38. **Rakha EA, Abd El Rehim D, Pinder SE, Lewis SA, Ellis IO.** E-cadherin expression in invasive non-lobular carcinoma of the breast and its prognostic significance. *Histopathology* 2005, 46:685-693.