

**GLOMERULONEFRITIS MEMBRANOPROLIFERATIVA.
ANÁLISIS MORFOLÓGICO DE LA LESIÓN RENAL Y ALGUNOS
ASPECTOS CLÍNICOS EN 24 PACIENTES**

José A. Pinto*, Alfonso Avila Mayor, Yaneida de Sulbarán***

** Instituto Anatomopatológico. Universidad Central de Venezuela, Caracas, Venezuela. ** Servicio de Anatomía Patológica. Hospital D'Empaire. Cabimas. Estado Zulia, Venezuela.*

RESUMEN

En 24 pacientes con lesiones renales de glomerulonefritis membranoproliferativa biopsiados entre los años 1975-1981, se analizan y discuten las características morfológicas de la lesión glomerular y algunos aspectos clínicos y de laboratorio. En las biopsias renales y material de ultraestructura se identificaron 17 casos (70,8%) como GNMP Tipo I, 2 casos (8,3%) como GNMP Tipo II (Enf. por Depósitos Densos) y 5 casos (20,8%) como GNMP Tipo III. Las manifestaciones clínicas en los tres grupos de enfermos no mostraron diferencias significativas en cuanto a los caracteres de su presentación. Para el momento de la biopsia renal y de acuerdo a la información obtenida de la historia clínica, 11 de 24 pacientes (45,8%) cursaban con síndrome nefrótico, 18 pacientes tenían hematuria micro o macroscópica asociada, 15 de 18 pacientes (83,3%) eran hipertensos y en 11 de 17 pacientes (64,7%) se encontraron valores anormales variables de creatinina sérica como expresión de distintos grados de alteración de la función renal. Cifras

variables de hipocomplementemia estimadas como valores de CH50 se observaron en 9 de 12 pacientes (75%). Un patrón granular característico con disposición lobular se observó a la inmunofluorescencia en 12 biopsias de los Tipos I y III, con presencia de C₃ asociado a IgG, IgM e IgA localizados especialmente en las paredes capilares glomerulares. En tres pacientes la lesión renal se asoció a otras entidades clínicas (leucemia linfocítica crónica, cirrosis hepática y bilharziosis hepatoesplénica) como fuentes de antigenemia crónica. Una mayor incidencia de GNMP en adultos y la escasa aparición en niños (Edad promedio 29 años) en nuestro material sugiere entre otras cosas posible variación geográfica relacionada quizás a factores epidemiológicos ecológicos y sociales propios de nuestra población.

INTRODUCCION

Como glomerulonefritis membranoproliferativa (GNMP) se entiende en la actualidad una forma de lesión glomerular crónica de niños y adultos caracterizada por abundantes depósitos glomerulares de inmunoreactantes, proliferación mesangial, engrosamientos de las paredes capilares y frecuente hipocomplementemia sérica (37, 39, 41). Esta lesión había sido reconocida hace muchos años por autores como Ellis (15), Bell (6) y Allen (2), pero no fue sino hace dos décadas cuando fue separado como una entidad clinicopatológica; después que autores como Gotoff y cols (19) y West y cols (38), demostraron la asociación de hipocomplementemia persistente al patrón morfológico de lesión glomerular antes mencionado y los estudios de inmunofluorescencia mostraron que dicha lesión glomerular podría corresponder a una forma de enfermedad glomerular mediada por complejos inmunológicos.

Los estudios inmunopatológicos y ultraestructurales, iniciales y recientes, de la lesión glomerular, han permitido subclasificar a la glomerulonefritis membranoproliferativa en tres categorías: Tipo I, Tipo II y Tipo III, de acuerdo a la localización de los depósitos de inmunocomplejos y al compromiso de la membrana basal de los capilares glomerulares (21, 36, 37, 39). Igualmente parece muy probable que la proliferación mesangial es también responsable de la interposición mesangial (19), lo que se define como una extensión circunferencial del citoplasma de células mesangiales alrededor de los capilares glomerulares, entre la membrana basal glomerular y la célula endotelial.

En los cortes histológicos teñidos con PAS y metenamína de plata se identifica la interposición mesangial por la presencia de "dobles contornos" debido a la neoformación de material similar a la membrana basal glomerular, que se localiza, paralelamente entre dicha membrana y el endotelio. Esta imagen al microscopio de luz representa en la mayoría de los casos un hallazgo característico para el diagnóstico de glomerulonefritis membranoproliferativa (36, 39).

Aún cuando la patogenia de la glomerulonefritis membranoproliferativa no está totalmente aclarada; todas las evidencias obtenidas hasta ahora permiten considerarla como una enfermedad debido a la presencia de complejos inmunológicos, los cuales pueden encontrarse en la circulación en todos los tipos de lesiones glomerulares descritas (37). Estos complejos corresponden posiblemente a los identificados como clase II (18), y suelen acumularse característicamente en el eje mesangio-subendotelio (18). Es igualmente un hecho ya ampliamente conocido la asociación de glomerulonefritis membranoproliferativa a múltiples situaciones clínicas, como enfermedades infecciosas, parasitarias o tumorales [(carcinomas y linomas) (4, 14, 29, 32, 35)] en las cuales la presencia de complejos inmunológicos circulantes es un hallazgo definitivamente establecido.

La glomerulonefritis membranoproliferativa es una lesión de aparición frecuente en Europa (10, 21), Norteamérica (13, 40) y en ciertos países de Latinoamérica como México (33), con una incidencia mayoritaria en población infantil y de jóvenes adultos. En Venezuela hasta el momento de preparar la presente publicación, no existe ninguna referencia específica en relación a la incidencia de dicha lesión en nuestra población general, ni tampoco de sus características clinicopatológicas. En nuestro material de biopsias renales con diagnóstico de glomerulopatías primarias en niños y adultos estudiados entre los años 1975-1980 hemos observado 24 casos de glomerulonefritis membranoproliferativa, que son el objeto de la presente publicación. En ella analizamos las características morfológicas en base a los criterios establecidos, clasificando la lesión glomerular en tres subtipos identificables por microscopía de luz y electrónica, a la vez que intentamos su correlación con algunos parámetros clínicos y de laboratorio obtenidos de las historias de cada paciente

MATERIAL Y METODOS

De un total de 860 biopsias renales procesadas en el Instituto Anatómopatológico de la U.C.V., entre los años de 1975 y 1981 con diagnóstico de glomerulopatías primarias de distintos tipos, se seleccionaron para la presente publicación, 24 biopsias correspondientes a 24 pacientes, diagnós-

ticadas como glomerulonefritis membranoproliferativa de acuerdo a los criterios histológicos aceptados en la actualidad. En todos los pacientes se excluyó la presencia de una enfermedad sistémica del tipo de lupus eritematoso sistémico, vasculitis o diabetes y además se obtuvieron en la casi totalidad de ellos otros datos clínicos que permitieron establecer una correlación aceptable.

Microscopía de luz

En todos los casos se obtuvo un fragmento de riñón por biopsia percutánea o excisional, para ser procesado para microscopía de luz. Dicho material fue fijado en solución de Duboscq-Brazil (Bouin alcohólico), deshidratado en alcoholes de concentración creciente y finalmente incluido en parafina. De cada bloque se obtuvieron rutinariamente secciones de aprox. 2 micras de espesor que se colorearon con hematoxilina-eosina (HE), PAS, tricrómico de Gomori y PAS metenamina de plata contrastada con cromotropo 2R o tricrómico.

En los cortes histológicos se evaluaron semicuantitativamente diferentes características histopatológicas en forma similar a la efectuada por Mandelakis y cols (27) de manera que 0 = ningún cambio y 4+ = severo, con estudios intermedios donde 1+ = leve, 2+ = moderado y 3+ = moderadamente severo. Se evaluaron los hallazgos glomerulares como: celularidad, incremento de matriz mesangial y nodularidad, depósitos de mesangio y en membrana basal, integridad de la membrana basal dobles contornos y exudación (21, 37, 39). Los cambios túbulo-intersticiales evaluados fueron fundamentalmente la atrofia tubular, la fibrosis intersticial y la presencia de inflamación, esclerosis, hiperplasia, y en las de las arterias y arteriolas.

Inmunofluorescencia

En 12 pacientes se utilizó un pequeño fragmento de la biopsia renal para realizar inmunofluorescencia directa. El fragmento rodeado por gelatina OCT (Tissue Tek) se congeló rápidamente en un criostato a -30°C . Secciones de 6 micras de espesor aproximadamente, fueron incubados en cámara húmeda con distintos antisueros humanos fluoresceinados comerciales (IgA, IgG, IgM, C₃, Properdina, C_{1q}, Fibrinógeno), (Hyland Laboratories), montados con buffer glicerina al 10% y finalmente observadas y fotografiadas en un microscopio Zeiss Ortholux, equipado con cámara de 35 mm y película Kodak Ektachrome de 200 o 400 ASA.

Microscopía electrónica

En 20 pacientes se obtuvo un fragmento adicional de riñón que fue procesado para microscopía electrónica. El mismo se dividió en pequeños

trocitos que eran fijados inicialmente en glutaraldehido al 2.5% en buffer fosfato (ph: 7.2-7.3) por 24 horas, post-fijados en tetróxido de osmio al 1% en buffer fosfato por 2 horas, deshidratados y finalmente incluidos en plástico (Epon + Araldita). Secciones gruesas (1 micra), teñidas en azul de toluidina se utilizaron como control para identificar glomérulos. Cortes ultrafinos de cada caso se recogieron en rejillas de cobre (150-200 mesh), se contrastaron con nitrato de uranilo + citrato de plomo y finalmente fueron observados en microscopios electrónicos Zeiss (Modelo EM-9) e Hitachi Modelo (H-500), operados a 60 y 75 Kv., respectivamente.

RESULTADOS

Hallazgos Clínicos

En la Tabla I se muestra la incidencia de glomerulonefritis membranoproliferativa (GNMP) por edades y sexo en los 24 pacientes estudiados en dicha entidad. Se encontró un discreto predominio no significativo del sexo masculino (14 pacientes masculinos y 10 pacientes femeninos; relación 1.4: 1); de igual manera se observó una mayor incidencia de la lesión en enfermos de 2^{da} y 3^{ra} décadas (14 casos, 52%) y una edad promedio total para todos los pacientes de 29 años.

TABLA I
GLOMERULONEFRITIS MEMBRANOPROLIFERATIVA

Distribución por sexos y grupos etarios

Años	M	F	
0 - 9	0	1	1
10 - 19	5	1	6
20 - 29	3	4	7
30 - 39	1	2	3
40 - 49	3	1	4
50 - 59	2	0	2
60 - 69	0	1	1
Total	14	10	24

Edad promedio: 29 años

El análisis histopatológico semicuantitativo de todas las biopsias se realizó con coloraciones de hematoxilina eosina (HE), PAS, tricrómico y metenamina de plata. Con la ayuda de estas últimas coloraciones y los ha-

Hallazgos de ultraestructura, se lograron diferenciar 3 tipos histopatológicos de lesión glomerular (I, II y III) (Figs. 1, 2, 3), de acuerdo a los criterios ya establecidos (21, 38, 40). Del total de 24 biopsias examinadas, 17 casos correspondieron a GNMP Tipo I, 2 casos a GNMP Tipo II y 5 casos a GNMP Tipo III.

Dada la similitud de las manifestaciones clínicas y los hallazgos de laboratorio en todos los pacientes, los mismos se analizan en conjunto. Un resumen de los hallazgos, consignados para el momento de la biopsia renal, se muestra en las tablas II y III. Como puede observarse, 11 pacientes cursaban con síndrome nefrótico (proteinuria $\geq 3,5$ gr/24 hs), y en 8 pacientes las cifras consignadas de proteinuria oscilaron entre 0,280 gr/24 hs y 2,7 gr/24 hs. La mayoría de los pacientes (14 pacientes) para el momento de la biopsia presentaban hematuria de tipo microscópico; en 4 pacientes la hematuria era macroscópica; y en el resto de los pacientes dicho dato no apareció consignado. En 15 pacientes se encontraron y consignaron elevaciones de la tensión arterial para el momento de la biopsia renal (valor límite normal considerado: 140/90 mmHg), con valores de sistólica entre 150 y 240 mm de Hg y de diastólica en 100 y 120 mmHg; en 6 pacientes no se consignó el dato, en 2 pacientes los valores eran normales, mientras que en el paciente restante, la hipertensión se calificó de severa, pero sin consignar cifras. Resultado del estudio del complemento sérico (Tablas II y III) aparecen consignados solo en 12 pacientes de este grupo. Dichos resultados se expresaron en 11 pacientes en valores de complemento hemolítico total (CH50) (Valor Normal 150-250 u/cc). En 4 pacientes se observaron valores menores de 50 u/cc, en 4 pacientes dichos valores de hipocomplementemia discreta (60 u/cc y 138 u/cc) y en 3 pacientes se encontraron valores de complemento normal (CH50: 200-208 u/cc). En un solo paciente los valores de complemento se expresaron como C₃ (Valor Normal 145 mg/100 cc) con una hipocomplementemia de 40 mg/100 cc. En 12 pacientes los valores del complemento sérico no fueron consignados.

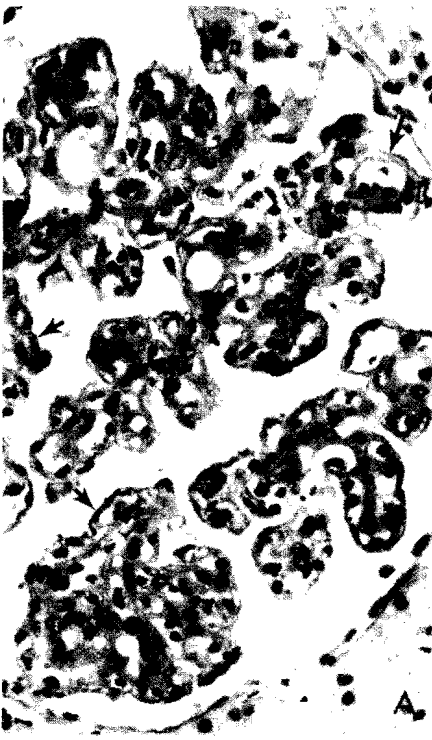
La función renal en estos pacientes fue explorada a través de los valores de creatinina sérica (valor límite superior normal: 1.5 mg/dl). En 4 pacientes los valores reportados en una sola determinación (Tablas II y III) fueron normales en un rango entre 0,55 mg/dl y 1,5 mg/dl. En 11 pacientes se encontraron valores de creatinina sérica normales (mayores de 1,5 mg/dl) en un rango entre 2 mg/dl y 9.0 mg/dl. En 3 de ellos con doble determinación, fueron normales los valores iniciales de la primera determinación (1,3 mg/dl, 1,4 mg/dl y 0,7 mg/dl respectivamente). En 7 pacientes los valores de creatinina sérica no aparecen consignados en la historia, mientras que en el paciente restante se consigna en la historia la presencia de azotemia, clínicamente, pero sin cuantificación de los valores de creatinina.

TABLE II

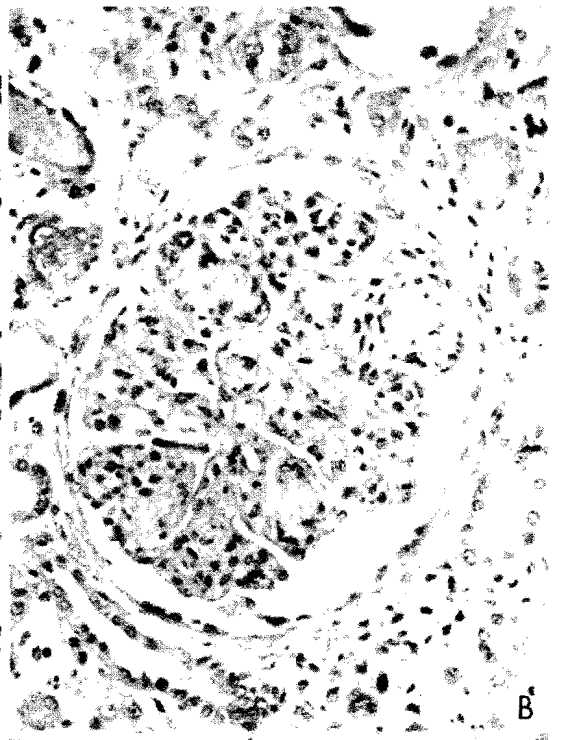
GLOMERULONEFRITIS MEMBRANOPROLIFERATIVA (TIPO I).
RESUMEN DE HALLAZGOS CLINICOS Y DE LABORATORIOS EN 17 PACIENTES.

Biopsia N°	Sexo/Edad	Proteinuria (gr/24 hs)	Síndrome Nefrótico	Hematuria	T. Art. (mmHg)	Creatinina Sérica (mg/dl)	Complemento Sérico (CH50/C3)	Otros
155621	F/3a	NC	-	Microscópica	170/110	0,55	CH50 = 200 u/cc	-
157476	M/50a	2,7	No	Microscópica	190/110	4,14	NC	Leucemia Linfocítica Crónica
161569	F/27a	5,7 2,9	Si	Microscópica	NC	2,0	NC	-
162319	M/56a	8,7	Si	Microscópica	160/140	NC	NC	Cirrosis Hepática
163961	M/62a	0,585 0,972	No	Microscópica	140/90 160/120	1,3 3,7	NC	-
165908	F/43a	2,0	No	Microscópica	Severa	NC	NC	-
166380	M/45a	4,0	Si	Microscópica	180/120	1,04	CH50 = 132 u/cc	-
152069	F/16a	3,7	Si	Microscópica	130/90 160/110	0,63	CH50 = < 50 u/cc	-
147449	M/24a	13,0	Si	Microscópica	150/90 140/80	1,5	CH50 = < 50 u/cc	-
100-78	M/12a	4,0	Si	Microscópica	180/110	2,5	NC	-
151556	F/35a	5,9	Si	Microscópica	160/110 150/100	2,5 4,9	CH50 = 200 u/cc	Ovalocitosis periférica
4445-75	M/18a	0,280	No	Microscópica	160/100 130/80	NC	NC	-
6144-75	M/12a	0,684	No	Microscópica	NC	NC	NC	-
3055-75	F/28a	NC	-	NC	NC	NC	NC	-
151330	M/26a	Oliguria	-	Microscópica	NC	9,0	CH50 = < 50 u/cc	Insuficiencia Renal Crónica
133217	M/28a	Oliguria	-	NC	160/110	Azotemia	C3 = 40 mg/100	-
724-76	F/36a	1,08	No	NC	160/110 200/120	1,4 2,0	CH50 = 138 u/cc	-

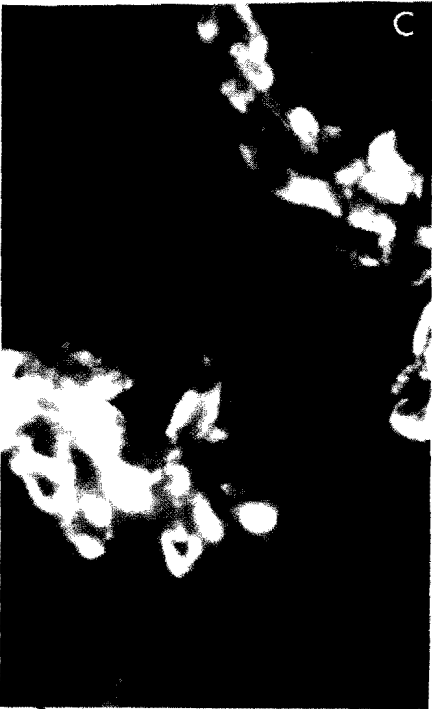NC: No Consignado.



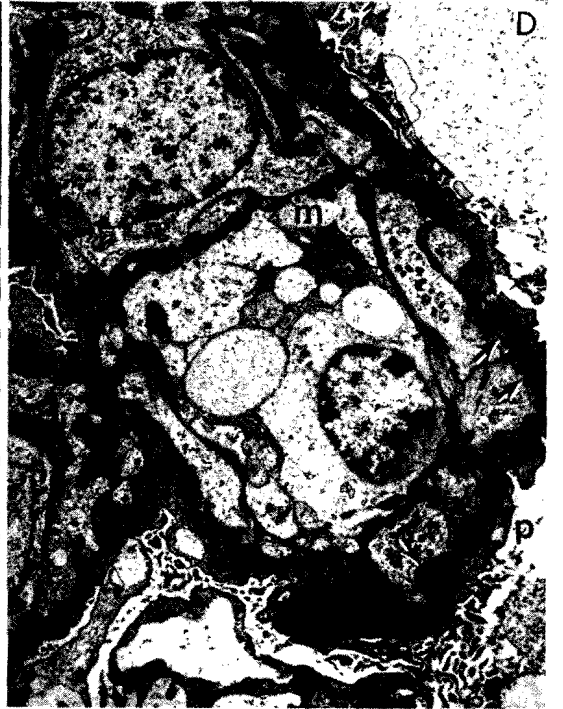A



B



C



D

Fig. 1.— GNMP Tipo I. A. Microscopía de luz. Glomérulo con proliferación mesangial moderada, lobulación del penacho glomerular y "dobles contornos" difusos en paredes capilares (flechas). PAS, 250x. B. Microscopía de luz. Glomérulo con lobulación marcada del penacho, formación de nódulos y obliteración parcial de luces capilares. HE, 125x. C. Inmunofluorescencia. Depósitos masivos de IgG en subendotelio y mesangio glomerular. 400x. D. Ultraestructura. Area de glomérulo con abundantes depósitos electrodensos subendoteliales (flechas), interposición mesangial^(m), "dobles contornos", fusión de podocitos con transformación vellosa de los mismos^(p). Uranilo + Plomo, 6.000x.

Hallazgos Histo-patológicos

En la tabla IV se muestran en conjunto el resumen de los hallazgos histopatológicos semicuantitativos de todas las 24 biopsias examinadas. 17 biopsias se clasificaron como GNMP Tipo I (Figs. 1A, 1B), 2 biopsias como GNMP Tipo II (Figs. 2A, 2B) y las 5 biopsias restantes como GNMP Tipo III (Figs. 3A, 3B). El número de glomérulos examinados en todos los casos fue suficiente. En los casos de GNMP Tipo I se examinaron entre 6 y 43 (Promedio: 18 glomérulos), en los de GNMP Tipo II se examinaron entre 10 y 45 (Promedio: 27 glomérulos), y en los casos de GNMP Tipo III se examinaron entre 21 y 36 (Promedio: 31 glomérulos), como puede verse en la tabla IV. El porcentaje de obsolescencia glomerular observado varió entre 0 y 51% en los casos de GNMP Tipo I y entre 0 y 16,4% en los casos de GNMP Tipo III. En las 2 biopsias de GNMP Tipo II no se encontró obsolescencia glomerular en las láminas observadas.

Proliferación mesangial fue una lesión común en todos los casos examinados, con variaciones de intensidad entre leve y moderadamente severa (1+ a 3+) en los casos de GNMP Tipo I y entre moderada y moderadamente severa (2+ 3+) en los casos de GNMP Tipo III. En los casos de GNMP Tipo II la proliferación estimada fue moderada (2+) en ambos (Tabla IV). Asociada a la proliferación mesangial se observó proliferación endotelial moderada (2+) en un caso de GNMP Tipo III. Proliferación extracapilar se observó focalmente en 2 casos de GNMP Tipo I (en 2 glomérulos de cada biopsia) y en ambos casos de GNMP Tipo II en un 25% y 100% de todos los glomérulos, respectivamente. La presencia de engrosamiento de las paredes capilares con imágenes de dobles contornos se observó principalmente en los casos de GNMP Tipo I (1+ - 3+) y Tipo III (2+ - 4+), mientras que en los casos de GNMP Tipo II, como sucede frecuentemente, la presencia de dobles contornos fue escasa y solo presente

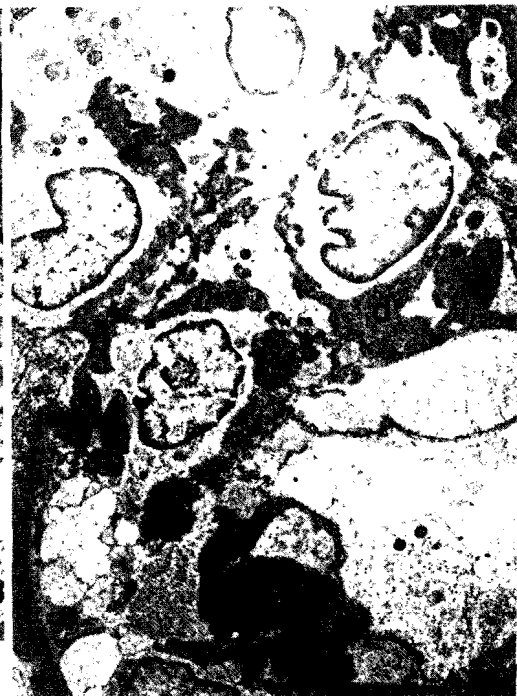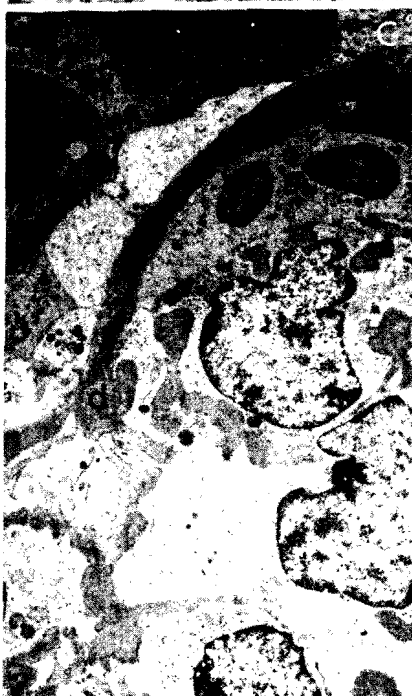

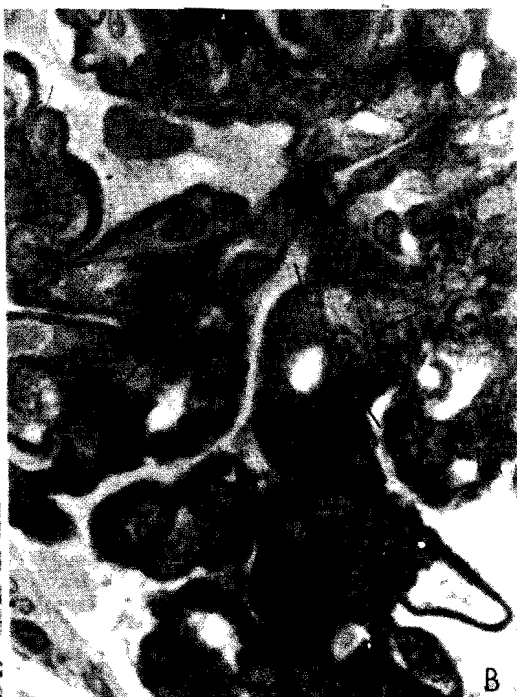
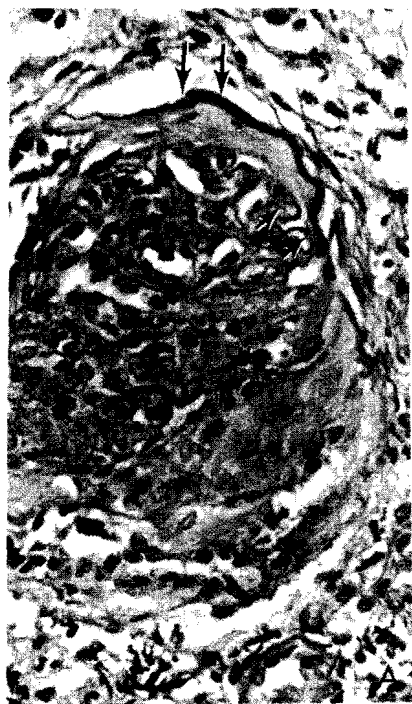Fig. 2.— GNMP Tipo III. A. Microscopía de luz. Glomérulos con proliferación endo-extracapilar y formación de "semiluna" fibrosa. Obsérvase engrosamiento "acintado" de capilares glomerulares y cápsula de Bowman (flechas), fibrosis periglomerular e inflamación crónica. PAS, 250x. B. Microscopía de luz. Segmento de glomérulo con proliferación mesangial (flechas). Epon + Araldita. Azul de Toluidina, 400x. C y D. Ultraestructura. Areas de glomérulos con "depósitos densos"^(d) irregulares en membrana basal de capilares y mesangio. En C dos capilares contiguos muestran polimorfonucleares en sus luces (flechas) Uranilo + Plomo, 6.000x.

en un caso (1+). La lobulación del penacho glomerular fue igualmente un hallazgo común en todas las biopsias como expresión del incremento del mesangio glomerular, aún cuando se observaron variaciones en su intensidad (Fig. 1B). En los casos de GNMP Tipo I la misma varió entre 1+ y 4+, en los casos de GNMP Tipo II varió entre 2+ y 3+ y en los de GNMP Tipo III osciló entre 2+ y 3+. Otro hallazgo frecuente a nivel glomerular fue la presencia de exudación asociada al resto de cambios glomerulares. La misma era de intensidad variable y osciló entre 1+ y 3+ en los glomérulos de los GNMP Tipo I mientras que en los casos Tipo II y III varió entre 1+ y 2+. La diferente localización de depósitos fue un hallazgo característico en los diferentes tipos de lesiones glomerulares. En los casos de GNMP Tipo I se observaron característicamente depósitos mesangiales y subendoteliales especialmente en las tinciones con PAS, tricrómico y metenammina de plata contrastada con cromotropo con una intensidad variable entre 1+ y 3+ y 1+ y 4+ para los depósitos mesangiales y subendoteliales respectivamente. En los casos de GNMP Tipo II se observó característicamente aún con coloración de hematoxilina eosina un aspecto brillante de las paredes capilares glomerulares y presencia en la coloración de PAS y metenammina de plata de una marcada positividad con un engrosamiento de aspecto acintado e irregular de la membrana basal (Fig. 2A). En una de las biopsias (B-18/78) se analizaron igualmente cortes teñidos con azul de toluidina del material (Fig. 2B) incluido en plástico para microscopía electrónica y pudo apreciarse un color oscuro de la membrana basal e irregularidades de igual densidad en áreas subepiteliales y subendoteliales de la misma; un aspecto oscuro similar se encontró también en el mesangio glomerular de este mismo caso. En las biopsias de GNMP Tipo III se observaron depósitos mesangiales, subendoteliales en cantidad variable (1+ — 3+), pero también se observó la presencia de depósitos de aparente localización subepitelial (1+ — 3+) o intramembranosa (1+ — 2+), con formación de aparentes "espículas" en grupos o aisladas como en las (Figs. 3A, 3B) glomerulonefritis membranosa y evidentes alteraciones en algunas biop-

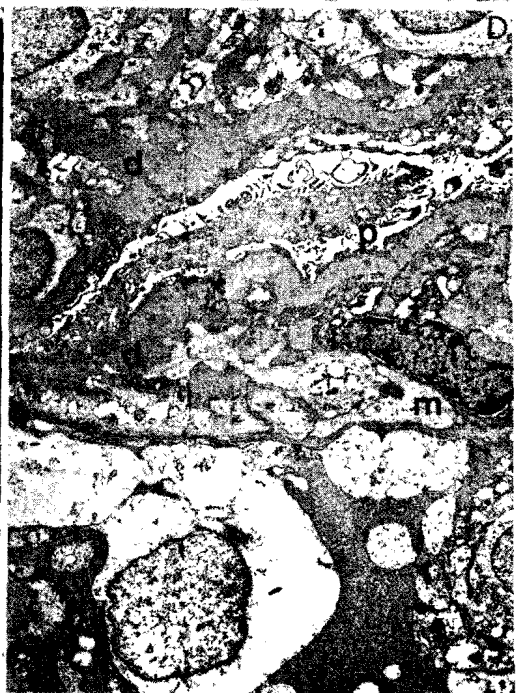
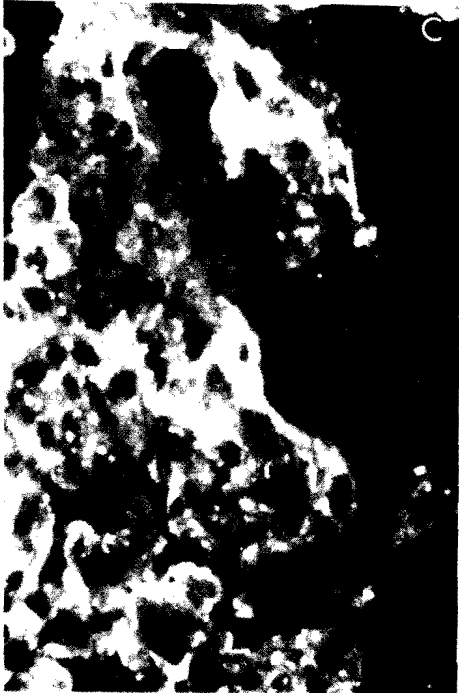
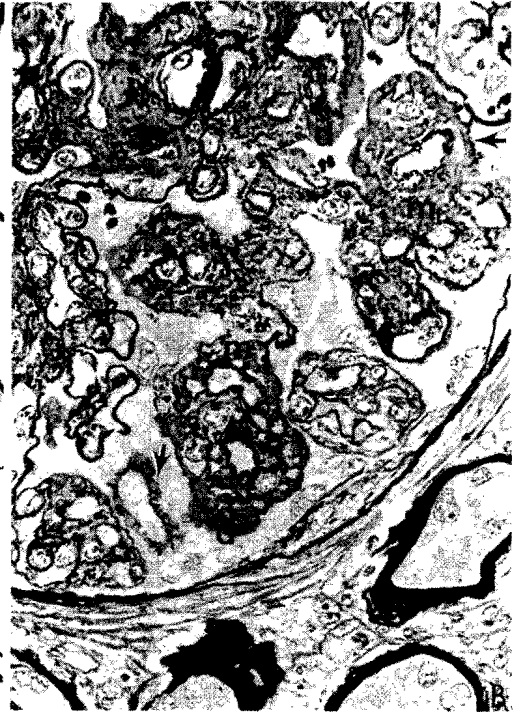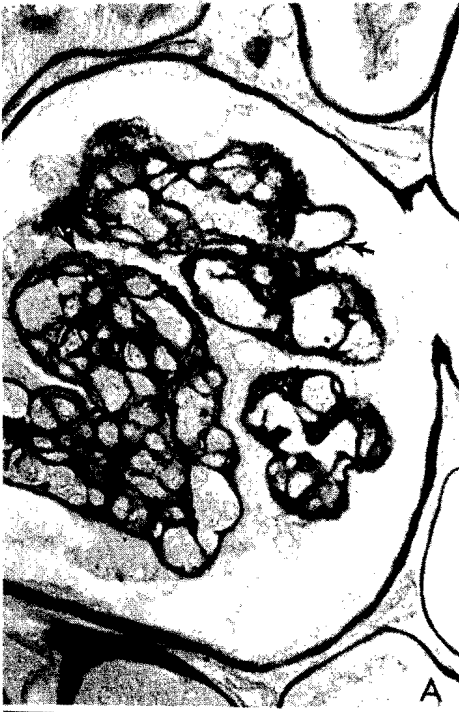Fig. 3.— GNMP Tipo III. A. Microscopía de luz. Glomérulo con proliferación mesangioendotelial, lobulación, "dobles contornos" en paredes capilares y "espículas" subepiteliales (flechas). Metenamina de plata, 250. B. Microscopía de luz. Area de glomérulo con proliferación mesangial moderada^(m), lobulación, "dobles contornos" y abundantes depósitos mesangiales, subendoteliales, intramembranosos y subcapitales^(d), con formación de "espículas" (flechas). Metenamina de plata + tricrómico, 400x. C. Inmunofluorescencia. Patrón granular confluyente mixto con mesangio y paredes capilares de un glomérulo. C3, 400x. D. Ultraestructura. Area de glomérulo con interposición mesangial^(m), "dobles contornos", depósitos intramembranosos y subepiteliales^(d), "espículas" y fusión extensa de podocitos^(p). Uranilo + Plomo, 6.000x.

sias de la estructura de las membranas basales. Un hallazgo adicional en algunas biopsias de glomerulonefritis membranoproliferativa Tipo I fue la presencia de sinequias glomerulocapulares focales en 5 de las 17 biopsias y presencia de células linfocitarias inmaduras en los capilares glomerulares de otro caso. En todas las biopsias se observaron lesiones túbulo intersticiales de extensión e intensidad variables (Tabla IV). Hallazgos comunes fueron la presencia de atrofia o desaparición de segmentos tubulares o fibrosis intersticial e inflamación crónica intersticial con presencia también de acúmulos de macrófagos vacuolados en 2 biopsias del Tipo I.

Lesiones vasculares (arterias y arteriolas) se encontraron presentes en 14/17 biopsias de GNMP Tipo I, en 1/2 biopsias del Tipo II y en 3/5 del Tipo III. Los cambios arteriales consistieron principalmente en engrosamiento fibroso de la íntima y replicación de la elástica interna (1+ – 2+). En las arteriolas se observó fundamentalmente hiperplasia de las paredes (En los Tipos I y III solamente).

Hallazgos de inmunofluorescencia

En la tabla V se resumen en conjunto los resultados de microscopía de fluorescencia. Solamente en 12 de los 24 pacientes se obtuvo material para este procedimiento. Diez muestras correspondieron a casos de GNMP Tipo I y 2 casos a GNMP Tipo III. No se recibió material para inmunofluorescencia en ninguno de los casos diagnosticados como GNMP Tipo II. El patrón de depósitos observados en todos los casos fue granular difuso o lobular localizado característicamente a lo largo de las paredes capilares y en agregados a nivel mesangial (Figs. 1C, 3C). En 10 casos se encontró

TABLA III
GLOMERULONEFRITIS MEMBRANOPROLIFERATIVA (TIPOS II-III).
RESUMEN DE HALLAZGOS CLINICOS Y DE LABORATORIO EN 17 PACIENTES.

Biopsia N°	Sexo/Edad	Proteinuria (gr/24 hs)	Síndrome Nefrótico	Hematuria	T. Art. (mmHg)	Creatinina Sérica (mg/dl)	Complemento Sérico (CH50/C3)	Otros	Tipo Histológico
516-78	M/45a	10,0	Si	Microscópica	NC	2,0	NC		II
165825	M/15a	(Oliguria)	—	Microscópica	140/100	3,5	NC		II
130534	F/29a	4,0	Si	Microscópica	110/70	NC	CH50 = 50 u/cc	Sind. hepatoesplénico, biltraziano + vórices esofágicas ligadas.	III
142526	M/32a	0,8	No	No	NC	NC	NC	Urografía IV Normal.	III
142639	M/44a	7,3 4,5	Si	Macroscópica	240/150 160/120	2,4	CH50: 208 u/cc		III
3145-76	M/10a	0,77 2,0	No	Macroscópica	210/70 160/110 130/110	0,7 3,2	CH50: 60 u/cc		III
135376	F/29a	3,5 4,8	Si	No	90/70 110/70	0,94 1,5	CH50: 100 u/cc		III

NC: No Consignado.

C₃ en una intensidad variable: en 2 casos fue de 1+, en 6 casos se estimó en 2+ y en 2 casos se estimó en 3+. En 8 casos C₃ se encontró asociado a IgM, en 5 casos a IgG e IgA respectivamente (Tabla V) y en 4 casos a fibrinógeno. En 4 casos procesados para Properdina se observó positividad en tres y fue negativa en el caso restante.

TABLA IV

**GLOMERULONEFRITIS MEMBRANOPROLIFERATIVA
RESUMEN DE HALLAZGOS HISTOPATOLÓGICOS
EN 24 PACIENTES.**

	Tipo I	Tipo II	Tipo III
Total Biopsias:		17	2 5
Total Glomérulos:	6-43	10-45	21-36
% Obsolescencia Glomerular:	0-51%	0%	0,16,4%
Proliferación	Mesangial:	1+ - 3+	2+ 2+ - 3+
	Endotelial:	0	0 2+
	Extracapilar:	Focal (2/17)	(2/2) 0/5
Dobles Contornos:	1+ - 3+	0 - 1+	2+ - 4+
Lobulación:	1+ - 4+	2+ - 3+	1+ - 3+
Exudación:	1+ - 3	2+	1+ - 2+
Depósitos:	Mesangiales:	1+ - 4+	3+ (1/2) 1+ - 3+
	Subendoteliales:	1+ - 4+	0 1+ - 3+
	Subepiteliales:	0	0 1+ - 3+
	Intramembranosos:	0	3+ 1+ - 2+
Sinequias Glomerulocapsulares:	Focal (5/7)	0/2	0/5
Atrofia Tubular:	1+ - 3+	2+ - 3+	1+ - 3+
Fibrosis Intersticial:	1 - 3+	2+ - 3+	1+ - 3+
Inflamación Crónica Intersticial:	1+ - 3+	2+	1+ - 3+
Lesión Vascular:	14/17	1/2	3/5

Hallazgos de ultraestructura

En la tabla VI se resumen los hallazgos ultraestructurales a nivel glomerular. Aún cuando se recibió material para estudio ultraestructural en 20 pacientes, solamente 13 muestras resultaron satisfactorias (con glomérulos presentes) para una conclusión diagnóstica. Se examinaron entre 1 y 3 glomérulos en cada espécimen. Como se observa en la tabla VI, 8 casos se identificaron como GNMP Tipo I, 2 casos como GNMP Tipo II

TABLA V

GLOMERULONEFRITIS MEMBRANOPROLIFERATIVA
HALLAZGOS DE INMUNOFUORESCENCIA EN 12 PACIENTES

Biopsia N°	IgA	IgG	IgM	C3	Properdina	Fibrinógeno
B-724-76	Neg	2+ - 3+	1+	Neg	NE	Neg
B-130534	2+	Neg	Neg	2+	NE	Neg
B-3055-75	Neg	Neg	+	2+	NE	Neg
B-142639	3+	1+	1+	2+	NE	2+
B-133217	1+	1+ - 2+	Neg	Neg	NE	Neg
B-147449	2+ - 3+	Neg	2+	3+	2+ - 3+	2+ - 3+
B-161569	Neg	3+	2+	3+	1+	Neg
B-165908	1+	1+	2+	2+	NE	2+
B-166380	Neg	Neg	Neg	2+	NE	Neg
B-155621	Neg	2+ - 3+	2+	2+	Neg	Neg
B-151330	1+	1+	1+	1+	1+	1+
B-100-78	Neg	Neg	1+	1+	NE	Neg

NE = No efectuada.

y 3 casos como GNMP Tipo III. En todos los casos se encontró presente proliferación de células mesangiales de intensidad variable siempre asociado a incremento de la matriz mesangial con disposición trabéculo nodular. Signos indirectos de la actividad de las células mesangiales como aclaramiento perinuclear del citoplasma e incremento de organelas y electrodensidad se observaron en diferentes casos. En 2 casos de GNMP Tipo I y en 1 caso de GNMP Tipo III se encontró también proliferación de células endoteliales. Presencia de interposición de citoplasma mesangial (entre la membrana basal y el endotelio) se observó principalmente en forma difusa en capilares de GNMP Tipos I y III (Figs. 1D, 3D), acompañada al mismo tiempo de "dobles contornos" parciales o totales a lo largo de las paredes capilares. Aún cuando este hallazgo es infrecuente en la GNMP Tipo II, en un caso (B-516-78) se observaron dobles contornos en algunos capilares glomerulares. La presencia de depósitos electrodensos fue un hallazgo característico en los diferentes subtipos de GNMP. En todos los casos de GNMP Tipo I (8/8) se encontraron fundamentalmente depósitos mesangiales y subendoteliales aún cuando también se observaron pequeños y aislados depósitos intramembranosos (2/8) y subepiteliales (1/8) con total integridad de la membrana basal. En los 2 casos de GNMP II se observó en forma característica la presencia de material intensamente electrodensito (Figs. 2C, 2D), (Depósitos densos) localizado irregularmente en el espesor de la membrana basal (lámina densa) de los capilares glomerulares dejando áreas intactas de la misma y de es-

pesor normal. En uno de estos casos (B-516-78) se observó también material electrodensó en la matriz mesangial (Fig. 2D). En ambos casos se observaron igualmente depósitos densos localizados en forma focal en la membrana basal de la cápsula de Bowman de algunos glomérulos y de algunos túbulos renales. En los casos de GNMP Tipo III se observaron depósitos electrodensos mesangiales subendoteliales, tal como en la forma Tipo I pero también se observaron numerosos depósitos intramembranosos (2/3) y subepiteliales (3/3) con formación de "espículas" de neo-membrana y disrupción de la membrana basal, especialmente de la lámina densa (Fig. 3D). Otros hallazgos observados sin características de especificidad para ningún tipo en particular fueron la "fusión" extensa de los pies podocitos transformación "vellosa" de sus citoplasmas, incremento de la electrodensidad de los mismos, y aumento de volumen con presencia en algunas áreas de gotas osmiófilas (lisosomas secundarios). En varios casos (Tabla VI) de cada grupo se observó disminución de calibre de luces capilares y presencia en ellas de aislados polimorfonucleares.

TABLA VI

**GLOMERULONEFRITIS MEMBRANOPROLIFERATIVA
RESUMEN DE HALLAZGOS ULTRAESTRUCTURALES
EN GLOMERULOS DE 13 PACIENTES**

	Tipo I	Tipo II	Tipo III
Nº de Casos	8	2	3
Proliferación: – Mesangial:	8/8	2/2	3/3
– Endotelial:	2/8	0/2	1/2
Incremento de Matriz Mesangial:	8/8	2/2	3/3
Interposición Mesangial:	8/8	1/2	3/3
Dobles Contornos	8/8	1/2	3/3
Espículas Subepiteliales:	0/8	0/2	2/3
Depósitos Electrodensos:			
– Mesangiales:	8/8	1/2 (DD)	3/3
– Subendoteliales:	8/8	0/2	3/2
– Subepiteliales:	1/8	0/2	3/3
– Intramembranosos:	2/8	2/2 (DD)	2/3
– Cápsula de Bowman:	0/8	2/2 (DD)	0/3
Células Epiteliales: "Fusión de Podocitos:	8/8	2/2	3/3
– Transformación "Velloso"	8/8	2/2	3/3
Luces Capilares: -Disminución de Calibre:	6/8	2/2	1/3
– Polimorfos:	5/8	1/2	2/3

DD: Depósitos densos.

DISCUSION

En esta publicación mostramos, en nuestro material estudiado, las características morfológicas de las tres variedades de glomerulonefritis membranoproliferativa (I, II y III) como producto de la integración de los hallazgos de microscopía de luz y electrónica. En la identificación de cada tipo nos hemos ceñido a los criterios de C. West (37, 39).

Como muestran nuestros resultados, en los 24 casos estudiados que incluyen niños y adultos, se observó un ligero predominio no significativo de GNMP en varones, con una incidencia mayor de dicha lesión en 2^{da} y 3^{er} décadas y una edad promedio para todos los pacientes de 29 años. Estos hallazgos difieren fundamentalmente de lo observado por Salinas Madrigal y cols (33) en México ya que en 106 pacientes estudiados por ellos, incluyendo niños y adultos, encontraron que la GNMP fue más frecuente en niños (81% de todos sus casos), en una edad promedio de 12, 3 años. Autores europeos (10, 21), muestran igualmente una mayor incidencia de dicha entidad en niños y adolescentes especialmente del sexo femenino, con una edad de presentación habitual antes de los 30 años, mientras que algunos autores norteamericanos (13) han observado un predominio de GNMP en varones siendo el grupo más joven el que cursa con GNMP Tipo II. Autores como West (37) consideran difícil determinar la frecuencia exacta de aparición de la GNMP aún cuando afirman, que es una enfermedad que ataca fundamentalmente la raza blanca con algunas variaciones étnicas, por lo que seguramente los factores genéticos son importantes tal como se observa en lupus eritematoso sistémico. En nuestros resultados, una mayor incidencia de GNMP en adultos por encima de los 20 años, posiblemente representa una modalidad geográfica de presentación en nuestro país, diferente a lo señalado en otras regiones (10, 21, 33). West (37), observó una frecuencia de GNMP Tipo I del 50%, de GNMP Tipo II del 20% y de GNMP Tipo III del 30% en población infantil.

El examen histopatológico en nuestros 17 casos diagnosticados como GNMP Tipo I, mostró los cambios característicos a nivel glomerular que permitieron su identificación. La proliferación mesangial en esta lesión generalmente es intensa (21, 39) hecho que se asocia a una interposición mesangial importante con engrosamiento marcado de las paredes capilares y disminución de calibre de las luces capilares. En nuestro material se encontró proliferación mesangial en la mayoría de los casos y se estimó entre 2+ y 3+ y casi similar a la intensidad de los dobles contornos capilares presentes por interposición mesangial. En la mayoría de las biopsias se observó lobulación moderada del penacho glomerular variable entre 2+ y 3+. Tal hallazgo es frecuente en todos los tipos de GNMP y se considera en la actualidad que no existen diferencias evolutivas en el curso clí-

nico de las formas lobulares y no lobulares, por lo que su distinción morfológica en relación al uso de los términos lobular y no lobular no tiene justificación y se considera artificial (21). Otros autores (27), en base a observaciones clínicas y a los hallazgos histopatológicos han demostrado marcada similitud entre la glomerulonefritis membranoproliferativa y la llamada glomerulonefritis lobular por lo que consideran que ambas apariencias histopatológicas son variantes de una misma entidad.

Las descripciones morfológicas iniciales de algunos autores (21) demostraron con microscopía electrónica y en coloraciones de plata y tricrómico al microscopio de luz, la presencia de GNMP con depósitos subendoteliales y apariencia de dobles contornos en la membrana basal, lo cual es el resultado de la interposición de componentes mesangiales entre la membrana basal capilar y el endotelio, con disminución progresiva del calibre de la luz. Esta variedad morfológica denominada GNMP Tipo I (21, 37, 39) se caracteriza por la presencia de abundantes depósitos inmunológicos (inmunoglobulinas y complemento) subendoteliales, los cuales por no poder penetrar la membrana basal son también incorporados al mesangio (39) y responsables igualmente de la proliferación mesangial (39). La formación de dobles contornos produce una imagen característica en "rieles de tranvía", lo cual se observa muy claramente en coloraciones de PAS y metenamina de plata y obedece a la aparición de material similar a membrana basal entre el endotelio y el citoplasma mesangial interpuesto, paralelo a la membrana basal original (21, 25, 37, 39). Algunos autores recientemente (28) han demostrado que la duplicación de la membrana basal puede obedecer también a la interposición de las células endoteliales y a su capacidad para sintetizar también nueva membrana.

La presencia de depósitos acintados y refráctiles en el espesor de la membrana basal glomerular se considera característica de la glomerulonefritis membranoproliferativa Tipo II, o también llamada Enfermedad por Depósitos Densos. En los cortes histológicos coloreados con hematoxilina eosina y con PAS, la pared capilar glomerular se observa irregularmente e intensamente coloreada de color rosado por la eosina y de color rojo brillante con el PAS. El estudio ultra-estructural ha permitido reconocer la presencia de una sustancia electrodensa que infiltra la membrana basal glomerular y que sustituye la lámina densa (7, 11, 20, 24). La lesión de la membrana basal se observa en algunos segmentos, mientras que otros permanecen de espesor normal (7). La misma sustancia electrodensa se observa también en el mesangio, en la membrana basal de la cápsula de Bowman y de algunos túbulos y en la pared de pequeñas arterias, arteriolas y capilares peritubulares (11, 20, 24). Esta sustancia electrodensa se considera una glicoproteína que contiene mucopolisacáridos neutros, tirosina, triptófano y radicales SH (7) y al mismo tiempo se ha encontrado en

la misma disminución de la cistina y aumento de los niveles de ácido siálico (17), lo que parece sugerir que tales depósitos corresponden a membrana basal anormalmente sintetizada por células glomerulares lesionadas.

En nuestro material solo observamos dos casos de GNMP Tipo II con características similares a las ya descritas. Uno de nuestros pacientes era un joven de 15 años y el otro un adulto entre 4ª y 5ª década. Diferentes autores (12, 13), sin embargo señalan una mayor frecuencia de aparición de GNMP Tipo II en niños o jóvenes. Los hallazgos histopatológicos en nuestros casos mostraron lesiones glomerulares moderadas con proliferación mesangial, pseudobulbación, exudación y presencia, solo en un caso, de muy escasos dobles contornos. En este mismo caso también se observaron depósitos mesangiales refráctiles eosinófilos en cortes de parafina y de color oscuro en cortes incluidos en plástico y coloreados con azul de toluidina. Un aspecto histológico a descartar en nuestros dos casos fue la presencia de proliferación extracapilar de severidad variable en ambos. Este hallazgo parece ser de aparición más frecuente en la GNMP Tipo II, que en las otras dos formas (20, 21, 24) y sugiere habitualmente un curso clínico explosivo y rápidamente acelerado (20, 21, 24).

Una reciente observación (16) en relación a las características histopatológicas de la lesión de membrana basal de la GNMP Tipo II permite reconocer tres variantes: endomembranosa, subendotelial y holomembranosa, con lesiones homólogas extraglomerulares. Otras recientes observaciones (11) muestran la posibilidad de identificar con algunos colorantes como la tioflavina T, la presencia de material de depósitos densos en los glomérulos de la GNMP Tipo II, con presencia en esos casos, con luz ultravioleta, de depósitos fluorescentes acintados segmentarios en las membranas basales de glomérulos y túbulos (16), lo cual puede ser confirmado igualmente por microscopía electrónica.

En los cinco casos restantes de nuestro material examinado en esta publicación, observamos características que corresponden a lo descrito en esta última década como GNMP Tipo III (1, 3, 8, 34, 39). En estos casos se observaron en coloraciones de plata, características similares a las de la GNMP Tipo I, más la presencia de espículas y depósitos subepiteliales que recuerdan en algunos segmentos a la glomerulonefritis membranosa, más la presencia de disrupción y duplicación de la membrana original, posiblemente como consecuencia de la tendencia a rodear los depósitos (37).

Algunos autores (3, 34, 39) en impregnaciones de plata utilizadas para microscopía electrónica han mostrado en ésta variedad una alteración compleja de la pared capilar glomerular con disrupción de la membrana basal y elaboración de nueva membrana en asociación con depósitos subepiteliales

y subendoteliales contiguos. En algunas áreas también observaron (3, 34) fenestraciones de la membrana basal con material de depósitos intercalado entre "hojas" de lámina densa yuxtapuestas, lo cual parece corresponder a una lesión tardía en respuesta a la presencia de depósitos subendo y subepiteliales anteriores. En nuestros casos observamos proliferación mesangial, presencia de dobles contornos y lobulación de los penachos glomerulares que se estimaron entre 2+ y 3+, que coincide con lo observado en otras publicaciones (1, 39). En todos los casos observamos depósitos mesangiales subendoteliales y subepiteliales contiguos numerosos con presencia de espículas claramente identificables tanto al microscopio de luz como a la microscopía electrónica. Estas anomalías de la pared capilar parecen persistir en el tiempo como lo han confirmado observaciones (1, 34) en pacientes rebiopsados años después de la biopsia inicial.

Las manifestaciones clínicas de todos nuestros casos estudiados fueron semejantes en las diferentes variedades histológicas. Para el momento de practicar la biopsia renal se observó la presencia de Sínd. Nefrótico en 11 pacientes del total de 24 pacientes en el presente estudio. Este hallazgo es común pero no constante (10, 13, 21) aunque puede ser la forma inicial de presentación en niños (21). En algunas series comparadas de GNMP Tipo I en niños y adultos (26) el síndrome nefrótico fue la manifestación clínica de presentación más frecuente. Habib y cols (21), apunta el valor pronóstico del síndrome nefrótico ya que persistencia del mismo en la mayoría de los pacientes condujo a insuficiencia renal. La presencia de proteinuria en rango nefrótico la observamos principalmente en pacientes con GNMP Tipo I y Tipo II, tanto en niños como en adultos aún cuando en la forma Tipo I el síndrome nefrótico puede ser transitorio y de moderada intensidad (24), mientras que en la forma Tipo II el mismo es generalmente persistente y conduce en la mayoría de los casos a insuficiencia renal (21, 24). En pacientes con GNMP Tipo III la proteinuria puede ser igualmente persistente (34) con presencia en algunos casos de síndrome nefrótico (34), tal como lo hemos observado también en nuestro material. La presencia de hematuria micro o macroscópica fue un hallazgo constante en la mayoría de nuestros pacientes asociada al síndrome nefrótico o a la proteinuria. Tal hallazgo es común en todos los Tipos de GNMP (10, 13, 21, 24, 37). Algunos autores (24) señalan que la presencia de hematuria macroscópica es más frecuente en la GNMP Tipo II, mientras que otros añaden (21) que la misma es más frecuente en niños, en el primer año de la enfermedad, tanto en la GNMP membranoproliferativa Tipo I como en la Tipo II y usualmente con un patrón lobular a la histología (10). En nuestros pacientes con hematuria macroscópica la misma también se asoció en todos los casos a hipertensión arterial con cifras de diastólica entre 110 y 120. Elevación de la presión arterial se observó en nuestros pacientes como un componente más del síndrome nefrótico (edema, hema-

turia, hipertensión arterial) que suele asociarse a la proteinuria o al síndrome nefrótico es ésta enfermedad. En 13 pacientes de nuestra serie se comprobó la presencia de hipertensión arterial para el momento de la biopsia renal con signos evidentes de daño vascular consecutivo en el material histológico. Algunos autores (26) señalan predominio de hipertensión arterial en pacientes adultos masculinos, aún cuando esto no pudimos comprobarlo en nuestros casos. Como expresión de progresión hacia la insuficiencia renal encontramos elevaciones variables de la creatinina sérica en casi todos nuestros pacientes con hipertensión arterial. Los valores observados fluctuaron desde elevaciones leves de creatinina (2,0 mg/dl) hasta cifras de franca insuficiencia renal, seguramente en relación con hipertensión arterial sostenida desde el comienzo, o de larga evolución, lo cual ha sido señalado por otros autores (13). La presencia inicial de hiperazotemia ha sido igualmente señalado en población infantil (21), como un elemento pronóstico para el desarrollo ulterior de insuficiencia renal irreversible y diferente al curso de los pacientes con función renal inicial normal o con hiperazotemia transitoria (21).

La presencia de hipocomplementemia sérica es un hallazgo común asociado a todos los tipos de GNMP, aún cuando no necesariamente persistente (36). En nuestro material solamente en 9 pacientes (la mayoría de los casos GNMP Tipo I) se encontró hipocomplementemia variables (estimada en valores de CH50 o C₃). En pacientes con GNMP Tipo II niveles séricos de C₃ pueden permanecer constantemente bajos (22) con valores normales o ligeramente disminuidos de C_{1q} y C₄ pero nunca tan bajos como en la GNMP Tipo I (22, 30), lo que sugiere activación del complemento por la vía alterna, sin compromiso de los componentes tempranos y probablemente sin intervención de mecanismos inmunológicos (22).

Los hallazgos de inmunofluorescencia muestran de igual manera características diferentes. En nuestro material los hallazgos corresponden solamente a casos de GNMP Tipo I y III (12 casos). En ellos observamos la asociación frecuente de C₃ a distintas clases de inmunoglobulinas (IgG, IgM, IgA), localizados en un patrón granular periférico, especialmente en las paredes capilares glomerulares, y con una característica disposición lobular, tal como lo han señalado otros autores (1, 5, 22).

Por otra parte, de acuerdo a las evidencias existentes hasta el momento la GNMP en todas sus formas se considera una enfermedad debida a la presencia de inmunocomplejos circulantes que se depositan en el riñón; en la que no obstante, la correlación entre el curso clínico de la misma y la presencia de complejos es pobre (37) mientras que los mismos están generalmente ausentes en los pacientes con insuficiencia renal. En la mayoría de los casos la lesión se considera idiopática (23), pero la misma

puede asociarse igualmente a una antigenemia crónica de variada etiología (23, 40). En esta última eventualidad la lesión glomerular coincide con una imagen que habitualmente recuerda la GNMP Tipo I. En nuestro material mostramos tres pacientes adultos en los cuales la lesión renal se asoció a otras entidades como leucemia linfocítica crónica (B-157476), cirrosis hepática (B-162319) con lesiones glomerulares de los Tipos I y III. En este sentido es interesante destacar la aparente marcada frecuencia con que algunos autores brasileños (4, 31, 32) han encontrado en pacientes de áreas endémicas con bilharziosis hepatoesplénica, la presencia frecuente de síndrome nefrótico con lesiones glomerulares similares a GNMP o a glomerulosclerosis focal segmentaria. Este hallazgo explica en parte probablemente la variación geográfica en la incidencia en la población general de lesiones renales en ésta parte del mundo, en la cual al factor geográfico se asocian íntimamente factores epidemiológicos, ecológicos y sociales diferentes a los observados en otras latitudes (9).

Agradecimientos

A la Srta. Yusbely Piñero por su asistencia secretarial.

ABSTRACT

Membranoproliferative Glomerulonephritis: Morphologic Analysis of the Renal Lesion and some clinical aspects in 24 patients. *Pinto, J.A. (Instituto Anatomopatológico, Universidad Central de Venezuela, Caracas, Venezuela), Avila Mayor, A., de Sulbarán, Y. (Servicio de Anatomía Patológica, Hospital D'Empaire, Cabimas, Estado Zulia, Venezuela).* **Invest Clín** 24(3): 117-143, 1983.— The morphologic features of the glomerular lesion and some clinical and laboratory aspects are analysed and discussed in 24 patients with renal lesions of membranoproliferative glomerulonephritis biopsed during the 1975-1981 period. In the renal biopsies and ultrastructural material 17 cases (70.8%) of MPGN Type I were identified, 2 cases (8.3%) as MPGN Type II (Dense Deposit Disease) and 5 cases (20.8%) as MPGN Type III. The clinical manifestations in the three groups of patients did not show significant differences as to the character of presentation. At the moment of the renal biopsy and according to the obtained information of the clinical history, 11 out of 24 patients (45.8%) presented with nephrotic syndrome; 18 patients has associated micro or macroscopic hematuria, 15 out of 18 patients (83.3%) were hypertensive and in 11 out of 17 patients (64.7%) various abnormal serum creatinine values were found as expression of several degrees of renal function alteration. Variable hypocomplementemia estimated as CH50 value were ob-

served in 19 out of 12 patients (75%). A characteristic granular pattern with lobular disposition at the immunofluorescence was observed in 12 types I and III biopsies with the presence of C₃ associated to IgG, IgM and IgA, localized specially in the walls of glomerular capillaries. In three patients the renal lesion was associated to other clinical entities (chronic lymphocitic-leukemia, hepatic cirrhosis and hepatosplenic billarzia) as sources of chronic antigenemia. The higher incidence of MPGN in adults and the low incidence in children (mean age: 29 years) in our material suggests among others things a possible geographic variation perhaps related to epidemiologic ecologic and social factors characteristic of our population.

REFERENCIAS BIBLIOGRAFICAS

- 1- ABREO K., VISHNU MOORTHY A.: Type 3 membranoproliferative glomerulonephritis. Clinicopathologic correlations and long-term follow-up in nine patients. Arch Pathol Lab Med 106: 413-417, 1982.
- 2- ALLEN AC: The clinicopathologic meaning of the nephrotic syndrome Am J Med 18: 277-314, 1955.
- 3- ANDERS D., AGRICOLA B., SIPPEL M., THOENES W.: Basement membrane changes in membranoproliferative glomerulonephritis II. Characterization of a third type by silver impregnation of ultra thin sections. Virchows Arch Path Anat 376: 1-19, 1977.
- 4- ANDRADE ZA: Schistosomal nephropathy. Proc 7th Int Congr Nephrol Montreal S. Karger Baser p 57, 1978.
- 5- BARBIANO DI BELGIOJOSO G., TARANTINO A., BAZZI C., COLASANTI G., GUERRA L., DUARTE A.: Immunofluorescence patterns in chronic membranoproliferative glomerulonephritis (MPGN). Clin Nephrol 6: 303-310, 1976.
- 6- BELL ET.: Renal Diseases. 2nd Ed. Lea and Febiger. Philadelphia 1950.
- 7- BERGER J., DE MONTERA H., HINGLAIS H.: Classification des glomérulo nephritis en pratique biopsique. Proc 3rd Int Congr Nephrol Vol 2 S Karger. Basel, New York p 198, 1967.
- 8- BURKHELDER PM., HYMAN LR., KRUEGER RP.: Characterization of mixed membranous and Proliferative Glomerulonephritis: Recognition of Three Varieties. En "Glomerulonephritis. Morphology, Natural History and Treatment. Vol I. (Edits. P. Kincaid-

Smith, T.H. Mathew, E. Lovell Becker) John Wiley and Sons. New York p 557, 1973.

- 9- CAMERON JS.: The prevention of glomerulonephritis. Proc 8th Int Congr Nephrol Athens p 321, 1981.
- 10- CAMERON JS., GLASGOW EF., OGG CS., WHITE RHR.: Membranoproliferative glomerulonephritis and persistent hypocomplementemia. Br Med J 4: 7-14, 1970.
- 11- CHURG J., DUFFY JL., BERNSTEIN J.: Identification of Dense Deposit Disease. A report for the International Study of Kidney Disease in children. Arch Pathol Lab Med 103: 67-72, 1979.
- 12- DAVIS AE., SCHNEEBERGER EE., GRUPE WE., MC CLUSKEY RT.: Membranoproliferative glomerulonephritis (MPGN Type I) and dense deposit disease (DDD) in children. Clin Nephrol 9: 184-193, 1978.
- 13- DONADIO JV., SLACK TK., HOLLEY KE., ILSTRUP DM.: Idiopathic membranoproliferative (mesangiocapillary) glomerulonephritis. A clinico pathologic study. Mayo Clin Proc 54: 141-150, 1979.
- 14- EAGEN JW., LEWIS EJ.: Glomerulopathies of neoplasia. Kidney Int 11: 297-306, 1977.
- 15- ELLIS A.: Natural history of Bright's disease. Clinical, histological and experimental observations. Lancet 1: 34-72, 1942.
- 16- FOX JR, A.: Light microscopy of membranoproliferative glomerulonephritis. Type II. (MPGN with homologous extraglomerular lesions) Am J Clin Pathol 76: 644-651, 1981.
- 17- GALLE P., MAHIEU P.: Electron dense alteration of Kidney basement membranes. Am J Med 58: 749-764, 1975.
- 18- GERMUTH FG., RODRIGUEZ E.: Immunopathology of the Glomerulus. Little, Brown and Co. Boston 1973.
- 19- GOTOFF SP., FELLERS FX., VAWTER GF., JANEWAY CA., ROSEN FS.: The beta 1c-globulin in childhood nephrotic syndrome. Laboratory diagnosis of progressive glomerulonephritis. New Engl J Med 273: 524-529, 1965.
- 20- HABIB R., GUBLER MC., LOIRAT C, BEN MAIZ H., LEVY M.: Dense deposit disease: A variant of membranoproliferative glomerulonephritis. Kidney Int 7: 204-215, 1975.

- 21- HABIB R., KLEINKNECHT C., GUBLER MC., LEVY M.: Idiopathic membranoproliferative glomerulonephritis in children. Report of 105 cases. *Clin Nephrol* 1: 194-214, 1973.
- 22- HABIB R., LOIRAT C., GUBLER MC., LEVY M.: Morphology and serum complement levels in membranoproliferative glomerulonephritis. *Adv Nephrol* 4: 109-136, 1974.
- 23- JONES DB.: Membranoproliferative glomerulonephritis. One or many diseases? *Arch Pathol Lab Med* 101: 457-461, 1977.
- 24- KIM Y., MICHAEL AF.: Idiopathic membranoproliferative glomerulonephritis. *Ann Rev Med* 31: 273-288, 1980.
- 25- KIM Y., VERNIER RL., FISH A., MICHAEL AF.: Immunofluorescence Studies of Dense Deposit Disease. The presence of railroad tracks and mesangial rings. *Lab Invest* 40: 474-480, 1979.
- 26- MAGIL AB., PRECE JDE., BOWER G., RANCE CP., HUBER J., CHASE WH.: Membranoproliferative glomerulonephritis type 1: Comparison of natural history in children and adults. *Clin Nephrol* 11: 239-244, 1979.
- 27- MANDALENKIS N., MENDOZA N., PIRANI CL., POLLACK VE.: Lobular glomerulonephritis and membrano-proliferative glomerulonephritis. *Medicine* 50 319-355, 1971.
- 28- MORIBER KATZ S.: Reduplication of the glomerular basement membrane. *Arch Pathol Lab Med* 105: 67-70, 1981.
- 29- MORZYCHA M., SLUSARCZYIC J.: Kidney glomerular in various forms of acute and chronic hepatitis. *Arch Patho Lab Med* 103: 38-41, 1979.
- 30- OOI YM., VALLOTA EH., WEST CD.: Classical complement pathway activation in membranoproliferative glomerulonephritis. *Kidney Int* 9: 46-53, 1976.
- 31- QUEIROZ FP., BRITO E., MARTNELLI R.: Influence of regional factors in the distribution of the histologic patterns of glomerulopathies in the nephrotic syndrome. *Nephron* 14: 466-470, 1975.
- 32- ROCHA H., CRUZ T., BRITO E., SUSIN M.: Renal involvement in patients with hepatosplenic schistosomiasis mansoni. *Am J Trop Med Hyg* 25: 108-115, 1976.
- 33- SALINAS MADRIGAL L., ARTILES FC., MOTA HERNANDEZ F.: Membranoproliferative glomerulonephritis: A histopathologic,

Inmunohistochemical and Ultrastructural Study with some Clinical Correlations. En "Perspectives in Pediatric Pathology" Vol. 4. (Edits. H.S. Rosenberg R.P Bolande) Year Medical Publishers, Inc Chicago London p 431, 1978.

- 34- STRIFE CF., MC ENERY PT., MC ADAMS AJ., WEST CD.: Membranoproliferative glomerulonephritis with disruption of the glomerular basement membrane. Clin Nephrol 7: 65-72, 1977.
 - 35- TIGHE JR.: Diseases of the kidney. En "Recent Advances in Pathology". (Edits. C.V. Harrison, K.W. Weinbren) Churchill and Livingstone Edinburgh. London New York, p 131, 1975.
 - 36- WEST CD.: Pathogenesis and approaches to Therapy of membranoproliferative glomerulonephritis. Kidney Int 9: 1-17, 1976.
 - 37- WEST CD.: Idiopathic membranoproliferative glomerulonephritis. En proc 8th Int Congr Nephrol Athens p 283, 1981.
 - 38- WEST CD., MC ADAMS AJ., MC CONVILLE JM., DAVIS NC., HOLLAND NH.: Hypocomplementemic and normocomplementemic persistent (chronic) glomerulonephritis; clinical and pathologic characteristics. J Pediatrics 67: 108-1112, 1965.
 - 39- WEST CD., MC ADAMS AJ.: The chronic glomerulonephritides of Child hood. Pat II. J Pediatrics 93: 167-176, 1978.
 - 40- WILKINSON SP.: Hepatorenal Disorders. Marcel Dekker, Inc New York and Basel, p 149, 1982.
 - 41- ZIMMERMAN SW., HYMAN LR., UEHLING DT., BURKHOLDER PM.: Recurrent membranoproliferative glomerulonephritis with glomerular depositions in allografts. Ann Int Med 80: 169-175, 1974.
-

Inmunohistochemical and Ultrastructural Study with some Clinical Correlations. En "Perspectives in Pediatric Pathology" Vol. 4. (Edits. H.S. Rosenberg R.P Bolande) Year Medical Publishers, Inc Chicago London p 431, 1978.

- 34- STRIFE CF., MC ENERY PT., MC ADAMS AJ., WEST CD.: Membranoproliferative glomerulonephritis with disruption of the glomerular basement membrane. Clin Nephrol 7: 65-72, 1977.
 - 35- TIGHE JR.: Diseases of the kidney. En "Recent Advances in Pathology". (Edits. C.V. Harrison, K.W. Weinbren) Churchill and Livingstone Edinburgh. London New York, p 131, 1975.
 - 36- WEST CD.: Pathogenesis and approaches to Therapy of membranoproliferative glomerulonephritis. Kidney Int 9: 1-17, 1976.
 - 37- WEST CD.: Idiopathic membranoproliferative glomerulonephritis. En proc 8th Int Congr Nephrol Athens p 283, 1981.
 - 38- WEST CD., MC ADAMS AJ., MC CONVILLE JM., DAVIS NC., HOLLAND NH.: Hypocomplementemic and normocomplementemic persistent (chronic) glomerulonephritis; clinical and pathologic characteristics. J Pediatrics 67: 108-1112, 1965.
 - 39- WEST CD., MC ADAMS AJ.: The chronic glomerulonephritides of Child hood. Pat II. J Pediatrics 93: 167-176, 1978.
 - 40- WILKINSON SP.: Hepatorenal Disorders. Marcel Dekker, Inc New York and Basel, p 149, 1982.
 - 41- ZIMMERMAN SW., HYMAN LR., UEHLING DT., BURKHOLDER PM.: Recurrent membranoproliferative glomerulonephritis with glomerular depositions in allografts. Ann Int Med 80: 169-175, 1974.
-