



Modalidades de tratamiento locales y sistémicos de hepatocarcinoma (Local and systemic treatment modalities of hepatocarcinoma)

Maribel Lizarzábal-García¹ <http://orcid.org/0000-0002-6185-5163>

Edgardo Mengual-Moreno² <https://orcid.org/0000-0002-9872-5186>

¹Postgrado de Gastroenterología. Facultad de Medicina, Universidad de Zulia, Venezuela. Maracaibo, Venezuela.

²Laboratorio de Investigaciones Gastrointestinales. Instituto de Investigaciones Biológicas "Doctores Orlando Castejón y Haydée V. Castejón". Facultad de Medicina. Universidad de Zulia. Maracaibo, Venezuela.

Recibido: 25 de Mayo 2021

Aceptado: 10 de Junio 2021

RESUMEN

El carcinoma hepatocelular (CHC) es una de las principales causas de muerte relacionada con el cáncer a nivel mundial. Existen terapias locales y sistémicas para el tratamiento del CHC. Un enfoque multidisciplinario es fundamental para el tratamiento exitoso del CHC. La clasificación por estadios de Barcelona es el mejor sistema para determinar el pronóstico de los pacientes y está vinculada a un algoritmo de tratamiento basado en la evidencia. El CHC en estadio temprano se maneja mejor con un tratamiento curativo, que incluye resección, ablación o trasplante. Los pacientes con enfermedad en estadio intermedio a menudo reciben tratamiento locoregional como la quimioembolización transarterial y la radioembolización. El tratamiento sistémico con sorafenib se reserva para pacientes con enfermedad avanzada.

Palabras claves: carcinoma hepatocelular, quimioembolización, ablación, sorafenib.

ABSTRACT

Hepatocellular carcinoma (HCC) is one of the leading causes of cancer-related death worldwide. There are local and systemic therapies for the treatment of HCC. A multidisciplinary approach is essential for the successful treatment of HCC. The Barcelona stage classification is the best system for determining the prognosis of patients and is linked to an evidence-based treatment algorithm. Early-stage HCC is best managed with curative treatment, including resection, ablation, or transplantation. Patients with intermediate-stage disease often receive locoregional treatment such as transarterial chemoembolization and radioembolization. Systemic treatment with sorafenib is reserved for patients with advanced disease.

Key words: hepatocellular carcinoma, chemoembolization, ablation, sorafenib.

Autor de correspondencia: Edgardo Mengual-Moreno, Laboratorio de Investigaciones Gastrointestinales. Instituto de Investigaciones Biológicas "Doctores Orlando Castejón y Haydée V. Castejón". Facultad de Medicina. Universidad de Zulia. Maracaibo, Venezuela, correo electrónico: mengual88@hotmail.com



INTRODUCCIÓN

El carcinoma hepatocelular es uno de los cánceres más comunes; es la neoplasia maligna hepática primaria más común y la tercera causa principal de mortalidad relacionada con el cáncer en todo el mundo, representa así un problema de salud importante en todo el mundo (1). El noventa por ciento de los casos de CHC surgen de cirrosis, durante la cual las células del hígado experimentan ciclos crónicos de necrosis y regeneración. Este tipo de cáncer también impone una grave carga económica a los pacientes, sus familias y la sociedad. Durante las últimas tres décadas, el resultado de los pacientes con carcinoma hepatocelular ha mejorado sustancialmente en el mundo, aunque estas mejoras siguen estando limitadas no solo por los resultados del tumor sino también por la enfermedad hepática subyacente en los pacientes (2). Los mejores resultados en el carcinoma hepatocelular se pueden atribuir a una detección más temprana como resultado de la implementación más amplia de programas de vigilancia, una mejor selección de tratamientos apropiados, avances en tratamientos efectivos y un mejor manejo de la enfermedad hepática subyacente (3).

El manejo del carcinoma hepatocelular es complejo. Los pacientes deben ser evaluados por un equipo multidisciplinario, y la selección del tratamiento debe considerar factores como el tamaño tumoral, la gravedad de la disfunción hepática, las comorbilidades, la experiencia local y la preferencia de los pacientes. El carcinoma hepatocelular en estadio temprano se maneja mejor con un tratamiento curativo, que incluye resección, ablación o trasplante. Los pacientes con enfermedad en estadio intermedio a menudo reciben tratamiento locorregional. El tratamiento sistémico se reserva para pacientes con enfermedad avanzada (4). En este artículo no se detallaran aspectos relacionados con cirugía y trasplante hepático.

El sistema de estadificación del Barcelona Clinic Liver Cancer (BCLC) consideratanto los factores relacionados con el tumor como el sistema de gravedad de la enfermedad hepática que proporciona cinco estadios distintos del carcinoma hepatocelular con diferentes pronósticos y orientación en la selección del tratamiento (5), **Figura 1**. Si bien el sistema de estadificación BCLC proporciona una guía general en la selección de tratamiento, los planes de tratamiento deben discutirse cuidadosamente:

- BCLC 0: carcinoma hepatocelular en estadio muy temprano, definido como un nódulo de hasta 2 cm de diámetro, función hepática preservada y estado funcional 0 del Eastern Cooperative Oncology Group (ECOG). Los pacientes con carcinoma hepatocelular en estadio temprano tienen un buen pronóstico y se tratan con intención curativa. La resección quirúrgica de tumores anatómicamente limitados con reserva hepática adecuada proporciona supervivencia a largo plazo en más de la mitad de los pacientes y sigue siendo una terapia estándar de primera línea.
- BCLC A: carcinoma hepatocelular en estadio temprano, definido como uno o hasta tres nódulos de hasta 3 cm de diámetro, función hepática conservada y estado funcional ECOG 0. El trasplante ofrece una mayor probabilidad de curación.
- BCLC B: carcinoma hepatocelular en estadio intermedio, definido como multinodular más allá del estadio temprano, función hepática conservada y estado funcional ECOG 0. Este grupo es heterogéneo y puede subclasificarse aún más. Las terapias guiadas por

imágenes, como la ablación y la embolización, tienen un papel establecido como preparación primaria o neoadyuvante de los pacientes para el tratamiento curativo.

- BCLC C: carcinoma hepatocelular avanzado, definido como invasión vascular, metástasis extrahepática, función hepática conservada y estado funcional ECOG 1-2. El tratamiento sistémico con sorafenib prolonga la supervivencia de los pacientes con tumor avanzado.
- BCLC D: carcinoma hepatocelular en etapa terminal, definido como enfermedad hepática en etapa terminal que no es candidata para cirugía de trasplante de hígado o estado funcional ECOG 3-4. En esta etapa solo se brinda tratamiento paliativo.

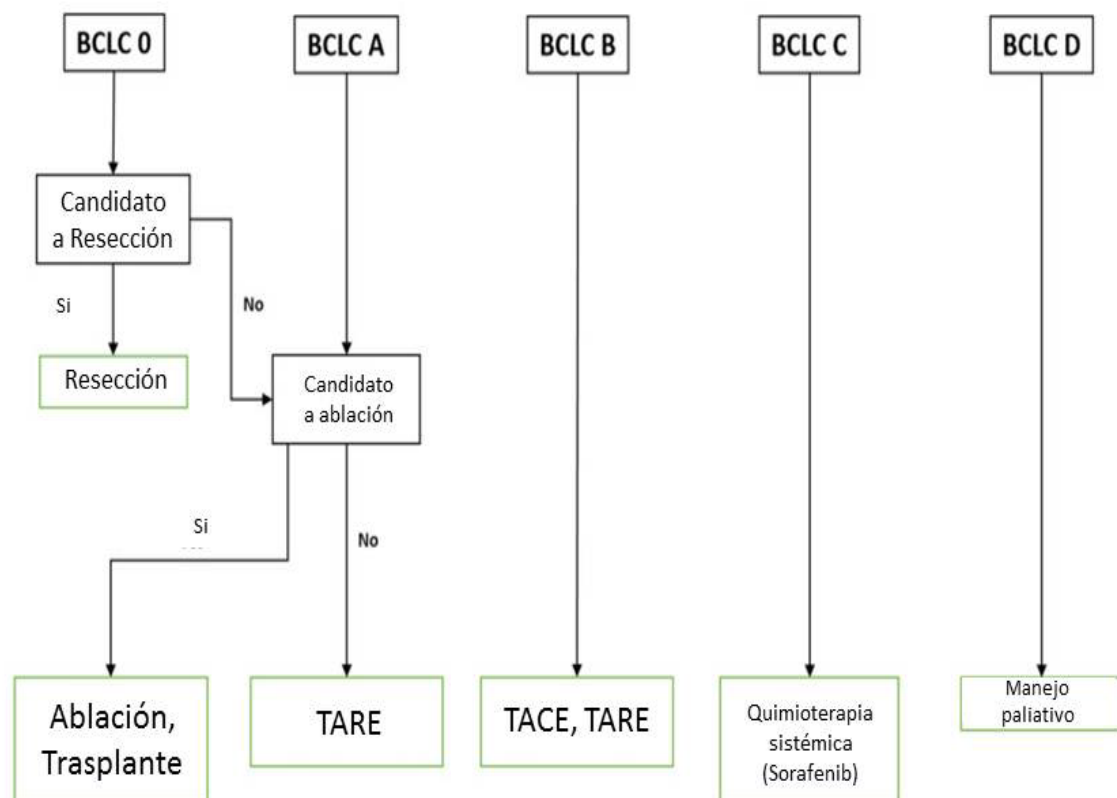


Figura 1. Sistema de estadificación del Barcelona Clinic Liver Cancer (BCLC) y algoritmo de manejo (5).

1. Tratamientos locales

En el contexto de la enfermedad hepática crónica a menudo presente, Las terapias locorreregionales también han ganado una importancia cada vez mayor. Estas estrategias van desde la ablación, la quimioembolización hasta la radioembolización y se emplean con fines curativos y paliativos, tanto individualmente como puente al trasplante o en combinación con la resección hepática (6).



1.1. Ablación

La ablación es una técnica muy eficaz para tumores de hasta 3 cm de diámetro y casos de cirugía irreseccable (7). La ablación percutánea en pacientes adecuadamente seleccionados ofrece una supervivencia a largo plazo similar a la resección (8). Existen muchos métodos de ablación local del carcinoma hepatocelular con resultados similares (9). La ablación por radiofrecuencia y por microondas son los tratamientos más utilizados. Las técnicas de ablación producen necrosis rápida de las células tumorales mediante deshidratación intracelular y la activación de la cascada de coagulación (10). La terapia ablativa tiene buen efecto curativo, mínimamente invasiva y es aplicable a pacientes con cáncer de hígado de pequeño tamaño y Child-Pugh A o B. En el tratamiento del CHC en estadio temprano, la ablación percutánea guiada por imágenes se considera la mejor (11).

1.2. Quimioembolización transarterial

La quimioembolización transarterial (TACE, por sus siglas en inglés) es un tratamiento para el carcinoma hepatocelular en estadios intermedios y consiste en administrar quimioterapia citotóxica directamente en el tumor, bloqueando las arterias que nutren el tumor mediante partículas embolizantes que causan isquemia intratumoral (12). La TACE es la opción de tratamiento de primera línea para el carcinoma hepatocelular en etapa intermedia y también es una opción de tratamiento eficaz en pacientes con enfermedad en etapa temprana que no son candidatos adecuados para tratamiento quirúrgico o ablación debido a la ubicación del tumor, o como un puente para los que esperan un trasplante de hígado (13).

Hay dos técnicas TACE; TACE convencional (cTACE), que utiliza lipiodol, y microesferas liberadoras de fármacos (DEB). La TACE convencional (c) implica la inyección intraarterial de agentes citotóxicos tales como doxorubicina o cisplatino emulsionados en el agente radiopaco a base de aceite, lipiodol. A esto le sigue una inyección intraarterial de agentes embólicos. En cTACE, el lipiodol administra agentes citotóxicos directamente al propio tumor y provoca la embolización de la microcirculación del tumor. Además, la retención intratumoral de lipiodol se puede detectar en las imágenes posteriores al procedimiento, lo que permite predecir la respuesta al tratamiento. La superioridad de cTACE sobre la mejor atención de apoyo para el carcinoma hepatocelular en estadio intermedio ha sido confirmada por muchos ensayos controlados aleatorios (ECA), metanálisis y revisiones sistemáticas (14).

Los DEB, que son microesferas embólicas no reabsorbibles capaces de liberar fármacos, se desarrollaron para lograr una liberación dirigida sostenida de agentes citotóxicos con efectos embólicos tumorales concomitantes. Se han desarrollado y probado DEB de varios tamaños de fabricantes para determinar su eficacia cuando se utilizan en DEB-TACE. Aunque hasta el momento no se ha realizado un estudio comparativo directo sobre los diferentes dispositivos DEB disponibles, las microesferas de 100 a 300 μm de tamaño han sido las más utilizadas, y las DEB más pequeñas, como las que tienen tamaños de 70 a 150 μm o 30 a 60 μm , han sido evaluados recientemente por su eficacia (15).

Los tratamientos repetidos con TACE pueden ser una opción eficaz para la recurrencia o progresión del tumor local (16). Sin embargo, los pacientes pueden desarrollar una progresión tumoral refractaria a TACE, que se define por marcadores tumorales de tendencia ascendente a pesar del tratamiento con TACE o por falta de control local del tumor a pesar de dos



tratamientos TACE consecutivos. En estos casos, se debe considerar el tratamiento sistémico (17).

1.3. Radioembolización transarterial

La radioembolización transarterial (TARE) es segura y eficaz en el tratamiento del CHC irresecable. TARE incluye la administración intraarterial selectiva a través de la vía percutánea de microesferas que contienen compuestos radiactivos (como itrio-90 o lipiodol marcado con yodo-131 o renio-188) (18). Aproximadamente el 90% del suministro de sangre para el HCC proviene de las arterias hepáticas, mientras que el 70% del suministro de sangre para el parénquima hepático normal proviene del sistema venoso portal. TARE utiliza este concepto para proporcionar una terapia dirigida para el HCC con un daño sustancial mínimo. TARE podría ser superior a TACE para el control local de tumores. TARE se puede realizar como un procedimiento ambulatorio que no requiere observación durante la noche, lo que generalmente es necesario para TACE.

2. Tratamientos sistémicos

Los principales avances actuales han repercutido en el tratamiento de los pacientes con carcinoma hepatocelular avanzado. Se han aprobado terapias sistémicas basadas en ensayos de fase III. Nuevos ensayos están explorando terapias de combinación, incluidos inhibidores de puntos de control e inhibidores de tirosina quinasa o terapias anti-VEGF, o incluso combinaciones de dos regímenes de inmunoterapia. Se espera que los resultados de estos ensayos cambien el panorama del manejo del HCC en todas las etapas evolutivas.

2.1. Sorafenib

Fármaco oral aprobado por la FDA inhibidor multiquinasa para el tratamiento del carcinoma hepatocelular avanzado (19). En dosis de 800 mg / día proporciona un beneficio de supervivencia constante y es la terapia sistémica de primera línea para pacientes con carcinoma hepatocelular irresecable (20). Durante el tratamiento con sorafenib, se observaron toxicidades asociadas, incluyendo malestar gastrointestinal, anorexia, reacciones cutáneas de manos y pies y fatiga con una ocurrencia global del 30% de eventos de gravedad de grado 3-4 que requirieron la interrupción permanente en aproximadamente el 28% de los pacientes tratados (21).

2.2. Lenvatinib

Inhibidor de la tirosina quinasa (TKI), es una terapia emergente de primera línea para el carcinoma hepatocelular. Su aplicación ha cambiado el estado del sorafenib como el único tratamiento con inhibidores de la tirosina quinasa de primera línea para el carcinoma hepatocelular durante más de una década. La evidencia ha demostrado que lenvatinib posee proliferación antitumoral y actividad inmunomoduladora en estudios preclínicos. En comparación, lenvatinib no fue inferior al sorafenib en la supervivencia general e incluso muestra superioridad con respecto a todos los criterios de valoración secundarios de eficacia. Los inhibidores de puntos de control inmunológico ahora se están incorporando al tratamiento del carcinoma hepatocelular. Se han logrado resultados positivos con la combinación de lenvatinib más control inmunológico, lo que brinda perspectivas más amplias para el HCC (22).

2.3. Regorafenib

Inhibidor multiquinasa oral de difenilurea, estructuralmente comparable al sorafenib, que se dirige a una variedad de quinasas implicadas en vías angiogénicas y que promueven el crecimiento tumoral. Regorafenib fue el primer fármaco que mostró positivamente una ventaja significativa en la supervivencia como terapia de segunda línea en pacientes con carcinoma hepatocelular irrecesable que habían fracasado previamente con el tratamiento de primera línea con sorafenib. Evidencia reciente ha demostrado que su eficacia antitumoral se debe a un amplio espectro de neoangiogénesis tumoral e inhibición de la proliferación y efectos inmunomoduladores en el microambiente tumoral, que juega un papel crucial en el desarrollo tumoral (23).

2.4. Cabozantinib

Inhibidor multicinasa dirigido al receptor 2 del factor de crecimiento endotelial vascular (VEGF), el receptor del factor de transición mesenquimatoso-epitelial (MET) y el receptor tirosina quinasa "anexlektó" (AXL). Está aprobado para el tratamiento del carcinoma hepatocelular avanzado (CHC) después del fracaso del sorafenib en Europa (desde noviembre de 2018) y en EE. UU. (Desde enero de 2019). La aprobación de cabozantinib se basó en los resultados del ensayo CELESTIAL de fase 3, aleatorizado, controlado con placebo en pacientes con carcinoma hepatocelular irrecesable que recibieron una o dos líneas de tratamiento previas, incluido sorafenib. En el segundo análisis intermedio planificado, el ensayo se detuvo porque el criterio de valoración principal de la supervivencia general estaba claramente a favor del cabozantinib. Además, la mediana de supervivencia libre de progresión fue superior a la del placebo. Los eventos adversos relevantes \geq grado 3 más comunes en pacientes con CHC tratados con cabozantinib fueron eritrodisestesia palmoplantar, hipertensión, fatiga y diarrea (24).

2.5. Ramucirumab

Anticuerpo monoclonal anti-VEGFR-2 completamente humano, ha sido aprobado como monoterapia para el tratamiento de pacientes con carcinoma hepatocelular y niveles de α -fetoproteína ≥ 400 ng/ml que han sido tratados con sorafenib. Ramucirumab prolongó significativamente la supervivencia general y la supervivencia libre de progresión en relación con el placebo en esta población en el ensayo REACH 2 de fase 3, aleatorizado y doble ciego. Estos beneficios se observaron en subgrupos clave preespecificados según las características demográficas y de la enfermedad. Ramucirumab tuvo un perfil de tolerabilidad aceptable y un perfil de seguridad manejable en estos pacientes, siendo la mayoría de las reacciones adversas relacionadas con el tratamiento de gravedad leve o moderada. El perfil de seguridad de ramucirumab fue consistente con el esperado para agentes dirigidos al eje VEGF / VEGFR. Actualmente, ramucirumab es la única terapia específicamente probada en pacientes con niveles de α -fetoproteína ≥ 400 ng / mL, que se asocia con una enfermedad agresiva y mal pronóstico. Por lo tanto, ramucirumab es una opción de tratamiento importante para pacientes con carcinoma hepatocelular y niveles de α -fetoproteína ≥ 400 ng/ml que han sido tratados con sorafenib (25).

2.6. Nivolumab

Anticuerpo monoclonal anti-PD-1 de inmunoglobulina G4 completamente humano que está aprobado para múltiples neoplasias malignas avanzadas, que incluyen melanoma, cáncer de pulmón de células no pequeñas, cáncer de células renales, linfoma de Hodgkin, cáncer



escamoso de cabeza y cuello y cáncer urotelial. Nivolumab fue aprobado por la FDA para el cáncer de hígado como tratamiento de segunda línea después del fracaso del sorafenib según los datos del ensayo de fase 1/2 de múltiples cohortes CheckMate-040. La inmunoterapia en el carcinoma hepatocelular es segura y es una nueva opción de tratamiento para pacientes con enfermedad avanzada además de sorafenib y regorafenib en los EE.UU. terapia combinada (26).

Además de las estrategias descritas anteriormente que se recomiendan como terapias de primera línea debido a su aumento significativo en la supervivencia global media, también existen fármacos potenciales en ensayos clínicos o en desarrollo preclínico. Además, se están estudiando una serie de posibles terapias preclínicas quirúrgicas o adyuvantes, como el virus oncolítico, las células madre mesenquimales, el reloj biológico, la composición del microbioma intestinal y la vacuna peptídica, todas las cuales han mostrado diferentes grados de inhibición del carcinoma hepatocelular (27).

3. Cuidados paliativos

Los cuidados paliativos tienen como objetivo mejorar la calidad de vida de los pacientes con enfermedades graves mediante el manejo integral de las necesidades físicas, psicológicas y espirituales y abordar las preocupaciones de los pacientes y sus familias. La atención es brindada por un equipo multidisciplinario que idealmente también es interdisciplinario. Los cuidados paliativos se pueden administrar en varios entornos de atención, incluidos hospitales de agudos, clínicas ambulatorias, en la comunidad o en un centro de cuidados paliativos. Si bien los cuidados paliativos se pueden administrar al mismo tiempo que el tratamiento activo, también se pueden elegir como la única opción de tratamiento en ausencia de una terapia modificadora de la enfermedad. Esto puede seleccionarse para pacientes cuya enfermedad no se puede corregir con modalidades de tratamiento activo o que se encuentran demasiado mal para recibir dicha terapia. Se ha demostrado que los cuidados paliativos mejoran la calidad de vida, reducen la depresión, reducen los costos de atención médica y prolongan la supervivencia (28).

CONCLUSIÓN

El manejo del carcinoma hepatocelular ha avanzado sustancialmente durante la última década. Todos los pacientes con carcinoma hepatocelular deben ser revisados en un centro donde exista un equipo multidisciplinario para el cáncer de hígado, porque la selección del tratamiento óptimo a menudo requiere una discusión multidisciplinaria. Los pacientes con carcinoma hepatocelular en estadio temprano deben recibir tratamiento curativo con resección, trasplante de hígado o tratamientos ablativos según el escenario clínico. El tratamiento de la enfermedad en estadio intermedio puede ser controvertido, pero los pacientes con tumor resecable y sin hipertensión portal podrían considerarse para tratamiento quirúrgico curativo. Los pacientes con enfermedad avanzada deben recibir tratamiento sistémico.

REFERENCIAS BIBLIOGRÁFICAS

1. Karadag Soylu N. Update on Hepatocellular Carcinoma: a Brief Review from Pathologist Standpoint. *J Gastrointest Cancer*. 2020;51(4):1176-1186. doi: 10.1007/s12029-020-00499-5. PMID: 32844348.



2. Altekruse SF, McGlynn KA, Reichman ME. Hepatocellular carcinoma incidence, mortality, and survival trends in the United States from 1975 to 2005. *J Clin Oncol* 2009;27:1485-91. doi:10.1200/JCO.2008.20.7753 pmid:19224838.
3. Yang JD, Hainaut P, Gores GJ, Amadou A, Plymoth A, Roberts LR. A global view of hepatocellular carcinoma: trends, risk, prevention and management. *Nat Rev Gastroenterol Hepatol* 2019;16:589-604. doi:10.1038/s41575-019-0186-y pmid:31439937.
4. Yang JD, Heimbach JK. New advances in the diagnosis and management of hepatocellular carcinoma. *BMJ*. 2020;371:m3544. doi: 10.1136/bmj.m3544. PMID: 33106289.
5. European Association for the Study of the Liver. EASL Clinical Practice Guidelines: management of hepatocellular carcinoma [correction in: *J Hepatol* 2019;70:817]. *J Hepatol* 2018;69:182-236. pmid:29628281.
6. Lurje I, Czigany Z, Bednarsch J, Roderburg C, Isfort P, Neumann UP, Lurje G. Treatment Strategies for Hepatocellular Carcinoma - a Multidisciplinary Approach. *Int J Mol Sci*. 2019;20(6):1465. doi: 10.3390/ijms20061465. PMID: 30909504; PMCID: PMC6470895.
7. Shiina S, Sato K, Tateishi R, et al. Percutaneous ablation for hepatocellular carcinoma: comparison of various ablation techniques and surgery. *Can J Gastroenterol Hepatol* 2018;2018:4756147. doi:10.1155/2018/4756147 pmid:29974040.
8. O'Leary C, Mahler M, Soulen MC. Liver-directed therapy for hepatocellular carcinoma. *Chin Clin Oncol*. 2021;10(1):8. doi: 10.21037/cco-20-51. Epub 2020 May 30. PMID: 32527111.
9. Kang TW, Lim HK, Cha DI. Percutaneous ablation for perivascular hepatocellular carcinoma: refining the current status based on emerging evidence and future perspectives. *World J Gastroenterol* 2018;24:5331-7. doi:10.3748/wjg.v24.i47.5331 pmid:30598578
10. Kim R, Kang TW, Cha DI, et al. Percutaneous cryoablation for perivascular hepatocellular carcinoma: Therapeutic efficacy and vascular complications. *Eur Radiol* 2019;29:654-62. doi:10.1007/s00330-018-5617-6 pmid:30043160.
11. Vietti Violi N, Duran R, Guiu B, et al. Efficacy of microwave ablation versus radiofrequency ablation for the treatment of hepatocellular carcinoma in patients with chronic liver disease: a randomised controlled phase 2 trial. *Lancet Gastroenterol Hepatol* 2018;3:317-25. doi:10.1016/S2468-1253(18)30029-3 pmid:29503247.
12. Llovet JM, Real MI, Montaña X, et al., Barcelona Liver Cancer Group. Arterial embolisation or chemoembolisation versus symptomatic treatment in patients with unresectable hepatocellular carcinoma: a randomised controlled trial. *Lancet* 2002;359:1734-9. doi:10.1016/S0140-6736(02)08649-X pmid:12049862.
13. Clavien PA, Lesurtel M, Bossuyt PM, Gores GJ, Langer B, Perrier A, OLT for HCC Consensus Group. Recommendations for liver transplantation for hepatocellular carcinoma: an international consensus conference report. *Lancet Oncol* 2012;13:e11-22. doi:10.1016/S1470-2045(11)70175-9 pmid:22047762.
14. Lencioni R, de Baere T, Soulen MC, Rilling WS, Geschwind JF. Lipiodol transarterial chemoembolization for hepatocellular carcinoma: A systematic review of efficacy and safety data. *Hepatology*. 2016;64(1):106-16. doi: 10.1002/hep.28453. Epub 2016 Mar 7. PMID: 26765068.
15. Deipolyi AR, Oklu R, Al-Ansari S, Zhu AX, Goyal L, Ganguli S. Safety and efficacy of 70-150 μ m and 100-300 μ m drug-eluting bead transarterial chemoembolization for



- hepatocellular carcinoma. *J Vasc Interv Radiol.* 2015;26(4):516-22. doi: 10.1016/j.jvir.2014.12.020. Epub 2015 Feb 18. PMID: 25704226.
16. Cheng AL, Amarapurkar D, Chao Y, et al. Re-evaluating transarterial chemoembolization for the treatment of hepatocellular carcinoma: Consensus recommendations and review by an International Expert Panel. *Liver Int* 2014;34:174-83. doi:10.1111/liv.12314 pmid:24251922.
 17. Kudo M, Matsui O, Izumi N, et al., Liver Cancer Study Group of Japan. Transarterial chemoembolization failure/refractoriness: JSH-LCSGJ criteria 2014 update. *Oncology*2014;87(Suppl 1):22-31. doi:10.1159/000368142 pmid:25427730.
 18. Sacco R, Conte C, Tumino E, Parisi G, Marceglia S, Metrangolo S, Eggenhoffner R, Bresci G, Cabibbo G, Giacomelli L. Transarterial radioembolization for hepatocellular carcinoma: a review. *J Hepatocell Carcinoma.* 2016;3:25-9. doi: 10.2147/JHC.S50359. PMID: 27574589; PMCID: PMC4994804.
 19. Llovet JM, Ricci S, Mazzaferro V, Hilgard P, Gane E, Blanc JF, de Oliveira AC, Santoro A, Raoul JL, Forner A, Schwartz M, Porta C, Zeuzem S, Bolondi L, Greten TF, Galle PR, Seitz JF, Borbath I, Häussinger D, Giannaris T, Shan M, Moscovici M, Voliotis D, Bruix J; SHARP Investigators Study Group. Sorafenib in advanced hepatocellular carcinoma. *N Engl J Med.* 2008;359(4):378-90. doi: 10.1056/NEJMoa0708857. PMID: 18650514.
 20. Cheng AL, Kang YK, Chen Z, Tsao CJ, Qin S, Kim JS, Luo R, Feng J, Ye S, Yang TS, Xu J, Sun Y, Liang H, Liu J, Wang J, Tak WY, Pan H, Burock K, Zou J, Voliotis D, Guan Z. Efficacy and safety of sorafenib in patients in the Asia-Pacific region with advanced hepatocellular carcinoma: a phase III randomised, double-blind, placebo-controlled trial. *Lancet Oncol.* 2009;10(1):25-34. doi: 10.1016/S1470-2045(08)70285-7. Epub 2008 Dec 16. PMID: 19095497.
 21. Lencioni R, Kudo M, Ye SL, Bronowicki JP, Chen XP, Dagher L, Furuse J, Geschwind JF, de Guevara LL, Papandreou C, Takayama T, Yoon SK, Nakajima K, Lehr R, Heldner S, Sanyal AJ. GIDEON (Global Investigation of therapeutic DEcisions in hepatocellular carcinoma and Of its treatment with sorafeNIB): second interim analysis. *Int J Clin Pract.* 2014;68(5):609-17. doi: 10.1111/ijcp.12352. Epub 2013 Nov 28. PMID: 24283303; PMCID: PMC4265239.
 22. Zhao Y, Zhang YN, Wang KT, Chen L. Lenvatinib for hepatocellular carcinoma: From preclinical mechanisms to anti-cancer therapy. *Biochim Biophys Acta Rev Cancer.* 2020;1874(1):188391. doi: 10.1016/j.bbcan.2020.188391. Epub 2020 Jul 10. PMID: 32659252.
 23. Granito A, Forgione A, Marinelli S, Renzulli M, Ielasi L, Sansone V, Benevento F, Piscaglia F, Tovoli F. Experience with regorafenib in the treatment of hepatocellular carcinoma. *Therap Adv Gastroenterol.* 2021;14:17562848211016959. doi: 10.1177/17562848211016959. PMID: 34104211; PMCID: PMC8165525.
 24. Trojan J. Cabozantinib for the Treatment of Advanced Hepatocellular Carcinoma: Current Data and Future Perspectives. *Drugs.* 2020;80(12):1203-1210. doi: 10.1007/s40265-020-01361-5. PMID: 32671719; PMCID: PMC7395054.
 25. Syed YY. Ramucirumab: A Review in Hepatocellular Carcinoma. *Drugs.* 2020;80(3):315-322. doi: 10.1007/s40265-020-01263-6. PMID: 32034692.
 26. Finkelmeier F, Waidmann O, Trojan J. Nivolumab for the treatment of hepatocellular carcinoma. *Expert Rev Anticancer Ther.* 2018;18(12):1169-1175. doi: 10.1080/14737140.2018.1535315. Epub 2018 Oct 22. PMID: 30304963.



27. Chen Z, Xie H, Hu M, Huang T, Hu Y, Sang N, Zhao Y. Recent progress in treatment of hepatocellular carcinoma. *Am J Cancer Res.* 2020;10(9):2993-3036. PMID: 33042631; PMCID: PMC7539784.
28. May P, Normand C, Cassel JB, Del Fabbro E, Fine RL, Menz R, Morrison CA, Penrod JD, Robinson C, Morrison RS. Economics of Palliative Care for Hospitalized Adults With Serious Illness: A Meta-analysis. *JAMA Intern Med.* 2018;178(6):820-829. doi: 10.1001/jamainternmed.2018.0750. PMID: 29710177; PMCID: PMC6145747.