

# Leptospirosis genital incidental en machos *Bubalus bubalis* del estado Portuguesa, Venezuela

## Incidental Genital Leptospirosis in *Bubalus bubalis* males from Portuguesa State, Venezuela

Rosaura Pérez-Gil\*<sup>1</sup> y Sergio Rivera-Pirela<sup>2</sup>

<sup>1</sup>Centro Diagnóstico Veterinario Rosaura Pérez-Gil. Araure, Portuguesa, Venezuela.

<sup>2</sup>Universidad del Zulia, Facultad de Ciencias Veterinarias. Maracaibo, Zulia, Venezuela.

Autor para correspondencia: [rperezgil@gmail.com](mailto:rperezgil@gmail.com)

### RESUMEN

La leptospirosis constituye una importante causa de infertilidad en bóvidos. En *Bubalus bubalis*, *Leptospira* spp. infecta el tejido renal, así como los órganos sexuales, por lo que puede excretarse, tanto en orina como en semen. Solo un número limitado de estudios en todo el mundo han investigado la seroprevalencia de la enfermedad en machos bovinos y los riesgos reproductivos relacionados con la eliminación del patógeno en el semen. Se reportan aquí los resultados de la evaluación serológica, microbiológica, seminal e histopatológica de machos bufalinos adultos del municipio Esteller, estado Portuguesa, Venezuela, infectados naturalmente con *Leptospira* spp. Se evaluaron 17 búfalos mestizos Murrah de 40 meses de edad, previo al beneficio, con 500 kilos de peso promedio, no vacunados, a los cuales se les tomaron muestra de suero sanguíneo, orina, semen y se midió circunferencia escrotal junto a otros parámetros reproductivos. Exclusivamente 15 animales mostraron títulos entre 50 y 200 en la MAT, exclusivamente para *L. hebdomadis*. Los 2 animales negativos a MAT resultaron positivos en cultivo bacteriológico de orina o semen a *Leptospira* spp. De 6 animales beneficiados, MAT y bacteriológicamente positivos a leptospira en semen y orina, se extrajeron riñones, testículos y epidídimos para examen histopatológico. De epidídimos y riñones se aislaron *Leptospira* spp., no así de testículos. Sin embargo, el diagnóstico histopatológico en testículo y epidídimo indicó degeneración de células seminíferas compatible con infección bacteriana. El riñón presentó nefritis intersticial crónica. Hubo disminución en el promedio de la circunferencia escrotal, baja intención de monta, baja concentración espermática, ausencia de ondas, pocos espermatozoides móviles, baja motilidad espermática y más de 30 % de mortalidad espermática de las muestras de semen evaluadas, indicando baja calidad del eyaculado. Las anomalías seminales mayores y menores superaron las escalas recomendadas para la especie. Se reportan aquí resultados exclusivos de búfalos machos infectados individualmente con *L. hebdomadis*, excretada por orina y semen, responsable de afectar el tracto reproductivo de manera incidental, ocasionando daños espermáticos, del epidídimo y daño renal, en una explotación mixta arrocerca, con presencia de roedores, potenciales transmisores de la leptospirosis.

**Palabras clave:** *Leptospira hebdomadis*; MAT; anomalías espermáticas; histopatología; bacteriología; *Bubalus bubalis*

### ABSTRACT

Leptospirosis is an important cause of infertility in cattle. In *Bubalus bubalis*, *Leptospira* spp. it infects renal tissue, as well as the sexual organs, so it can be excreted in both urine and semen. Only a limited number of studies worldwide have investigated the seroprevalence of the disease in bovine males and the reproductive risks related to shedding of the pathogen in semen. Here we report the results of the serological, microbiological, seminal and histopathological evaluation of adult male buffaloes from the Esteller Municipality, Portuguesa State, Venezuela, naturally infected with *Leptospira* spp., 17 Murrah crossbred buffaloes of 40 months of age were evaluated, prior to slaughter, with an average weight of 500 kilograms, not vaccinated, from which blood serum, urine, and semen samples were taken and scrotal circumference was measured along with other reproductive parameters. Only 15 animals showed titers between 50 and 200 in the MAT, exclusively for *L. hebdomadis*. The 2 MAT-negative animals were positive for *Leptospira* spp. in urine or semen bacteriological culture. Kidneys, testicles and epididymis were extracted from 6 benefited animals, MAT and bacteriologically positive for leptospira in semen and urine, for histopathological examination. *Leptospira* spp. were isolated from epididymis and kidneys, but not from testicles. However, histopathological diagnosis in the testis and epididymis indicated seminiferous cell degeneration compatible with bacterial infection. The kidney presented chronic interstitial nephritis. There was a decrease in the average scrotal circumference, low intention to mount, low sperm concentration, absence of waves, few motile sperm, low sperm motility and more than 30 % sperm mortality of the semen samples evaluated, indicating low quality of the ejaculate. The major and minor seminal anomalies exceeded the scales recommended for the species. Here it was reported exclusive results of male buffaloes individually infected with *L. hebdomadis*, excreted in urine and semen, responsible for incidentally affecting the reproductive tract, causing sperm, epididymis and kidney damage, in a mixed rice farm, with the presence of rodents, potential transmitters of leptospirosis.

**Key words:** *Leptospira hebdomadis*; MAT; sperm abnormalities; histopathology; bacteriology; *Bubalus bubalis*

## INTRODUCCIÓN

Debido a la característica de los búfalos de agua de adaptarse a climas tropicales y subtropicales húmedos, las posibilidades de infección con serovares patógenos de *Leptospira* spp. son altas. El búfalo (*Bubalus bubalis*) de agua puede ser hasta tres veces más susceptible a la infección que el bovino (*Bos taurus* o *Bos indicus*) tradicional, además, pueden compartir infección con distintos serovares cuando conviven estrechamente con otras especies susceptibles [25]. Las principales vías de transmisión son la oral, abrasiones en piel, piel intacta reblandecida y venérea. En *B. bubalis*, *Leptospira* spp. infecta el tejido renal así como los órganos sexuales por lo cual, puede excretarse tanto en orina como en semen, además de la excreción en leche y líquidos placentarios en hembras adultas [18, 23].

Se conoce parcialmente la patogenia de la leptospirosis en *B. bubalis*, sin embargo, es probable que se produzcan problemas reproductivos similares a los vacunos, como abortos, infertilidad y disminución de la producción láctea [6, 10]. La susceptibilidad a la infección también es dependiente de la edad, encontrándose más animales positivos a la prueba serológica estándar de aglutinación microscópica (MAT) en animales adultos [4, 25]. *L. interrogans* produce lesiones renales, tales como nefritis intersticial, necrosis tubular aguda, pielonefritis, glomerulonefritis, fibrosis renal e hidronefrosis [11].

Se ha detectado que el búfalo de agua puede ser un portador y diseminador, debido a que, algunos serovares de *L. interrogans*, no producen enfermedad o producen signos clínicos inaparentes [13].

En Veracruz, México [21], se encontró una seroprevalencia de 34,7% de leptospirosis, siendo el serovar *L. muenchen* el más significativo. En la región noroccidental de Brasil, se reportó una seroprevalencia de 70,6%, existiendo los serovares más prevalentes *L. pomona*, *L. butembo* e *L. icterohaemorrhagiae* [3]. En Argentina se detectó una seroprevalencia de 22,2% y los principales serovares fueron *L. pomona*, *L. canicola* y *L. grippityphosa* [13]. En Venezuela hasta el año 2014, los trabajos de investigación epidemiológica implicando todos los Estados del país y la caracterización de la enfermedad fueron escasos. Según el censo del Ministerio del Poder Popular de Agricultura y Tierra (MPPAT) del año 2008, existían en Venezuela 127.303 predios registrados en 328 Municipios, con 12.678.340 bovinos [9]. Utilizando MAT y tomando como positivos los títulos a partir de 200 en bovinos no vacunados y 400 en vacunados, se recopilaron datos de 1.039 predios, con una cantidad de muestras procesadas de 17.232 bovinos durante el período 2005-2014. La prevalencia nacional de leptospirosis fue del 80,51% y la incidencia del 36,95%. Se identificaron los serovares *L. hardjo* (34%), *L. hebdomadis* (26%), *L. icterohaemorrhagiae* (7%), *L. grippityphosa* (5%), *L. canicola* (11%), *L. pomona* (9%) y *L. ballum* (8%) [9].

La leptospirosis constituye una importante causa de infertilidad en bovinos, *L. interrogans*, *L. borgpetersenii* y *L. kirschneri*, con sus respectivos serovares son las más representativas en Medicina Veterinaria. Los búfalos infectados pueden eliminar leptospirosis en semen y orina durante meses, transmitiendo la enfermedad por monta directa o indirecta a través de la orina de animales excretores contaminando el ambiente. En algunos casos estas espiroquetas pueden sobrevivir a la criopreservación pudiendo ser transmitidas por inseminación artificial [18].

Varios parámetros reproductivos pudieran estar siendo afectados en el Búfalo a causa de la infección con leptospirosis. La circunferencia escrotal (CE) ideal para los sementales entre 30 y 36 meses de edad de la raza Murrah está reportada alrededor de  $30 \pm 3,6$  centímetros

(cm) (24,4 a 31,9 cm), habiendo un crecimiento lineal y correlacionado entre la CE, el peso vivo y la edad del animal. La pubertad no debe ser confundida con la madurez sexual. La pubertad es el inicio de la capacidad de procreación, mientras que la madurez sexual se define como el tiempo cuando el animal alcanza su potencial máximo de procreación [30]. Varios autores, estudiando bufalinos lecheros de la raza Mediterránea, reportaron que la pubertad se alcanza entre los diez y catorce meses de edad, con una CE de  $21,7 \pm 1,9$  cm y la madurez sexual se alcanza a los veinticuatro meses de edad, observándose una CE promedio de  $31,1 \pm 2,9$  cm [16, 30]. Otros índices tales como, intención de monta, concentración espermática, cantidad y calidad de los espermatozoides, motilidad espermática y mortalidad espermática de las muestras de semen reportados en machos *B. bubalis*, fueron tomados como valores de referencia para evaluar el tracto reproductivo y el semen de los animales estudiados [27, 28, 29, 30].

Se reportan aquí los resultados de la evaluación serológica, microbiológica, seminal e histopatológica de machos bufalinos (*Bubalus bubalis*), adultos del municipio Esteller, estado Portuguesa, Venezuela, infectados naturalmente con leptospirosis.

## MATERIALES Y MÉTODOS

Se realizó una investigación descriptiva para *Leptospira* spp. en una unidad de producción ubicada en el municipio Esteller, estado Portuguesa, Venezuela, en noviembre del 2017. El municipio Esteller se encuentra ubicado al noreste de Portuguesa. Piritu es la capital, con las siguientes coordenadas geográficas: Latitud Norte  $9^{\circ}22'18''$  y Longitud Oeste  $69^{\circ}12'30''$ . Presenta un clima de bosque seco tropical a una altitud de 116 metros (m) sobre el nivel del mar, con una temperatura promedio de  $27^{\circ}\text{C}$  y una precipitación media anual de 1.531 milímetros (mm), con períodos de sequía entre diciembre y abril. El caño Guamal es el principal curso de agua del Municipio; existen otros ríos y quebradas intermitentes. Sus suelos, de gran fertilidad, durante los períodos invernales y secos están constituidos por una capa inicial orgánica húmifera, seguida por una limo-arcillosa, sedimentaria, propias de un pasado geológico, inundado por grandes extensiones de agua, uniforme en los Llanos Centro-Occidentales Venezolanos. Dicha explotación fue precedida por una granja arrocera y coexiste con dicha actividad, reportándose un continuo control manual de roedores.

Se escogieron al azar 17 búfalos mestizos Murrah de un lote de 34 animales con destino al beneficio, entre 35 y 45 meses de edad, 500 kilogramos (kg) en promedio de peso vivo, no vacunados contra *Leptospira*, a los cuales se les tomó muestra de sangre completa de la vena coccígea con tubo seco y aguja vacutainer (SENNA Científica), por centrifugación (Centrífuga Holis Clay Adams, Dynac IEC, EUA) se extrajo el suero sanguíneo, orina de la micción natural individual, semen con electro eyaculador (Standard Precision, ARBiotech, SKU 150/STP) y se midió la CE en pie con cinta testicular (Escrotímetro, OVNY, INALMET) de escala en cm (FIG.1)(TABLA I).

Todos los sueros fueron evaluados con la prueba MAT, la cual es considerada la técnica de referencia para el diagnóstico serológico de la leptospirosis. La prueba consiste en mezclar el suero a estudiar con un panel de cepas de 6 serovares de leptospirosis (*L. icterohaemorrhagiae*, *L. canicola*, *L. pomona*, *L. grippityphosa*, *L. hebdomadis* y *L. hardjo*) individualmente. El criterio de valoración se define como la dilución de suero que muestra un 50% de aglutinación, dejando un 50% de células libres en comparación con un cultivo control diluido a la mitad en solución salina tamponada con fosfato. El resultado de la prueba puede informarse como la dilución final del suero (p. ej., 1/100 o 1/400)

o como un título que es el recíproco de la dilución final del suero (p. ej., 100 o 400). Un título de 1/100 se toma como un título positivo, pero dada la alta especificidad del MAT, los títulos más bajos pueden tomarse como evidencia de una exposición previa a *Leptospira* [16].

**TABLA I**  
**Edad (meses) y peso (kg) antes del sacrificio de 17 machos**  
***Bubalus bubalis* evaluados para leptospirosis en este estudio**

N.º	Animal	Fecha de nacimiento	Edad (meses) 01/11/2017	Peso al sacrificio (kg) 01/11/2017
1	14119	18/06/2014	41,07	574
2	14123	02/09/2014	38,53	380
3	14129	01/11/2014	36,53	516
4	14132	05/11/2014	36,40	476
5	SA 4	09/03/2014	44,43	489
6	14108	10/04/2014	43,37	490
7	14101	01/02/2014	45,63	528
8	14116	30/04/2014	42,70	520
9	14555	02/02/2014	45,60	532
10	15150	01/01/2015	34,50	283
11	14128	27/09/2014	37,70	452
12	14134	10/12/2014	35,23	489
13	14125	17/10/2014	37,03	516
14	14130	02/11/2014	36,50	516
15	14111	14/04/2014	43,23	491
16	14117	06/05/2014	42,50	558
17	14131	04/11/2014	36,43	480

N.º: Número de animales. Kg: Kilogramos de peso vivo al sacrificio

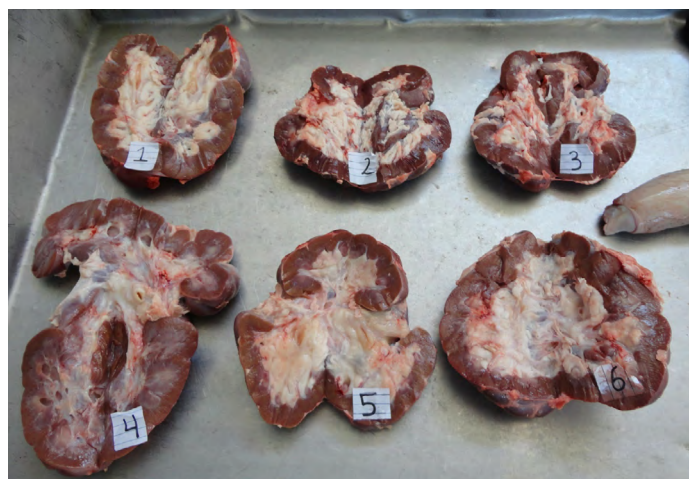Los fluidos y tejidos se transportaron estérilmente. La orina colectada en forma individual de cada animal, en envases de orina plásticos esteriles y el esperma en frascos de vidrio esterilizados, en frío (2-5°C), utilizando cavas plásticas con geles congelados (Gel pack Friopack, USA), hasta el laboratorio de referencia. La cantidad de 300 microlitros (µL) para los fluidos (orina y semen) obtenidos *antemortem* y 2 gramos (g) de tejido integro (obtenidos *postmortem*), se inocularon en 5 mililitros (mL) de medio líquido Ellinghausen and McCullough, modified by Johnson and Harris (EMJH)(EMJH, HiMedia Laboratorios), enriquecido con 10 % albúmina sérica bovina (Albumin bovine fraction V, SIGMA), con 1 % de 5 fluoruracilo (SIGMA) como inhibidor de contaminación y se incubaron en estufa (Felisa, Incubadora FE-131ADU, Fabricantes Feligneo, S. A. de C.V., México), a 28°C durante 15 días. La lectura se realizó en microscopio a campo oscuro (Carl Zeiss, Axioscope 5, Scientch Inc., Japón con objetivo de 40X. Las leptospiras se identificaron al microscopio por su movimiento en tirabuzón a la observación directa. En campo oscuro se observó morfología de espiroquetas y refringencia característicos de leptospiras [15].

Se realizaron pruebas físicas al semen fresco, observando en microscopio (Olympus CX43 microscopio biológico, China) con objetivo de 40X; una gota para evaluar motilidad espermática masal y motilidad espermática individual ; se hizo frotis de semen fresco en lámina portaobjeto mezclando 15 µL de semen más 15 µL de colorante eosina (1%) y nigrosina (8%), dejando actuar por 30 segundos (seg) y se realizó extendido, con posterior observación en microscopio Olympus, objetivo de inmersión a 100X, para estudiar porcentaje de vivos y morfología espermática [27, 28, 29, 30].


De un total de 6 animales positivos a MAT, cultivo bacteriológico de semen y orina, *postmortem*, se extrajeron riñones, testículos y epidídimo para el examen histopatológico y el cultivo bacteriológico de tejido. Para el examen histopatológico se tomaron muestras representativas de cada uno de los seis casos referidos. Luego de fijados testículos, epidídimos y riñones en formol al 10%, se enviaron a la Unidad de diagnóstico anatomopatológico "Dr. Gustavo A. Bracho V", Laboratorio Biovet, Barquisimeto, Lara, Venezuela para su evaluación. (FIGS. 2 y 3).



**FIGURA 1.** Medición de Circunferencia Escrotal (CE) en pie en machos bufalinos



**FIGURA 2.** Riñones de los 6 animales machos bufalinos, positivos en serología y cultivo a leptospira, mostraron nefritis intersticial crónica, focal con cambios sugestivos de mineralización en túbulo colectores, producto de infección bacteriana



**FIGURA 3. Tejidos fijados en formol para histopatología: Riñón, Testículos y Epidídimos. Testículos con medidas morfométricas homogenas (10–12 cm de largo × 5,5–6,5 de ancho)**


## RESULTADOS Y DISCUSIÓN

De los 17 animales evaluados por MAT, 15 mostraron títulos entre 50 y 200 exclusivamente para *L. hebdomadis*. Sin embargo, aquellos negativos por MAT, resultaron positivos en cultivo bacteriológico. Los títulos observados corresponden a animales en fase aguda de la enfermedad [1].

*L. hebdomadis* representa el 26 % de la prevalencia nacional en Venezuela [9]. Excepcionalmente se presenta una infección por un solo serovar en bovinos, siendo lo más frecuente observar combinaciones desde 2 a 5 serovares en un mismo animal [9]. En un estudio realizado en bovinos del municipio Alberto Adriani, estado Mérida, Venezuela, de un total de 384 bovinos evaluados en MAT frente a leptospiras, sesenta y dos sueros (26,83 %) reaccionaron exclusivamente al serovar *hardjo* y solo 9 (3,89 %), al serovar *hebdomadis*, el resto de los sueros reaccionó a más de un serovar (2 a 6 serovares diferentes en un mismo animal) [20].

De los animales 17 animales evaluados, 14 resultaron positivos por cultivo de muestras individuales de orina en medio selectivo para *Leptospira* spp. Los tres animales cuyo cultivo bacteriológico de orina resultó negativo, mostraron títulos positivos en MAT, corroborando quizás el carácter agudo de la infección. Es importante señalar que la eliminación de leptospiras en orinas es intermitente, pudiendo desarrollar infecciones subclínicas y ser excretadas durante meses [1]. Para un mismo búfalo se pudieran visualizar leptospiras en una colección de orina pero no en la siguiente, lo cual podría ser explicado también por el hecho de que, en la orina podrían estar presentes posibles contaminantes que inhiban el crecimiento de la espiroqueta [17]. El resultado del cultivo de *Leptospira* spp., depende igualmente del tipo y uniformidad del medio de cultivo, así como de la experiencia del técnico [26].

A 10 de los 17 animales en el estudio, les fueron evaluados sus contenidos espermáticos, por bacteriología, de los cuales 7 resultaron positivos a *Leptospira* spp. (FIG.4). De éstos, 6 resultaron positivos por MAT, con títulos variables desde 50 hasta 200 (TABLA II). Estos resultados indican que la mayoría de los animales positivos por MAT, indistintamente de los títulos serológicos observados, pueden excretar leptospiras en orina o semen, confirmando así el



**FIGURA 4. Cultivo positivo a *Leptospira* spp.**

carácter transmisor de la enfermedad por la vía venérea de forma directa (monta natural) o indirecta contaminando el ambiente por la orina. Dado que estos microorganismos causan hipofertilidad y aborto, pudiendo sobrevivir en el semen congelado, se debe prestar especial atención a los toros seleccionados como donantes para la inseminación artificial. Las vesículas seminales del toro se consideran un sitio importante para la localización de *Leptospira interrogans* serovar *hardjo* [18].

A los 6 animales positivos por MAT y cuyo semen resultó bacteriológicamente positivo a leptospirosis, se les practicó cultivo bacteriológico de tejidos *postmortem*, en medio líquido selectivo para leptospira EMJH. Se sometieron a cultivo muestras de testículo, epidídimo y riñón de cada animal por separado. Todas las muestras de testículo resultaron negativas. En 4 muestras de epidídimo y de riñón se observó crecimiento de *Leptospira* spp. Solo un animal resultó totalmente negativo a leptospira por cultivo en todos los tejidos evaluados (TABLA III).

Tal y como se mencionó, la infección en los búfalos suele ser subclínica. Por lo tanto, la ausencia de signos clínicos en los animales infectados no es sorprendente. Los búfalos pueden portar leptospiras en el tracto genital, principalmente en las vesículas seminales, lo que hace que la transmisión venérea sea un medio clave de propagación [8]. El papel del semen en la transmisión de la leptospirosis bovina está bien establecido [12].

En el examen histopatológico, los tejidos evaluados correspondían a testículo, epidídimo y riñón. Se tomaron cantidades representativas de cada una de las muestras de los seis casos referidos (TABLA III). Los testículos poseían medidas morfométricas homogenas (10–12 cm de largo × 5,5–6,5 de ancho) (FIG.3). Al examen microscópico se observó pérdida de las células germinales con varios grados degenerativos de las células seminíferas, sin observar la presencia de espermatozoides. Hacia la luz de los túbulos seminíferos, los mismos se aprecian gruesos con células degeneradas. Se observan vasos arteriales con hiperplasia mural hasta paredes hialinizadas. Los vasos venosos se observan con paredes gruesas. Presencia de edema intertubular, con escasa reacción inflamatoria a mononucleares. En epidídimos, hacia la luz de los túbulos seminíferos se aprecia una masa de células maduras espermáticas degeneradas, sin morfología adecuada, formando remolinos, o en capas de células muertas. Las paredes presentan células con degeneración vacuolar. Edema intertubular e intersticial.

**TABLA II**  
**RESULTADOS SEROLÓGICOS DE MAT Y CULTIVO BACTERIOLÓGICO EN MUESTRAS**  
**DE ORINA Y SEMEN DE 17 MACHOS *Bubalus bubalis***

N.º	Animal	Resultados aglutinación microscópica MAT serovar						Cultivo Bacteriológico	
		<i>L. icterohaemorrhagiae</i>	<i>L. canicola</i>	<i>L. pomona</i>	<i>L. grippityphosa</i>	<i>L. hebdomadis</i>	<i>L. hardjo</i>	Orina	Semen
1	14119	N	N	N	N	50	N	+	+
2	14123	N	N	N	N	200	N	+	+
3	14129	N	N	N	N	200	N	+	+
4	14132	N	N	N	N	200	N	+	+
5	Sa 4	N	N	N	N	-	N	+	+
6	14108	N	N	N	N	100	N	+	+
7	14101	N	N	N	N	200	N	N	N
8	14116	N	N	N	N	100	N	+	N
9	14555	N	N	N	N	100	N	N	N
10	15150	N	N	N	N	50	N	N	
11	14128	N	N	N	N	100	N	+	
12	14134	N	N	N	N	200	N	+	
13	14125	N	N	N	N	50	N	+	
14	14130	N	N	N	N	100	N	+	
15	14111	N	N	N	N	100	N	+	
16	14117	N	N	N	N	N	N	+	
17	14131	N	N	N	N	100	N	+	

N: Negativo, +: Positivo, 50: título serológico dilución 1/50, 100: título serológico dilución 1/100; 200: título serológico dilución 1/200

**TABLA III**  
**Cultivo bacteriológico medio líquido EMJH de**  
**tejido de testículo, epidídimo y riñón de 6 machos**  
***Bubalus bubalis* seropositivos a MAT**

Tejido	1	2	3	4	5	6
Testículo	N	N	N	N	N	N
Epidídimo	N	+	+	+	N	+
Riñón	+	+	+	N	N	+

N: Negativo, +: Positivo

El diagnóstico histopatológico en testículo y epidídimo indica degeneración celular de células seminíferas, escasamente inflamatorias. Las lesiones observadas a nivel del testículo y del epidídimo son cambios degenerativos que se pueden observar en casos de infecciones bacterianas causadas por la *Leptospiras* spp. [5].

En riñón, el parénquima renal presenta focos inflamatorios a predominio de linfocitos; en algunos casos se observan plasmocitos en forma moderada localizándose en el tejido intersticial peri glomerular, peritubular y hacia la zona de la médula renal. Se observa además hialinización intersticial de la médula renal, y cambios en la coloración de los túbulos colectores hacia una coloración basofílica que sugiere una mineralización. En conclusión, el riñón presenta nefritis intersticial crónica, focal con cambios sugestivos de mineralización en túbulos colectores, igualmente causada por una infección por leptospiras aisladas en cultivo [5].

Todos los animales evaluados presentan una CE cuestionable; menor o igual a 28 cm (TABLA IV).

La pubertad en los machos bufalinos puede ser considerada como el tiempo en que el animal empieza la producción de espermatozoides. El inicio de la espermatogénesis coincide con el aumento de diámetro, tanto de los tubos seminíferos como de su lumen. En esta fase ocurre también un rápido crecimiento de todo el sistema genital, cuando el animal muestra interés por la hembra y es entonces capaz de fecundar una o más hembras en celo. Se reportan aquí solo 6/11 animales (54,54 %) mostrando intención de monta (TABLA IV). Mediante la determinación del número de espermatozoides vivos y muertos es posible predecir la calidad de un eyaculado. Un eyaculado que presenta más de 30 % de espermatozoides muertos, difícilmente servirá para ser procesado y congelado en pajuelas para inseminación artificial. El 54,54 % de los búfalos evaluados presento más de 30 % de mortalidad espermática, indicando una baja calidad del eyaculado (TABLA IV).

En total de 7/11 búfalos evaluados, el sémen mostró en una escala de motilidad masal de 0 a 2 (Escala 1(+) = Ausencia de ondas, con pocos espermatozoides móviles, escala 2(++) = Raras ondas son observadas, con algunos espermatozoides móviles), lo cual representa en la escala de Vale [30], de muy pobre a medio. En el eyaculado de los sementales bufalinos obtenido mediante uso de la vagina artificial, la motilidad individual debe ser mayor de 70 %. Mas de la mitad de los machos evaluados se ubicaron por debajo de esa cifra de motilidad individual, reflejando una pobre calidad del eyaculado. Se observó además un animal azoospermico con 0 % motilidad individual y otro oligospermico con 10 % de motilidad individual (TABLA IV).

**TABLA IV**  
**Circunferencia escrotal, intención de monta, exámen físico de semen fresco, % vivos en frotis teñido con Eosina-Nigrosina previos al sacrificio en 11 machos *Bubalus bubalis* infectados con *L. hebdomadis***

N.º	Animal	Circunferencia Escrotal (cm)	Intención de monta	Color	Aspecto	Examen físico semen fresco		Eosina / Nigrosina
						Motilidad Masal	Motilidad individual	%Vivos
1	14119	28	Si	Claro	Ligero	+	50 %	82
2	14123	27	No	Claro	Ligero	++	65 %	71
3	14129	28	No	Claro	Semi denso	+++	75 %	92
4	14132	26	Si	Claro	Semi denso	+	65 %	43
5	Sn4	25	Si	Claro	Ligero	+	50 %	60
6	14108	22	Si	Claro	Ligero	-	0 %	Azospemia
7	14101	28	No	Claro	Turbio	+	60 %	70
8	14116	23	Si	Amarillo	Semi denso	++	70 %	68
9	14555	26	No	Claro	Semi denso	+++	80 %	85
10	14125	20	No	Claro	Ligero	-	10 %	55
11	14109	25	Si	Claro	Ligero	++	50 %	45

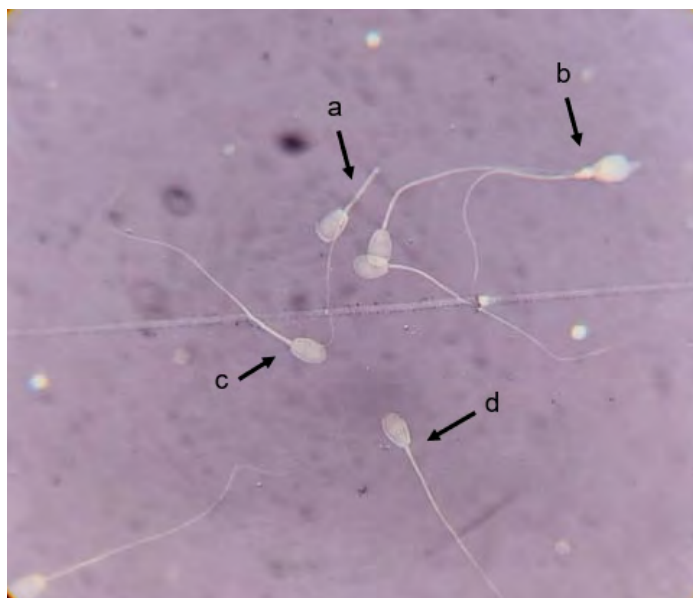El porcentaje de espermatozoides normales en el eyaculado de un bufalino es un punto importante que debe ser observado cuando el objetivo es la congelación de semen. Es importante asociar los otros parámetros ya evaluados en el eyaculado, tales como turbidez, motilidad y vigor, directamente relacionados con el número total de espermatozoides normales y anormales [30]. Las alteraciones encontradas deben seguir la clasificación propuesta por Blom y Gumperz [2] para bovinos, divididas en defectos mayores y menores. Los límites para defectos mayores, individual deben ser 5 %. Los límites totales para defectos mayores y menores aceptables para el semen bufalino con una concentración de 40 millones por dosis, son de 30 % de patología total [27, 28, 29]. En los búfalos evaluados, infectados con *L. hebdomadis*, 8/10 animales presentaron anomalías mayores superiores al 5 %, superando por mucho la escala recomendada (TABLA V). Las anomalías menores se evidenciaron igualmente en 8/10 de los búfalos

evaluados mostrando, además, porcentajes superiores al 20 % (límite total recomendado), en esta especie (FIG 5)(TABLA VI)[27, 28, 29].

Los reproductores bufalinos deben ser sometidos a exámenes clínicos, andrológicos e higiénicos sanitarios, para comprobar que estén libre de trastornos reproductivos hereditarios o morfofuncionales ligados al aparato reproductor, como la hipoplasia testicular, degeneración testicular, disfunción del epidídimo, ausencia o baja libido. Las enfermedades infecciosas, tales como: brucelosis, campylobacteriosis (vibriosis), diarrea viral bovina (DVB), rinotraqueitis infecciosa bovina (IBR), tricomoniasis, leucosis, leptospirosis y tuberculosis pueden estar al origen de los disturbios reproductivos. Los búfalos evaluados aquí, infectados con *L. hebdomadis*, mostraron trastornos significativos que comprometen su calidad espermática, asociados con la infección con esta *Leptospira* spp. incidental para el bovino [22].

**TABLA V**  
**Porcentaje de anomalías espermáticas mayores en machos *Bubalus bubalis* infectados naturalmente con *Leptospira***

Animal	Decapitado	Gota Citoplasmática Proximal	Defecto Daga	Cabeza Piriforme	Micro Cabeza	Aplasia Mitocondrial	Teratoide	Inserción Excentrica	Cabeza Redonda	Total Anomalías Mayores (%)
14119	2	-	2	3	-	-	-	-	-	7
14123	4	1	5	2	-	2	-	-	3	17
14129	-	2	4	1	-	1	-	-	-	8
14132	-	5	13	-	-	-	-	-	-	18
SN4	2	3	-	1	-	1	-	-	5	12
14101	2	-	2	1	-	-	-	-	-	5
14116	2	1	4	-	2	-	2	-	1	12
14556	-	1	-	1	-	-	-	-	-	2
14125	2	-	6	-	-	3	-	3	-	14
14109	12	33	5	5	3	-	-	-	-	58



**FIGURA 5. Morfología espermática (a) cola flexionada, (b) gota citoplasmática proximal, (c) vivo, normal (d) muerto**

**TABLA VI**

**Porcentaje de anomalías espermáticas menores en machos *bubalus bubalis* infectados naturalmente con *Leptospira***

Animal	Gota Citoplasmática Distal	Flexión de Cola	Cola Fracturada	Total Anomalías Menores (%)
14119	-	-	-	0
14123	1	-	2	3
14129	-	-	-	0
14132	5	9	-	14
SN4	4	5	3	12
14101	-	-	3	3
14116	1	2	-	3
14555	-	2	-	2
14125	-	2	-	2
14109	8	8	5	21

El serovar *hardjo* pertenece al serogrupo *Sejroe* y es el más adaptado al ganado bovino a nivel mundial [24]. Un búfalo infectado puede arrojar leptospiras por semen y hacer posible la transmisión por monta natural o por inseminación artificial [1, 7]. El aborto, la muerte fetal, el síndrome de caída de leche y la infertilidad son los principales signos clínicos y causas de pérdidas económicas relacionadas con la leptospirosis bovina como enfermedad reproductiva en las vacas, aunque los machos juegan un papel en la transmisión del patógeno, pero esto es poco conocido [14]. La mayoría de los estudios sobre la leptospirosis bovina en todo el mundo se han centrado en las hembras [19, 31]. Las leptospiras pueden ser eliminadas por el semen y orina [1, 7]. Solo un número limitado de estudios en todo el mundo han investigado la seroprevalencia de la enfermedad en machos bovinos y/o los riesgos reproductivos relacionados con la eliminación del patógeno en el semen.

Los animales reservorio se caracterizan por una alta susceptibilidad a la infección, una patogenicidad relativamente baja para un hospedador animal, una tendencia a infecciones subclínicas o crónicas y una eliminación prolongada del organismo en la orina, así como una respuesta serológica de baja a moderada. Por el contrario, las infecciones accidentales o incidentales muestran una susceptibilidad menor a la infección, una tendencia a los signos clínicos agudos y graves, eliminación de orina corta con una respuesta serológica alta [5, 24]

Las características propias de esta explotación bufalina mixtas, en donde los animales coexisten con siembras arroceras plagadas de roedores, las infecciones accidentales con leptospiras son frecuentes. Estos búfalos infectados por *L. hebdomadis* exclusivamente, muestran bajos títulos de MAT inferiores o iguales a 200, lo cual contradice lo señalado por Suepaul y col. [24], probablemente asociado con una infección aguda grave acompañada de la eliminación de leptospiras en orina y semen. Las bacterias fueron aisladas del tracto reproductivo, especialmente del epidídimo y no de testículos, a pesar de que el diagnóstico histopatológico en testículo y epidídimo indicó degeneración celular de células seminíferas, comprometiendo de manera general la calidad espermática de los búfalos evaluados. En riñón, el parénquima renal presentó focos inflamatorios a predominio de linfocitos. De la mayoría de las muestras de semen se aislaron leptospiras al igual que de las muestras de orina, en casi todos los animales evaluados. Estos resultados corroboran, además, el carácter transmisor en búfalos de la *L. hebdomadis* incidental, tanto por vía seminal como urinaria.

**CONCLUSIONES**

*L. hebdomadis* en *B. bubalis*, aislada de orina y semen fue responsable de infectar riñones y tracto reproductivo del macho de manera incidental, no siendo éste, de los serovares más reportados, causante de leptospirosis genital en Medicina Veterinaria.

Este resultado hubiese sido difícil de obtener en animales tratados preventivamente con vacunas polivalentes de leptospira debido a los bajos títulos MAT observados. Los títulos vacunales estarían enmascarando el serovar responsable de las lesiones y la posible vía de contaminación accidental de estos animales, debida probablemente a la presencia de roedores, de difícil control en las fincas arroceras.

La *L. hebdomadis* provocó daños espermáticos, testicular y del epidídimo, además del conocido daño renal en la mayoría de los búfalos evaluados. Estos animales podrían eliminar leptospiras por semen y por orina durante meses, transmitiendo la enfermedad en forma directa u horizontal.

Estos resultados se suman a los escasos reportes de leptospirosis asociadas a daño espermático y renal en búfalos, causado por infecciones incidentales.

**REFERENCIAS BIBLIOGRÁFICAS**

[1] ADUGNA, S. A review of leptospirosis. **Europ. J. Appl. Sci.** 8: 347-355. 2016.

[2] BLOM, J.P.; GUMPERZ, J.J. Code-switching in Norway. **Sociolinguistics: The Sociolinguistics of Multilingualism.** 4: 42. 2009.

[3] CARVALHO, O.S.; GONZAGA, L.N.R.; ALBUQUERQUE, A.S.; BEZERRA, D.C.; CHAVES, N.P. Occurrence of *Brucella abortus*, *Leptospira interrogans* and bovine herpesvirus type 1 in buffalo (*Bubalus bubalis*) herd under extensive breeding system. **Afr. J. Microbiol. Res.** 9: 598-603. 2015.

- [4] CICERONI, L.; BARTOLONI, A.; PINTO, A.; GUGLIELMETTI, P.; GAMBOA-BARAHONA, H.; ROSELLI, M.; PARADISI, F. Prevalencia de infecciones leptospirósicas en los habitantes de la provincia cordillera, Bolivia. **Transact. the Royal Soc. Trop. Med. Hyg.** 19: 385–386. 1995.
- [5] CONSTABLE, P.D.; HINCHLIF, K.W.; DONE, S.; GRUENBERG, W. Diseases of Urinary system Diseases of Urinary system. **Veterinary Medicine: a textbook of the diseases of cattle, horses, sheep, pigs, and goats.** 11<sup>th</sup>. Ed. Saunders, Philadelphia. Pp 1095–1155. 2016.
- [6] DENIPITIYA, D.T.H.; CHANDRASEKHARAN, N.V.; ABEYEWICKREME, W.; HARTSKEERL, R.A.; HAPUGODA, M.D. Identification of cattle, buffaloes and rodents as reservoir animals of *Leptospira* in the District of Gampaha, Sri Lanka. **BMC Res. Notes.** 10: 1–5. 2017.
- [7] DIVERS, T.J. How is leptospirosis spread?. **Leptospirosis in Ruminants.** The Merck Veterinary Manual. 11<sup>th</sup>. Ed. Merck & CO., Inc., Kenilworth. Pp 646–655. 2016.
- [8] ELLIS, W.A.; CASSELS, J.A.; DOYLE, J. Genital leptospirosis in bulls. **Vet. Rec.** 118: 333. 1986.
- [9] GONZÁLEZ-TAFALLA, F.; RIVERA-PIRELA, S. Caracterización de la leptospirosis bovina en Venezuela. Revisión breve sobre la enfermedad. **Rev. REDVET.** 16(2): 1–22. 2015.
- [10] GUEDES, I.B.; DE SOUZA, G.O.; DE PAULA-CASTRO, J.F.; DE SOUZA – FILHO, A.F.; CAVALINI, M.B.; TANIWAKI, S.A.; MAIA, P.A.L.; PEREIRA, I.C.; HEINEMANN, M.B. Identification of pathogenic *Leptospira* species in the urogenital tract of water buffaloes (*Bubalus bubalis*) from the Amazon River Delta region, Brazil. **Frontiers Vet. Sci.** 7: e269. 2020.
- [11] HAJIKOLAEI, M.R.; NIKVAND, A.A.; GHARDANMASHHADI, A.R.; GHORBANPOOR, M.; MOHAMMADIAN, B.; ABDOLLAHOPOUR, G. Existence of *Leptospira interrogans* in kidney and shedding from urine and relationship with histopathological and serological findings in water buffaloes (*Bubalus bubalis*). **Rev. Méd. Vet.** 167: 269–273. 2016.
- [12] HEINEMANN, M.B.; GARCIA, J.F.; NUNES, C.M.; GREGORI, F.; HIGA, Z.M.; VASCONCELLOS, S.A.; RICHTZENHAIN, L.J. Detection and differentiation of *Leptospira* spp. serovars in bovine semen by polymerase chain reaction and restriction fragment length polymorphism. **Vet. Microbiol.** 73: 261–267. 2000.
- [13] KONRAD, J.L.; CAMPERO, L.M.; CASPE, G.S.; BRIHUEGA, B.; DRAGHI, G.; MOORE, P.D.; CRUDELI, G.A.; VENTURINI, M.C.; CAMPERO, C.M. Detection of antibodies against *Brucella abortus*, *Leptospira* spp., and Apicomplexa protozoa in water buffaloes in the Northeast of Argentina. **Trop. Anim. Health. Prod.** 45: 1751–1756. 2013.
- [14] MARTINS, G.; LILENBAUM, W. Control of bovine leptospirosis: aspects for consideration in a tropical environment. **Res. Vet. Sci.** 112: 156–160. 2017.
- [15] OHASHI O.M.; SANTOS, S.S.D.; MIRANDA, M.S.; CORDEIRO, M.S.; COSTA, N.N.; SILVA, T.V.G. Morfologia do sistema genital, distúrbio reprodutivo e manejo do macho bubalino (*Bubalus bubalis*). **Rev. Bras. Reprod. Anim.** Belo Horizonte. 35(2): 88–94. 2011.
- [16] OFICINA INTERNACIONAL DE EPIZOOTIAS (OIE). Manual Terrestre de la OIE. Cap. 3.1.12. Leptospirosis. Pp 1–13. 2021. En línea: <https://bit.ly/41b2wHI>. 05/11/2022.
- [17] PAUL, P.S. Applications of nucleic acid probes in veterinary infectious diseases. **Vet. Microbiol.** 2: 409–417. 1990.
- [18] PERUMAL, P.; CHAMUAH, J.K.; SRIVASTAVA, N.; VUPRU, K.; SRIVASTAVA, S.K. Infectious causes of infertility in buffalo bull (*Bubalus bubalis*). **Inter. J. Bio-Res. Str. Man.** 4: 84–90. 2013.
- [19] PRAJAPATI, A.; KUSHWAHA, A.; CHAYANIKA, D.; SUBHASHREE, N.; VARSHA, P.; MARCIA, A.; LAHARI, L.; SHIVASHANKAR, P.; PATEL, N. A review on bovine leptospirosis with special reference to seroprevalence in India. **Int. J. Curr. Microbiol. Appl. Sci.** 7: 1813–1820. 2018.
- [20] RAMÍREZ, M.; RIVERA, S. Prevalencia de la Leptospirosis bovina en relación a los factores de riesgo. **Rev. Científ. FCV-LUZ.** IX (5): 418–426. 1999.
- [21] ROMERO-SALAS, D.; ALVARADO-ESQUIVEL, C.; DOMÍNGUEZ-AGUILAR, G.; CRUZ-ROMERO, A.; IBARRA-PRIEGO, N.; BARRIENTOS-SALCEDO, C.; AGUILAR-DOMÍNGUEZ, M.; CANSECO-SEDANO, R.; ESPÍN-ITURBE, L.T.; SÁNCHEZ-ANGUIANO, L.F.; HERNÁNDEZ-TINOCO, J.; PÉREZ DE L, A.A. Seroepidemiology of infection with *Neospora caninum*, leptospira, and bovine herpesvirus type 1 in water buffaloes (*Bubalus bubalis*) in Veracruz, Mexico. **Europ. J. Microbiol. Immunol.** 7(4): 278–283. 2017.
- [22] SANDERSON, M.W.; GNAD, D.P. Biosecurity for reproductive diseases. **Vet. Clin. North Am. Food Anim. Pract.** 18(1): 79–98. 2002.
- [23] SATISH, S.K.; NIRWAN, S.S.; CHAHAR, N. Current status of abortion in buffalo (*Bubalus bubalis*) associated with infectious agents: A short communication. **J. Entomol. Zool. Stud.** 7(1): 1328–1334. 2019.
- [24] SUEPAUL, S.M.; CARRINGTON, C.V.; CAMPBELL, M.; BORDE, G.; ADESIYUN, A.A. Seroepidemiology of leptospires in livestock in Trinidad. **Trop. Anim. Health Prod.** 43: 367–375. 2011.
- [25] SUWANCHAROEN, D.; CHAISAKDANUGULL, Y.; THANAPONGTHARM, W.; YOSHIDA, S. Serological survey of leptospirosis in livestock in Thailand. **Epidemiol. Infect.** 141: 2269–2277. 2013.
- [26] THIERMANN, A.B. Leptospirosis: current developments and trends. **J. Am. Vet. Med. Assoc.** 184(6): 722–725. 1984.
- [27] VALE, W.G. Sperm cryopreservation. Third Course on Biotechnology of Reproduction in Buffaloes, Caserta, Italy. En: *Bubalus bubalis*. **J. Buffalo Sci. Tech. Suppl.** 4: 129–140. 1997.
- [28] VALE, W.G. Collection processing and deep freezing of buffalo semen. **Buffalo J.** Pp 65–81. 1994.
- [29] VALE, W.G.; NAHÚM, B. DE S.; SILVA, A.O.A.; SOUSA, J.S.; SOUZA, H.E.M.; OHASHI, O.M.; RIBEIRO, H.F.L. Inseminação artificial em búfalos com sêmen congelado em diluente a base de água de côco (*Cocos nucifera*). **Rev. Brasileira Reprod. Anim.** 23(3): 354–356. 1999.
- [30] VALE-WILLIAM, G. Avances biotecnológicos en reproducción de búfalos **Tecnol. Marcha.** 24(5): 89–104. 2011.
- [31] ZARANTONELLI, L.; SUANES, A.; MENY, P.; BURONI, F.; NIEVES, C.; SALABERRY, X.; BRIANO, C.; ASHFELD, N.; DASILVA, S.; DUTRA, F.; EASTON, C.; FRAGA, M.; GIANNITTI, F.; HAMOND, C.; MACÍAS-RIOSECO, M.; MENÉNDEZ, C.; MORTOLA, A.; PICARDEAU, M.; QUINTERO, J.; RÍOS, C.; RODRÍGUEZ, V.; ROMERO, A.; VARELA, G.; RIVERO, R.; SCHELOTTO, F.; RIET-CORREA, F.; BUSCHIAZZO, A. Isolation of pathogenic *Leptospira* strains from naturally infected cattle in Uruguay reveals high serovar diversity, and uncovers a relevant risk for human leptospirosis. **PLoS. Negl. Trop. Dis.** 12: e0006694. 2018.