

Detección molecular de coinfección por *Ehrlichia canis* y *Ehrlichia ewingii* en un perro en Ecuador

Molecular detection of *Ehrlichia canis* and *Ehrlichia ewingii* coinfection in a dog in Ecuador

Reporte de Caso

Lorena Elizabeth Chalco-Torres¹ , Ana Elizabeth Guerrero-López¹ , Robert Gustavo Sánchez-Prado¹ , Jhonny Edgar Pérez¹ , Claudio Oliveira² ,
Juan Antonio Gómez³ , Fernando Lenin-Aguilar¹  y Mauro Nirchio-Tursellino^{1*} 

¹Universidad Técnica de Machala, Machala, El Oro, Ecuador.

²Universidade Estadual Paulista, Instituto de Biociências, Departamento de Biologia Estrutural e Funcional, Botucatu, Sao Paulo, Brazil.

³Universidad de Panamá, Departamento de Biología Marina y Limnología, Panamá.

Correo electrónico: manirchio@utmachala.edu.ec

RESUMEN

Se presenta el estudio de un perro con sintomatología de Parvovirus que resultó positivo a los test de inmunocromatografía para Parvovirus y *Ehrlichia canis* el cual fue confirmado, a nivel molecular, como positivo para *E. canis* y *E. ewingii*. Además del interés que representa este caso desde el punto de vista clínico, la detección mediante PCR de *E. ewingii* sugiere la presencia de este patógeno fuera de su rango de distribución geográfica natural (México, Guatemala, Guyana, Guayana Francesa y Estados Unidos) y destaca la necesidad de realizar estudios moleculares en garrapatas locales a fin de verificar si éste es un caso aislado en Ecuador o si, por el contrario, existe colonización de *E. ewingii* en vectores locales.

Palabras clave: Ehrlichiosis canina; *Ehrlichia ewingii*; coinfección; PCR

ABSTRACT

The study of a dog with symptoms of Parvovirus that was positive in immunochromatography tests for Parvovirus and *Ehrlichia canis* and that was confirmed by PCR as positive for *E. canis* and *E. ewingii* was presented. In addition to the interest that this case represents from the clinical point of view, the molecular detection of *E. ewingii* suggests the presence of this pathogen outside its natural geographic distribution range (Mexico, Guatemala, Guyana, French Guiana, and the United States). Also, it highlights the possibility of conducting molecular studies in local ticks to verify if this was an isolated case in Ecuador or if there was a colonization of *E. ewingii* in local vectors.

Key words: Canine ehrlichiosis; *Ehrlichia ewingii*; coinfection; PCR

INTRODUCCIÓN

Ehrlichia es un género de bacterias intracelulares obligadas Gram-negativas de la familia Anaplasmataceae, perteneciente al orden Rickettsiales, que tienen afinidad específica por las células sanguíneas y en especial por los leucocitos/plaquetas, provocando en los infectados una disminución importante de estos elementos. El género incluye a *Ehrlichia canis*, *E. chaffeensis*, *E. ewingii* y *E. ruminantium*, que son patógenos veterinarios importantes además de causar enfermedades humanas [7, 23, 26].

La ehrlichiosis canina es una patología que a menudo se caracteriza por presentar una variedad de signos clínicos que incluyen depresión, letargia, pérdida de peso, anorexia, fiebre, esplenomegalia, linfadenopatía, hemorragias y lesiones oculares que pueden presentarse en cualquier estadio de la enfermedad [14]. El diagnóstico definitivo se basa en la visualización directa de cuerpos de inclusión intracitoplasmáticos (mórulas) en células mononucleares o linfocitos en frotis sanguíneos [11, 28], pero son estructuras difíciles de observar y se detectan sólo en aproximadamente 4-6 % de los casos clínicos [21]. Los métodos serológicos detectan anticuerpos IgG, pero pueden conducir a generar falsos positivos debido a la reactividad cruzada entre *E. canis*, *E. chaffeensis* y *E. ewingii*, así como con *Anaplasma phagocytophilum* [10]. Todas las especies de *Ehrlichia* patógenas para humanos pueden mantenerse en cultivo celular excepto *E. ewingii* [13] y por lo tanto, el diagnóstico molecular mediante Reacción en Cadena de la Polimerasa (PCR) es la única prueba confirmatoria para esta última [6].

El agente causal de la ehrlichiosis canina, *E. canis*, es transmitido por las garrapatas del complejo *Rhipicephalus sanguineus*, o garrapata marrón del perro (*Canis lupus familiaris*), que se encuentran distribuidas en todas las regiones tropicales y subtropicales del mundo [1, 8] y, de forma menos frecuente, a través de transfusión sanguínea [10] en áreas con un clima relativamente cálido. Por otro lado, la ehrlichiosis granulocítica canina (EGC) y la ehrlichiosis humana monocítica (EHM) causada por *E. ewingii*, es transmitida por *Amblyomma americanum*, conocida como la garrapata de estrella solitaria (por la mancha blanca que tienen en la parte dorsal), distribuida en México, Guatemala, Guyana, Guayana Francesa y Estados Unidos [3, 6, 20, 25, 29]. De hecho, hasta 1995 se consideraba a *E. ewingii* como un patógeno exclusivamente canino hasta que, en 1999, fueron descritos cuatro casos humanos de infección por *E. ewingii* en pacientes con VIH [2, 5, 27] o que estaban inmunodeprimidos. Estudios epidemiológicos han establecido que *E. ewingii* es la especie de mayor prevalencia en perros en el estado de Missouri [15] y sólo se ha reportado su presencia fuera de América, en Camerún, en 2 perros naturalmente infectados [22].

El caso forma parte de un estudio en desarrollo que tiene como objetivo determinar la prevalencia mediante diagnóstico molecular de ehrlichiosis monocítica canina en la ciudad de Machala, provincia de El Oro, Ecuador, y se presenta como el primer caso de coinfección por *E. ewingii* y *E. canis* concomitantes con parvovirus, en Ecuador. La presencia de *E. ewingii* es motivo de alarma porque es un patógeno fuera de su rango de distribución que también puede afectar al humano y representa un potencial problema de salud pública en el país.

MATERIALES Y MÉTODOS

Historial clínico y exploración general

Se presentó a consulta general en Clínica Docente de Especialidades Médicas Veterinarias de la Universidad Técnica de Machala, provincia

de El Oro, Ecuador, un paciente canino, hembra, de 3 meses de edad, raza Bulldog Francés con un peso de 3 kilogramos; sin registros de vacunación y desparasitación con signos gastroentéricos compatibles con una enfermedad viral e infestación con garrapatas. Se procedió a realizar la historia clínica y exploración física del paciente.

Se colectó una muestra de sangre mediante punción aséptica de la vena cefálica que se colocó en tubo con el anticoagulante ácido etilendiamino tetracético (EDTA). La sangre se sometió a análisis para determinación de hemograma de rutina y, por la signología, presencia de garrapatas en el canino y ser una zona de prevalencia de ehrlichiosis y anaplasmosis, se realizaron pruebas Snap de parvovirus-coronavirus canino (Anigen rapid CPV/CCV Ag Test Kit; Bionote, Inc. Korea) y otra, para ehrlichiosis canina y anaplasmosis (Anaplasma Ab/*E. canis* Ab Test Kit; SensPERT™, España).

Análisis molecular

La muestra de sangre fue inmediatamente sometida al protocolo para extracción de ácido desoxirribonucleico (ADN) genómico empleando el kit GenElute™ (Mammalian Genomic DNA Miniprep Kit, Catálogo N° G1N350, EUA), siguiendo las instrucciones del fabricante. La cantidad y pureza del extracto se determinó en un equipo Nanodrop 2000c de Thermo Fisher®. EUA.

Para la Reacción en Cadena de la Polimerasa (PCR) se emplearon los cebadores directo ECP1: 5'-GGTAATACTGTATAATCCCC-3', e inverso HE3: 5'-TATAGGTACCGTCATTATCTTCCCTAT-3' que amplifica un fragmento del gen 16S rDNA de *E. canis* con temperatura de anillamiento de 50 °C [17] y EEM2F (5-GGA GCT AAA ATA GAA GAT ATT C-3) y EEM1R (5-GTG CAA AAA GGT AAT ACA T-3) que amplifica un fragmento del gen p28 de *E. ewingii* con una temperatura de anillamiento de 55 °C.

La PCR se realizó en una reacción de 20 microlitros (µL), que contenía: 12,8 µL de agua purificada; 2 µL de tampón de PCR 10X; 1 µL de MgCl₂ (50 miliMolar -mM-); 1 µL de dNTP (2 mM); 1 µL de cada cebador (5 mM); 0,2 µL de 1,25 unidades de Taq polimerasa, y 1 µL de ADN genómico (50-100 nanogramos-µL⁻¹). Los ciclos de PCR se realizaron bajo las siguientes especificaciones: 95 °C x 2 minutos (min), 30 ciclos de 94 °C por 30 segundos (seg), 50-55 °C por 1 min, 72 °C por 1 min y 72 °C por 1 min. [4, 17, 18]. La amplificación se realizó en un Termociclador (Mastercycler Pro S, Eppendorf, Alemania).

Todos los productos se comprobaron por electroforesis en gel de agarosa 1 % en Tampón TAE empleando un marcador de peso molecular de 100 pares de bases (pb) (Sigma Aldrich) y GelRed como intercalante para visualizar los amplicones y el Ladder en un transiluminador ultravioleta (UV) (Marca UVP modelo M-V26, EUA).

RESULTADOS Y DISCUSIÓN

Durante la anamnesis, el propietario indicó presencia de vómitos, diarrea aguda, decaimiento y anorexia. En el examen físico, se evidencian signos de deshidratación del 7 %, una condición corporal de 2,5-5, mucosas pálidas, hipodinámico, temperatura de 39,3 °C, frecuencia cardíaca de 164 latidos por minutos, frecuencia respiratoria de 20 respiraciones por minutos, tiempo de llenado capilar de 3 seg.

La prueba Snap de parvovirus y coronavirus canino (Anigen rapid CPV/CCV) y la prueba para ehrlichiosis canina y anaplasmosis

(*Anaplasma* Ab/*E. canis* Ab), dieron resultados positivos para parvovirus y ehrlichiosis canina.

El hemograma reveló anemia leve normocítica, hipocrómica, no regenerativa, hipoproteinemia; neutropenia con gran desviación a la izquierda, de tipo degenerativa y linfopenia; linfocitos y monocitos reactivos sugerentes de una infección activa en el paciente (TABLA I). Los parámetros no descritos se encontraron dentro de los valores de referencia. El estudio del frotis sanguíneo reveló anisocitosis (+), macrocitosis e hipocromasia (++).

Aunque al paciente se le administró terapia de fluidos, tratamiento antiemético, antidiarreico, antiespasmódico y antimicrobiano, después de un día de internación, con el debido control de la temperatura y de la glucemia, se produjo el deceso de la mascota debido a la concomitancia parvovirus-ehrlichiosis.

El análisis por electroforesis en gel de agarosa (FIG.1) y la estimación del tamaño de los amplicones, con base en una curva de calibración establecida con un ladder de 100 pb y la distancia recorrida por cada fragmento de longitud conocida, reveló que la PCR con los cebadores

TABLA I
Resultados del Hemograma

Parámetro	Valor hallado	Valor de referencia	Unidad
Hematocrito	32	37-55	%
Sólidos Totales	54,00	60,00 - 79,00	g·L ⁻¹
Hemoglobina	75,00	120,00 - 180,00	g·L ⁻¹
Eritrocitos	4,80	5,50 - 8,50	× 10 ¹² ·L ⁻¹
VCM	66,67	60,00 - 77,00	fL
HCM	15,63	19,50 - 24,50	pg
CHCM	234,38	320,00 - 360,00	g·L ⁻¹
RDWc	17,00	12,00 - 15,00	%
Índice de Producción de Reticulocitos	1,14	Regenerativa >2 No regenerativa <2	%
Recuento Leucocitario:	9,20	6,00 - 18,00	× 10 ⁹ ·L ⁻¹
Fórmula Leucocitaria Relativa:			
Neutrófilos en banda	71	0,00 - 3,00	%
Neutrófilos segmentados	16	66,00 - 77,00	%
Eosinófilos	0	2,00 - 10,00	%
Basófilos	0	0,00 - 1,00	%
Linfocitos	4	12,00 - 30,00	%
Monocitos	9	3,00 - 10,00	%
Fórmula Leucocitaria Absoluta:			
Neutrófilos en banda	6,53	0,00 - 0,30	× 10 ⁹ ·L ⁻¹
Neutrófilos segmentados	1,47	3,00 - 11,50	× 10 ⁹ ·L ⁻¹
Eosinófilos	0,00	0,10 - 1,25	× 10 ⁹ ·L ⁻¹
Basófilos	0,00	0,00 - 0,10	× 10 ⁹ ·L ⁻¹
Linfocitos	0,37	1,00 - 4,80	× 10 ⁹ ·L ⁻¹
Monocitos	0,83	0,15 - 1,35	× 10 ⁹ ·L ⁻¹
Recuento Plaquetario	160,00	150,00 - 500,00	× 10 ⁹ ·L ⁻¹
Plasma	Normal		
Test de Woo	Negativo		
Morfología	Serie Roja	Anisocitosis + Macrocitosis Hipocromasia ++	
	Serie Blanca	Linfocitos Reactivos Monocitos Reactivos	
	Serie Megacariocítica	Normal	

EEM2F y EEM1R amplificó un fragmento de ≈ 216 pb, tamaño que coincide con el valor de 215 pb que se espera como producto de la amplificación específica de un fragmento del gen para la proteína p28 de *E. ewingii* [12].

Con los cebadores ECP1 y HE3 se obtuvo un producto de ≈ 393 bp, inferior a los 495 bp esperados como producto de amplificación del fragmento del gen 16S rADN de *E. canis* [17], pero además una banda tenue apenas por encima de los 100 pb que corresponden a los

cebadores. De hecho, para confirmarlo se realizó el ensayo incluyendo todos los componentes en una reacción con ADN, sin los cebadores y otra que si los contenía, pero sin ADN. En la FIG. 1b se observa que la intensidad de la banda correspondiente a los cebadores fue más tenue en el carril donde hubo amplificación del fragmento 16s rADN indicando consumo de los cebadores, mientras que en el carril 4 los cebadores están intactos y la banda es notoriamente más intensa.

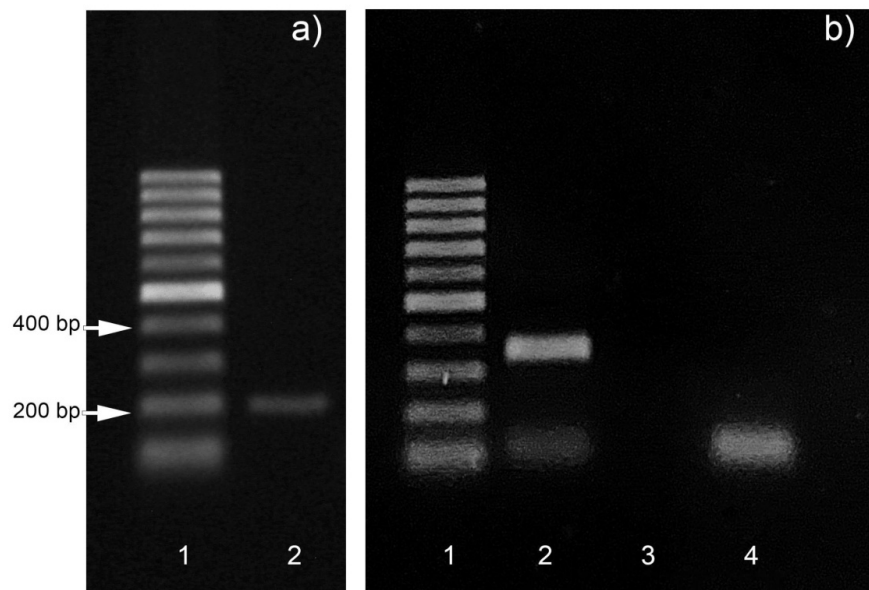


FIGURA 1. Resultados del ensayo PCR específico de especie. a) El cebador carril muestra una escalera de 100 pb y el carril 2 muestra el producto obtenido con los cebadores EEM2F y EEM1R para *E. ewingii*; b) El primer carril muestra una escalera de 100 pb; el carril 2 muestra el producto obtenido con los cebadores ECP1 y HE3 para *E. canis*; el carril 3 muestra el resultado de la mezcla de reacción sin añadir los cebadores y el carril 4 el de la mezcla de reacción sin añadir ADN molde

El traslado de animales de compañía entre regiones, países y continentes, el comercio internacional de animales y la importación ilegal de mascotas son una puerta de entrada para la propagación de patógenos zoonóticos y sus vectores [9, 16, 18, 19, 24, 30]. Más allá del interés que representa este caso desde el punto de vista clínico, la detección de ADN empleando cebadores específicos para *E. ewingii* sugiere la presencia de este patógeno fuera de su rango de distribución y, aunque no existe información documentada que indique la existencia en Ecuador de las garrapata *Amblyomma americanum*, que sirve de vector para este hemoparásito, no debe descartarse la posibilidad de una eventual introducción del patógeno por importación legal o no de mascotas con infección crónica y de allí a garrapatas locales como la garrapata de la costa del Golfo, *Amblyomma maculatum* Koch, 1844, cuya presencia si está registrada para Ecuador y que pudiera tener competencia vectorial para *E. ewingii*. En consecuencia, es recomendable realizar estudios moleculares a gran escala en perros y en garrapatas locales a fin de verificar si este reporte es un caso aislado o si, por el contrario, existe colonización de *E. ewingii* en vectores endémicos.

CONCLUSIONES

Los hallazgos clínicos, las pruebas rutinarias de laboratorio, serológicas y el ensayo molecular mediante PCR permitieron diagnosticar, por primera vez en Ecuador, un caso de parvovirus con coinfección por *E. canis* y *E. ewingii* en un perro. Es importante destacar que la sintomatología presentada por el paciente conduce a pensar que el deceso se debió principalmente a la parvovirus y no a la ehrlichiosis. De hecho, los datos hematológicos revelaron que no hubo un descenso en el recuento plaquetario, ni leucopenia y los valores de hemoglobina y hematocrito, aunque más bajos que lo normal, no mostraban niveles críticos por lo que es probable que la coinfección por *E. canis* y *E. ewingii* se encontrara en fase incipiente.

Aunque la parvovirus y la ehrlichiosis por *E. canis* son enfermedades comunes en Ecuador, no es posible establecer el origen de *E. ewingii* en el país, por lo que este hallazgo es motivo de alarma y revela la necesidad de realizar un estudio a gran escala en garrapatas locales para establecer si entre ellas existen vectores competentes para la transmisión de este patógeno.

De cualquier forma, la información que aquí se describe constituye una alerta para las autoridades sanitarias ecuatorianas y destaca la

necesidad de adoptar o reforzar sistemas de vigilancia para prevenir la introducción y/o propagación de garrapatas exóticas y los patógenos transmitidos por estos ectoparásitos.

AGRADECIMIENTOS

Este trabajo fue apoyado financieramente a través de la Dirección de Investigación, Desarrollo e Innovación mediante los proyectos PR-GEN-154, PR-GEN-155 y PR-GEN-47.

Conflicto de intereses

Los autores declaran no tener conflicto de intereses y que no violaron u omitieron normas éticas o legales en esta investigación

REFERENCIAS BIBLIOGRAFICAS

- [1] ABUBAKAR, M.; PERERA, P.K.; IQBAL, A.; MANZOOR, S. Introductory chapter: Ticks and tick-borne pathogens. En: Abubakar, M.; Perera, P.K. (Eds). **Ticks and Tick-Borne Pathogens**. Ed. Intechopen Limited, United Kindom, Pp 3-10. 2019.
- [2] ANDERSON, B.E.; GREENE, C.E.; JONES, D.C.; DAWSON, J.E. *Ehrlichia ewingii* sp. nov.: the etiologic agent of canine granulocytic ehrlichiosis. **Internat. J. Systematic Bacteriol.** 42(2): 299-302. 1992.
- [3] BAKKEN, J.S.; DUMLER, J.S.; CHEN, S.M.; ECKMAN, M.R.; VAN ETTA, L.L.; WALKER, D.H. Human granulocytic ehrlichiosis in the upper Midwest United States. A new species emerging? **J. Amer. Med. Assoc.** 272(3): 212-218. 1994.
- [4] BREITSCHWERDT, E.B.; HEGARTY, B.C.; QUOROLLO, B.A.; SAITO, T.B.; MAGGI, R.G.; BLANTON, L.S.; BOUYER, D.H. Intravascular persistence of *Anaplasma platys*, *Ehrlichia chaffeensis*, and *Ehrlichia ewingii* DNA in the blood of a dog and two family members. **Parasites Vectors.** 7: 298. 2014.
- [5] BULLER, R.S.; ARENS, M.; HMIEL, S.P.; PADDOCK, C.D.; SUMNER, J.W.; RIKHISA, Y.; UNVER, A.; GAUDREAU-KEENER, M.; MANIAN, F.A.; LIDDELL, A.M.; SCHMULEWITZ, N.; STORCH, G.A. *Ehrlichia ewingii*, a newly recognized agent of human ehrlichiosis. **New England J. Med.** 341(3): 148-155. 1999.
- [6] DUMLER, J.S.; MADIGAN, J.E.; PUSTERLA, N.; BAKKEN, J.S. Ehrlichioses in humans: epidemiology, clinical presentation, diagnosis, and treatment. **Clinical Infectious Diseases: An Official Publication of the Infectious Diseases Society of America.** 45(Suppl 1): S45-51. 2007.
- [7] DUMLER, J.S.; WALKER, D.H. *Ehrlichia chaffeensis* (human monocytotropic ehrlichiosis), *Anaplasma phagocytophilum* (human granulocytotropic anaplasmosis), and other *anaplasmataceae*. **Mandell, Douglas, and Bennett's Principles and Practice of Infectious Diseases.** Elsevier Inc. Pp 2227-2233. 2014.
- [8] ESTRADA-PENÑA, A. Orden Ixodida: Las garrapatas. **Rev. IDE@ - SEA.** 13: 1-15. 2015.
- [9] FOOKS, A.R.; JOHNSON, N. Jet set pets: examining the zoonosis risk in animal import and travel across the European Union. **Vet. Med.** 6:17-25. 2015.
- [10] FRANCO-ZETINA, M.; ADAME-GALLEGOS J.; DZUL-ROSADO, K. Effectivity of diagnostic methods for the detection of human and canine monocytic ehrlichiosis. **Rev. Chilena Infectol.** 36(5): 650-655. 2019.
- [11] GONZÁLEZ-NAVARRETE, M.; BEZERRA-DA-SILVA, C. Diagnóstico de *Ehrlichia canis* en perros domiciliados de La Habana, Cuba. **Rev. Salud Públ.** 41(2): e04.pdf. 2019.
- [12] GUSA, A.A.; BULLER, R.S.; STORCH, G.A.; HUYCKE, M.M.; MACHADO, L.J.; SLATER, L.N.; STOCKHAM, S.L.; MASSUNG, R.F. Identification of a p28 gene in *Ehrlichia ewingii*: evaluation of gene for use as a target for a species-specific PCR diagnostic assay. **J. Clin. Microbiol.** 39(11): 3871-3876. 2001
- [13] ISMAIL, N.; BLOCH, K.C.; MCBRIDE, J.W. Human ehrlichiosis and anaplasmosis. **Clinics in Lab. Med.** 30(1): 261-292. 2010.
- [14] LEIVA, M.; NARANJO, C.; PEÑA, M.T. Ocular signs of canine monocytic ehrlichiosis: a retrospective study in dogs from Barcelona, Spain. **Vet. Ophthalmol.** 8(6): 387-393. 2005.
- [15] LIDDELL, A.M.; STOCKHAM, S.L.; SCOTT, M.A.; SUMNER, J.W.; PADDOCK, C.D.; GAUDREAU-KEENER, M.; ARENS, M.Q.; STORCH, G.A. Predominance of *Ehrlichia ewingii* in Missouri dogs. **J. Clin. Microbiol.** 41(10): 4617-4622. 2003.
- [16] MANOJ, R.R.S.; MENDOZA-ROLDAN, J.A.; LATROFA, M.S.; REMESAR, S.; BRIANTI, E.; OTRANTO, D. Molecular detection of zoonotic blood pathogens in ticks from illegally imported turtles in Italy. **Acta Trop.** 222: 106038. 2021.
- [17] MCBRIDE, J.W.; CORSTVET, R.E.; GAUNT, S.D.; CHINSANGARAM, J.; AKITA, G.Y.; OSBURN, B.I. PCR detection of acute *Ehrlichia canis* infection in dogs. **J. Vet. Diagnostic Investig.: Official Publication of the American Association of Veterinary Laboratory Diagnosticians, Inc.** 8(4): 441-447. 1996.
- [18] MOLAEI, G.; ANDREADIS, T.G.; ANDERSON, J. FSTAFFORD, K.C. III. An Exotic Hitchhiker: A Case Report of Importation into Connecticut from Africa of the Human Parasitizing Tick, *Hyalomma truncatum* (Acari: Ixodidae). **J. Parasitol.** 104(3): 302-305. 2018.
- [19] MOLAEI, G.; MERTINS, J.W.; STAFFORD, K.C. Enduring Challenge of Invasive Ticks: Introduction of *Amblyomma oblongoguttatum* (Acari: Ixodidae) into the United States on a Human Traveler Returning from Central America. **J. Parasitol.** 106(5): 670-674. 2020.
- [20] MUÑOZ, L.E.; CASANUEVA, M.E. Present state of the knowledge of ticks (Acari: Ixodida) associated to *Canis familiaris* I. **Gayana.** 65(2): 193-210. 2001.
- [21] MYLONAKIS, M.E.; KOUTINAS, A.F.; BILLINIS, C.; LEONTIDES, L.S.; KONTOS, V.; PAPADOPOULOS, O.; RALLIS, T.; FYTIANOU A. Evaluation of cytology in the diagnosis of acute canine monocytic ehrlichiosis (*Ehrlichia canis*): a comparison between five methods. **Vet. Microbiol.** 91(2-3): 197-204. 2003.
- [22] NDIP, L.M.; NDIP, R.N.; ESEMU, S.N.; DICKMU, V.L.; FOKAM, E.B.; WALKER, D.H.; MCBRIDE, J.W. *Ehrlichial* infection in Cameroonian canines by *Ehrlichia canis* and *Ehrlichia ewingii*. **Vet. Microbiol.** 111(1-2): 59-66. 2005.
- [23] NELSON, R.W.; COUTO, G.C. Enfermedades multisistémicas producidas por rickettsias **Medicina interna de pequeños animales.** 6a. Ed. Grupo Asís Biomedica S.L. 1608 pp. 2020.

- [24] NIJMAN, V. Illegal and Legal Wildlife Trade Spreads Zoonotic Diseases. **Trends in Parasitol.** 37(5): 359-360. 2021.
- [25] OLANO, J.P.; WALKER, D.H. Agents of Emerging Infectious Diseases. **Vaccines for Biodefense and Emerging and Neglected Diseases.** Pp 1-20. 2009.
- [26] OTEO, J.A.; BROUQUI, P. Ehrlichiosis y anaplasmosis humanas. En: **Enfermed. Infec. Microbiol. Clínica.** 23(6): 375-380. 2005.
- [27] PADDOCK, C.D.; LIDDELL, A.M.; STORCH, G.A. Other Causes of Tick-Borne Ehrlichioses, Including *Ehrlichia ewingii*. In: **Tick-Borne Diseases of Humans.** Washington, DC, USA: ASM Press. Pp 258-267. 2014.
- [28] ROTONDANO, T.E. DE F.; DE ALMEIDA, A.M.P.; LUSTOSA E.M.C.; CORDEIRO, A.A.; CAMBOIM, E.K.A.; DE AZEVEDO, S.S.; DE ANDRADE, P.P.; DE MELO, M.A. An assessment of whole blood and fractions by nested PCR as a DNA source for diagnosing canine ehrlichiosis and anaplasmosis. **Scientif. World J.** 2012: e605743. 2012:
- [29] STRICKLAND, R.K.; GERRISH, R.R.; HOURRIGAN, J.L.; SCHUBERT, G.O. Rickettsial and Rickettsial-like diseases. **Ticks of veterinary importance.** In: Agriculture handbook no. 485. Washington, D.C. 20402: Animal and Plant Health Inspection Service. United States Department of Agriculture. Pp 122. 1976.
- [30] VARELA, K.; BROWN, J.A.; LIPTON, B.; DUNN, J.; STANEK, D.; BEHRAVESH, C.B.; CHAPMAN, H.; CONGER, T.H.; VANOVER, T.; EDLING, T.; HOLZBAUER, S.; LENNOX, A.M.; LINDQUIST, S.; LOERZEL, S.; MEHLENBACHER, S.; MITCHELL, M.; MURPHY, M.; OLSEN, C.W.; YAGER, C.M. A Review of Zoonotic Disease Threats to Pet Owners: A Compendium of Measures to Prevent Zoonotic Diseases Associated with Non-Traditional Pets Such as Rodents and Other Small Mammals, Reptiles, Amphibians, Backyard Poultry, and Other Selected Animals. En: **Vector-Borne Zoonotic Dis.** 22(6): 303-360. 2022.