

OBSTRUCCIÓN ESTRANGULANTE DEL INTESTINO GRUESO EN EQUINOS: EVALUACIÓN CLÍNICA Y TRATAMIENTO QUIRÚRGICO EN DOS CASOS.

Strangulation obstructions of large intestine in horses: clinical evaluation and surgical treatment in two cases.

Carlos A. Velásquez¹, Luis Medina², Víctor Bermúdez³, Jesús Cegarra⁴, Marisol De Vera⁵, Juvenal Giron⁶ y Luis Urdaneta⁵

¹ Cátedra de Clínica de Grandes Animales, Programa de Ciencias Veterinarias, Universidad Nacional Experimental Francisco de Miranda (UNEFM). Coro, estado Falcón. EGPMV-FCV-UCV. ² Cátedra de Cirugía, Facultad de Ciencias Veterinarias (FCV), Universidad Central de Venezuela (UCV). El Limón, estado Aragua. ³ Cátedra de Patología Veterinaria FCV-UCV. El Limón estado Aragua. ⁴ Residente Clínica "Dr. Luis Medina". ARC. Sector Agua Blanca. Mariara, estado Carabobo. ⁵ Hipódromo Nacional de Valencia. Valencia, estado Carabobo. ⁶ Ejercicio Libre. E-mail: misaray67@yahoo.com

RESUMEN

La obstrucción estrangulante es la combinación de obstrucción simple del tracto gastrointestinal del equino acompañado de bloqueo del abastecimiento circulatorio, lo cual causa severa enfermedad intestinal. Esta afección es comúnmente conocida como Síndrome Abdominal Agudo o Cólico. La incidencia de esta afección es considerada baja con una mortalidad alta dependiendo del segmento anatómico involucrado y del tiempo con que se intervenga quirúrgicamente el paciente. En el presente trabajo se reportan los hallazgos clínicos e histopatológicos, el tratamiento quirúrgico, la evolución clínica y el manejo médico post-quirúrgico de dos casos de obstrucciones estrangulantes del colon mayor en equinos referidos a la Clínica Veterinaria Dr. "Luis Medina". La historia, sintomatología clínica y pruebas de laboratorio orientaron el diagnóstico, el cual fue confirmado a través de laparotomía exploratoria, la resolución de cada caso fue acompañada con un estudio histológico del segmento intestinal afectado. La resolución en el caso número uno fue por enterotomía de vaciado, mientras que el caso dos fue tratado con resección del colon mayor con entero anastomosis latero-lateral. Ambos casos sobrevivieron, observándose mejor progreso clínico post-quirúrgico en el caso número dos.

Palabras clave: Abdomen agudo, obstrucción estrangulante, equinos, laparotomía exploratoria, sintomatología clínica.

ABSTRACT

Strangulation obstructions are external vascular constriction with simultaneous blockage of intestinal lumen. It has also been referred cause severe intestinal disease in the horses and commonly related colic. The incidence of this lesion is low with high fatality influenced by anatomic segment involved and rapid surgical intervention at the horse. This paper report the history, clinical signs, histopathologic findings, surgical management, clinical progress and post-surgical treatment in two case of strangulation of the large colon in horses sent to the veterinary clinic "Dr. Luis Medina". History, physical examination, laboratory test and exploratory laparotomy were used for diagnostic purpose. The resolution of each case has been completed with a histopatologic study of the anatomic segment involved. The resolution in the case number one was for pelvic flexure enterotomy to decompress the colon torsion. The case number two was threatened with large colon resection and side-to-side anastomosis of left dorsal and ventral colons. Both cases survived however the case two have better clinical progress post-surgical.

Key words: Strangulation of the large colon, clinical signs, colic, exploratory laparotomy, horses.

INTRODUCCIÓN

El abdomen agudo se ha clasificado de acuerdo a los cambios fisiológicos y las lesiones que ocurren en: obstrucción

simple, obstrucción estrangulante (torsiones), infarto no estrangulante (*Strongylus vulgaris*), enteritis (infección), peritonitis y ulceraciones [1, 2, 18].

La obstrucción estrangulante ocurre cuando el flujo sanguíneo es interrumpido durante un desplazamiento anatómico del intestino [18]. Entre las causas de la estrangulación se incluyen: intususcepción, vólvulos, torsiones, incarceraciones por herniación o bandas de tejidos como son los lipomas pedunculados [9]. Muchas de estas patologías causan obstrucciones del lumen intestinal, por ende se les designa con el término obstrucciones estrangulantes [1, 18].

Las obstrucciones vasculares pueden ser venosa exclusivamente o combinación venosa y arterial, denominándose obstrucción estrangulante hemorrágica y obstrucción estrangulante isquémica, respectivamente [12, 17].

Las obstrucciones estrangulantes del colon mayor tienen una incidencia que puede oscilar desde el 7 al 20% de los equinos (*Equus caballus*), que requieren intervención quirúrgica con un promedio de sobrevivencia de 24% [8, 15]. Algunos autores citan que la tasa de sobrevivencia de los caballos tratados quirúrgicamente de vólvulo del colon mayor (VCM) es variable, alcanzando de 36 al 71% dependiendo del grado de rotación, duración de la lesión y severidad del compromiso vascular [8].

La duración de los signos clínicos de VCM antes de ser intervenidos quirúrgicamente, fue reportada en un rango de 2 horas hasta 7 días, con un promedio de 11 a 22h con sobrevivencia de 21 a 42% [15]. Sin embargo, otros reportaron un promedio de duración de los signos clínicos marcadamente menor de 4,2 a 6,2 horas, en éste estudio se reportó un 83% de sobrevivencia para VCM [4].

El VCM es caracterizado por una torsión de 360° a nivel de la unión cecocólica. Anualmente en el New Bolton Center, Escuela de Medicina Veterinaria de la Universidad de Pennsylvania, 40 equinos son tratados quirúrgicamente de esta condición; una revisión de los datos del año 2002 arrojó una tasa de sobrevivencia de 49% [6,7].

Los caballos que presenten VCM demuestran grados variables de molestia abdominal y signos consistentes de shock hipovolémico, dependiendo de la severidad y duración de la lesión. Las complicaciones clínicas postoperatorias incluyen taquicardia, taquipnea, membranas mucosas hiperémicas, hipotermia o hipertermia, leucopenia, hiponatremia, compromiso respiratorio y muerte. Se presume que el mecanismo para este cuadro clínico es la absorción masiva de endotoxinas desde un colon comprometido, injuria por reperfusión y severa manipulación del tejido, muchos de estos caballos progresan desde endotoxemia a síndrome de respuesta inflamatoria sistémica, coagulopatía intravascular diseminada y disfunción de órganos [4].

El debate académico sobre los mecanismos que causan alta mortalidad en los casos operados de VCM está abierto. Varios investigadores sostienen que la liberación de radicales li-

bres de oxígeno (RLO) durante la isquemia y reperfusión es el causante del desenlace fatal [1, 14]. Sin embargo, investigaciones experimentales usando un modelo de injuria por reperfusión simultaneo para intestino delgado y colon mayor, sometidos a 2 horas de isquemia y 2 horas de reperfusión, no pudieron apreciar ningún rol de los procesos oxidativos en el colon mayor, contrario a cantidades significativas de generación de radicales libres encontrados en el tejido yeyunal, proponiendo mecanismos distintos en el colon mayor sometido a injuria por reperfusión [8]. Además, drogas dirigidas contra los RLO han fallado en alcanzar efectos protectivos o beneficiosos [4].

A su vez la alteraciones de parámetros hemostáticos han sido reportados en equinos con cólico por VCM, implicando que los caballos con severa isquemia intestinal y menor porcentaje de sobrevivencia tienen perfiles de coagulación interpretados como hipercoagulopatias, encontrando que el 70% de los caballos evaluados con tratamiento quirúrgico tenían evidencias de disfunción hemostática, demostrando la asociación entre la sobrevivencia y el desarrollo de coagulopatía [3].

Una hipótesis alternativa es, que el continuo deterioro del colon es mediado por una reperfusión incompleta o injuria irreversible iniciada durante la isquemia, no separados de los mecanismos que desencadenan la injuria por reperfusión [6, 8, 10, 11].

Algunas investigaciones fallaron en observar algún efecto beneficioso del dimetil sulfoxido (DMSO) después de 60 minutos de isquemia [13]. En otras, no se detectaron diferencia en el porcentaje de pérdida mucosal usando allopurinol, DMSO, 21 aminoester, U74389G, o cloruro de magnesio [16]. Una solución denominada "Carolina", la cual contiene allopurinol, glutamina, adenosina, bloqueadores de calcio y hidroxietil si ha tenido éxito en atenuar los efectos de la isquemia y reperfusión [17].

La evaluación clínica de afecciones compatibles con torsiones del intestino grueso del caballo incluyen: pacientes con dolor severo, el cual es solo aliviado transitoriamente por la aplicación de sedantes potentes, deterioro progresivo del estado cardiovascular, caracterizado por frecuencias cardíacas altas que pueden oscilar desde 60-120 lat/min, grados variables de deshidratación, con cambios en la coloración de las membranas mucosas, las cuales inicialmente son pálidas, progresando con el tiempo a congestionadas o cianóticas, tiempo de reperfusión prolongado, atonia intestinal, así como presencia de reflujo entero-gástrico al sondeo naso-gástrico [12, 18].

El examen rectal puede revelar distensión cecal o colónica y desplazamiento. El líquido peritoneal colectado a través de la abdominocentesis puede ser serosanguinolento y aumentado en celularidad y contenido de proteínas [2, 15].

El objetivo del presente artículo fue describir la evaluación clínica, técnica quirúrgica, características histopatológicas de la afección, así como la evolución post-operatoria en 2 casos clínicos de vólvulos de colon mayor en equinos.

MATERIALES Y MÉTODOS

Se estudiaron dos casos de abdomen agudo (FIGS. 1 y 2), una hembra pura sangre de carreras (PSC) de 6 años de edad y otra mestiza Cuarto de Milla (CDM) de 8 años, las cuales fueron remitidas por veterinarios tratantes a la clínica veterinaria Dr. "Luis Medina" para cirugía abdominal, la historia de ambos casos fueron registradas y una evaluación clínica fue realizada para un diagnóstico presuntivo, la laparotomía exploratoria en ambos casos confirmó el diagnóstico definitivo de vólvulo de colon mayor, una biopsia intestinal fue tomada de la flexura pélvica del colon mayor en el momento de realizar la enterotomía de vaciado en cada paciente durante la corrección de la afección, la muestra fue fijada en formalina al 10% y procesada en el laboratorio de Patología de la Facultad de Ciencias Veterinarias de la Universidad Central de Venezuela (UCV).

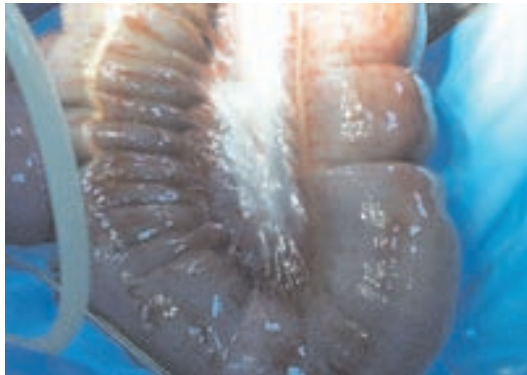

FIGURA 1. CASO YEGUA PURASANGRE DE CARRERA/ CASE THOROUGHBRED MARE.

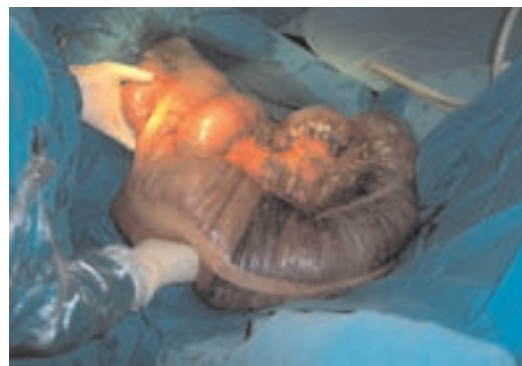

FIGURA 2. CASO EN YEGUA CUARTO DE MILLA / CASE OF AMERICAN QUARTER HORSE.

Un caso se trató con enterotomía de vaciado (FIG. 3) yegua PSC, siendo el otro caso tratado con resección intestinal y entero-anastomosis latero-lateral (FIG. 4) yegua CDM.

Para la evaluación se tomaron en consideración, la historia, el grado de dolor, interpretado por la presencia de dolor y la respuesta a la terapia con analgésicos, el estado del sistema cardiovascular, el cual fue evaluado por las alteraciones de temperatura, frecuencia cardíaca, frecuencia respiratoria, color

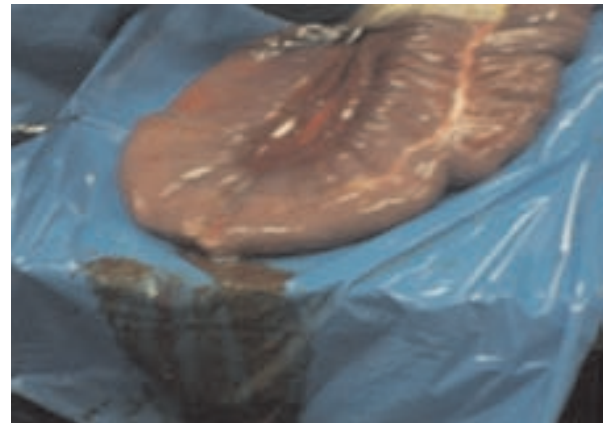


FIGURA 3. ENTEROTOMÍA DE FLEXURA PELVICA/ THE PELVIC FLEXURE ENTEROTOMY.

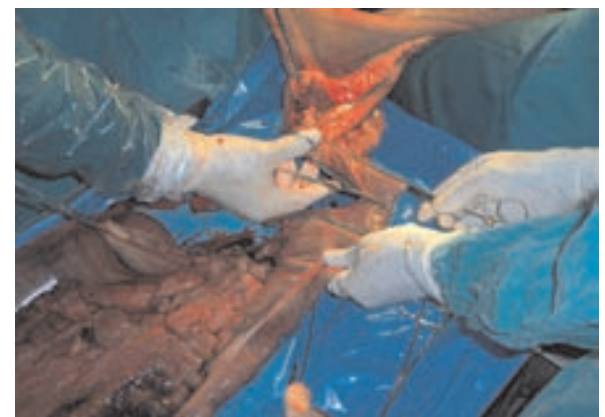

FIGURA 4. RESECCIÓN-ANASTOMOSIS LATERO-LATERAL DEL COLON MAYOR/ LARGE COLON RESECTION AND SIDE-SIDE ANASTOMOSIS OF LEFT DORSAL AND VENTRAL COLONS.

de las membranas mucosas, tiempo de reperusión capilar, microhematocrito y proteínas plasmáticas; la intubación nasogástrica, examen rectal y la abdominocentesis.

El fluido peritoneal fue analizado a través de citología, conteo de células blancas y contenido de proteínas, el cual fue procesado en el laboratorio del Hipódromo Nacional de Valencia.

Se utilizó anestesia general con halotano, a través de una máquina de anestesia inhalatoria semi-cerrada y de ventilación espontánea, modelo Narkovet, marca Nort American Drageer. E.U.A. Se indujo el derribo con la combinación de xilazina a 1 mg/Kg, seguido a los 5 minutos con ketamina a 2,2 mg/Kg, se realizó intubación endotraqueal y traslado a la mesa de operación de cólico, inducción y mantenimiento de la anestesia con halotano, se usó una infusión de glicerol guayacolato al 5% mezclados con xilazina y ketamina a dosis de 0,5 y 1 mg/Kg, respectivamente, administrado a 1 ml/Kg/hora para mejorar el mantenimiento de la anestesia.

Se colocaron campos estériles desechables e impermeables para la laparotomía a través de la línea alba, la mesa de colon fue cubierta con un campo de plástico estéril e impermeable,

se aplicó un sistema de drenaje de vacío y continuo de la cavidad abdominal, colocado al momento de cerrar la línea alba.

Previo a la corrección quirúrgica se administró 50 cc de suero hiper inmune anti-serotipo específico contra bacterias Gram negativas en el caso de la enterotomía (FIG. 3) y 100 cc en el caso de la entero-anastomosis (FIG. 4), durante la cirugía se suplementó la fluido terapia con 40 cc de gluconato de calcio al 20% diluido en un litro de ringer lactato y administrado a 1 ml/kg/h.

Para ambos procedimientos se utilizó vicryl 2-0 como material de sutura para el colon y ambas técnicas usaron patrón continuo perforante en la primera capa y un cushion no perforante en la segunda capa, para suturar la cavidad abdominal a nivel de la línea alba se utilizó monofilamento de nylon de 0,90 mm a través de un patrón continuo, antes de cerrar completamente la pared abdominal se colocó el sistema de drenaje peritoneal, el cual consistió en un tubo de silicón de ¼ de diámetro con un extremo fijo a un trocar punta cortante de forma curva y el extremo final de la sonda fenestrado; para conectar el drenaje abdominal, dicho trocar es forzado a penetrar la pared abdominal interna con la mano derecha del cirujano hasta salir por la piel fuera de la línea de sutura, donde luego de exteriorizar el trocar, la sonda es cortada para desconectarlo de su unión al trocar, dicho extremo del drenaje fue fijado a la piel con puntos simples en la porción craneal del abdomen siendo su abertura taponada con el embolo de una jeringa de insulina, mientras que el extremo final del tubo de silicón fenestrado es dejado dentro de la cavidad abdominal, posteriormente la pared abdominal fue cerrada en su totalidad. La piel fue suturada en puntos discontinuos en patrón U vertical.

La sonda del drenaje fue conectado a una bomba de succión, marca Hauffman, E.U.A. Con capacidad de recolectar hasta 500 cc de fluido peritoneal inmediatamente que cada ejemplar se recuperó de la anestesia general, siendo fijada a un vendaje con tensoplast alrededor del tórax en la región baja del arco intercostal izquierdo, y su contenido fue vaciado cada vez que se llenaba, registrándose hasta 2,5 litros de liquido peritoneal serosanguinolento en cada caso.

El tratamiento post-operatorio consistió en una evaluación cada hora de los parámetros clínicos las primeras 24 horas, extendiéndose a cada 4 horas dependiendo de la estabilización de los parámetros, para lo cual se utilizó un sistema de anotaciones de parámetros clínicos por horario.

El suero hiper inmune se administró a razón de 100 cc en cada caso las primeras horas del post-operatorio, la antibiótica terapia incluyó gentamicina a 7 mg/Kg una vez al día por 6 días combinado con 10 millones UI de penicilina sódica 3 veces al día intravenosa por tres días, y amoxicilina 10 mg/Kg IM una vez al día por 6 días en el caso 1.

En el caso 2 se utilizó amikacina 5 mg/Kg IV 3 veces al día en las primeras 72 horas, continuándose a intervalos de 2 veces al día hasta completar los 5 días, se aplicó metronidazo-

le IV a 15 mg/Kg una vez al día en las primeras 72 horas, y 10 millones UI de penicilina sódica IV 4 veces al día en las primeras 72 horas.

Heparina sódica fue administrada en ambos casos a razón de 40 UI/Kg IV, tres veces al día las primeras 48 horas, siendo continuadas a dosis de 20 UI/Kg, 2 veces al día por 5 días, luego se administró la misma dosis una vez al día cada 48 horas por 15 días.

Se suplementó la hidratación con 20 ml de gluconato de calcio al 20% y 20 mL de cloruro de potasio al 7,5%, juntos y diluidos en una solución de ringer lactato 2 veces al día, hasta que la motilidad intestinal se normalizara. La hidratación en ambos casos fue de 1 litro/hora las primeras 24 horas y no fue necesario incrementarla, manteniéndose la hidratación en ambos casos hasta 4 días.

En ambos casos se aplicó 100 cc IV de lidocaina al 2%, a razón 20 cc en 500 mL de solución de ringer lactato, administrado a gota lenta continuamente las primeras 12 horas; disminuyendo la dosis a 20 cc IV 2 veces al día por las primeras 72 horas.

En el caso 1, se aplicó 120 mg de metoclopramida, a razón de 20 mg en 500 mL de solución de ringer lactato, administrado a gota lenta hasta completar la dosis total a las 48 horas post-quirúrgicas, siendo necesaria una segunda aplicación a las 72 horas del post-operatorio. Mientras que en el segundo caso se administró 60 mg de metoclopramida a razón de 20 mg diluido en 1 litro de solución de ringer lactato hasta completar la totalidad del medicamento, sin necesidad de aplicar otra dosis.

En el caso 1 un lavado de la cavidad peritoneal fue aplicado a través del drenaje, a las 24 horas post-quirúrgicas con 5 litros de solución de ringer lactato tibio, adicionándole 3 gramos de gentamicina y 10000 UI de heparina sódica, el lavado peritoneal fue repetido a las 48 horas con 2 litros de solución, 2 gramos de gentamicina y 10000 UI de heparina sódica.

En el Caso 2 se lavó la cavidad peritoneal 3 veces al día comenzando inmediatamente después de la recuperación de la anestesia y se continuó hasta cumplir las primeras 48 horas. En ambos casos el drenaje peritoneal fue mantenido por 72 horas.

Se utilizó en ambos casos el flunixin meglumine 0,25 mg/Kg tres veces al día por 5 días, y DMSO administrado a razón 40mg/Kg IV, diluido en 500 mL de solución de ringer lactato 2 veces al día por 5 días como agentes anti endotoxemicos.

RESULTADOS Y DISCUSIÓN

Historia del Caso 1: yegua madre en estado de gestación, raza PSC, de 6 años de edad. El inicio del cólico fue súbito, con dolor severo que no respondía a la terapia con analgésicos, se aplicaron repetidas dosis de xilazina sin ninguna mejoría del dolor, los signos observados fueron sudoración, recumbencia late-

ral y revolcamiento del paciente con timpanitis masiva de ambas fosas paralumbares, se realizó trocarización cecal.

Evacuación de heces féetidas y líquidas, al sondeo se evidencio reflujo. La yegua fue remitida para cirugía abdominal, ingresando en la Clínica "Dr. Luis Medina" luego de 10 horas de haberse iniciados los síntomas.

Historia del caso 2: yegua mestiza de cuarto de milla, de 8 años de edad, utilizada para coleo, fue inicialmente tratada por su propietario con repetidas dosis de analgésicos no esteroideos, llegándosele a administrar hasta 12 gramos de fenilbutazolidina y 1,5 gramos de dipirona las primeras 24 horas de la enfermedad, posteriormente fue tratada en el Hospital de la Facultad de Ciencias Veterinarias de la UCV, donde recibió 3 aplicaciones de 200 mg de xilazina para controlar repetidas crisis de dolor, y se le hidrato con solución de ringer lactato, la frecuencia cardiaca fue anotada desde 50 a 60 lat/min, debido a un progreso negativo de la condición fue remitida a la Clínica. "Dr. Luis Medina" para cirugía abdominal, donde ingresó con abdomen agudo de 48 horas de duración.

Los parámetros clínicos del caso 1 fueron: presencia de dolor el cual fue controlado por aplicación de 150 mg de xilazina y 1 mg de butorfanol, temperatura de 38,5°C, frecuencia cardiaca de 108 lat/min, frecuencia respiratoria de 24 resp/min, mucosas ligeramente congestionadas, tiempo de reperfusión capilar de 4 segundos, hematocrito de 47% y 6,5 gramos de proteínas plasmáticas, sin ruidos abdominales a la auscultación, la intubación naso-gástrica colecto 10 litros de reflujo entero-gástrico amarillo-rojizo pH 8, en la abdominocentesis se extrajo un líquido peritoneal abundante y serosanguinolento, el cual contenía 400 glóbulos blancos por mm³, sin proteínas, la citología arrojó 70% de células inflamatorias sin cambios y 30% de células mononucleares y eritrocitos. Al examen rectal se determinó distensión y desplazamiento. Diagnóstico presuntivo: torsión de colon mayor. Se realizó terapia pre-operatoria, la cual consistió en 6 litros de solución de ringer lactato, aplicación de 3,5 gramos de gentamicina IV y adición de 20 mL de gluconato de calcio al 20% con 20 mL de cloruro de potasio al 7,5% en 500 mL de solución de ringer lactato.

Los parámetros clínicos del Caso 2 fueron: dolor ligero al momento de la evaluación, temperatura de 39,2°C, frecuencia cardiaca de 100 lat/min, frecuencia respiratoria de 28 res/min, color de las mucosas congestionado, tiempo de reperfusión de 3,5 segundos, hematocrito de 46% con 5 gramos de proteínas plasmáticas, severa timpanitis de ambas fosas paralumbares, contenido del estomago lleno de pasto sin digerir, debido a que se le permitió comer libremente el día anterior, aumento de volumen del fluido peritoneal serosanguinolento a la abdominocentesis, con 54.000 glóbulos blancos por mm³ y 7,5 gramos de proteínas/dL. con 90% de células inflamatorias con cambios degenerativos marcados, 10% de células macrofágicas reactivas, bacteria intra y extracelular con eritrocitos a la citología del fluido. El examen rectal, arrojó una distensión masiva del ciego con dolor al tacto. Diagnóstico presuntivo: tor-

sión del colon mayor. Se aplicó 10 mcg de detomidina junto con 2 mg de butorfanol a fin de controlar el dolor y disminuir la frecuencia cardiaca, fluido terapia de emergencia con ringer lactato a 5 litros/hora con la adición de 3 gramos de gentamicina y la suplementación de 20 mL de gluconato de calcio al 20% y 20 mL de cloruro de potasio al 7,5% diluidos en 500 mL de solución de ringer lactato, luego se procedió al tratamiento quirúrgico de emergencia.

Procedimiento quirúrgico caso 1: la cirugía se completo en 2 horas, se encontró una severa timpanitis del ciego (obstrucción simple) (FIG. 5) después de realizar maniobras para liberar la torsión del colon mayor, el mismo fue colocado en una mesa de colon por el costado izquierdo fuera del área quirúrgica (FIG. 6) en la mesa de colon se ejecutó la enterotomía de vaciado a nivel del borde antimesentérico de la flexura pélvica, sitio donde se tomó un muestra para estudio histopatológico de la condición. Luego de la enterotomía, un lavado del colon fue hecho con agua potable, la cual es introducida primero por el colon ventral izquierdo, su contenido vaciado completamente, depositándolo por gravedad hacia un colector de heces que se coloca en el extremo final de la mesa. El mismo procedimiento es repetido en el colon dorsal izquierdo, y al completarse la descompresión, la enterotomía fue cerrada usando un patrón conti-

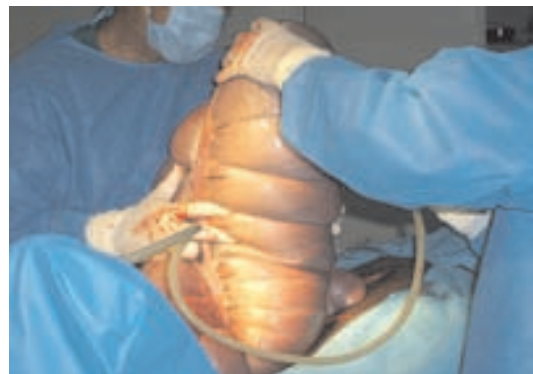

FIGURA 5. OBSTRUCCIÓN SIMPLE DEL CIEGO PREVIO A LA TORSIÓN DEL COLON MAYOR / CECAL TYMPANY OBSERVED BEFORE OF STRANGULATION OBSTRUCTION OF LARGE COLON.

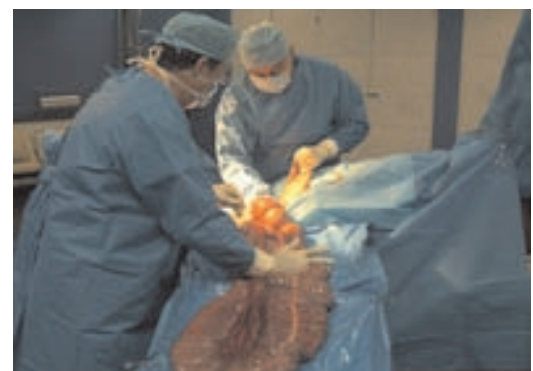

FIGURA 6. COLON MAYOR EXTERIORIZADO A TRAVÉS DE MESA DE COLON/ THE LARGE COLON EXTERIORIZED IN THE COLOTOMY TRAY.

nuo abarcando todas las capas del órgano, luego de cerrar la enterotomía, un patrón de cushing no perforante aisló la primera sutura. Posteriormente la serosa se lava rigurosamente con jabón de iodopovidona al 7,5%, retirándolo de la víscera con agua destilada estéril y por ultimo fue lavado con solución de ringer lactato tibio, al que se le adicionó 500 mg de gentamicina por cada 500 mL utilizados. La línea alba fue cerrada por una sutura continua simple con material monofilamento de nylon, fijando el sistema de drenaje antes de completar el cierre de la celiotomía. La piel fue suturada con U vertical discontinuo utilizando monofilamento de nylon.

Procedimiento quirúrgico caso 2: La cirugía se completo en 2,5 horas, se encontró una severa estrangulación del colon mayor, el cual presentaba alrededor del 75% de necrosis (FIG. 7).

El colon mayor fue drenado a través de una enterotomía en la flexura pélvica, sitio donde se tomó la biopsia intestinal, siendo fijada en formalina al 10%, posteriormente se ejecutó la entero-anastomosis latero-lateral utilizando la técnica de Hughes y Slone descrita en 1997 [5]. Las arterias colonicas fueron ligadas, una a cada lado en la unión mesentérica, tanto del colon ventral izquierdo como del dorsal izquierdo, dos pinzas intestinales fueron empleadas para evitar contaminación y un corte transversal, tanto del colon ventral como del dorsal izquierdo fue ejecutado justo craneal a la flexura externa y diafragmática (FIG. 4).

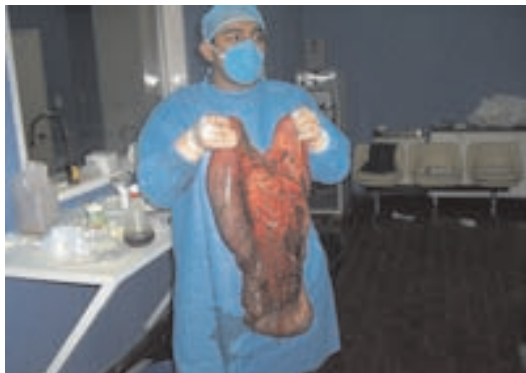

FIGURA 7. INFARTACIÓN TOTAL DE LA FLEXURA PÉLVICA, 75% DEL COLON MAYOR SEVERAMENTE DESVITALIZADO/ INFARCTION OF APPROXIMATELY TWO THIRDS OF LARGE COLON. THERE IS A SHARP COLOR IN PELVIC FLEXURE AND MESENTERIC VESSELS THAT DEMARCATON OF DEVITALIZED BOWEL.

La unión mesentérica tanto del colon dorsal y ventral izquierdo fue suturada con un doble patrón simple de sutura, y la anastomosis se completó con dos patrones de sutura en los márgenes restantes de los bordes antimesentéricos del colon dorsal y ventral izquierdo. El primero perforante (FIG. 8) y el segundo no perforante.

Antes de ejecutar el segundo plano de sutura, se realizó un lavado de la víscera con jabón de iodopovidona al 7,5%, el cual fue retirado con agua destilada estéril, posteriormente lavado con solución de ringer lactato tibia con 500 mg de gentamicina por cada 500 mL de solución, luego se colocaron campos estériles impermeables y se cambiaron los cirujanos, tanto de batas como de guantes, nuevo instrumental fue utilizado y el cushing ejecutado tal como lo demuestra la (FIG. 8). El cierre de la pared abdominal, el drenaje peritoneal y la sutura de piel fueron realizados de la misma manera que el caso numero uno.

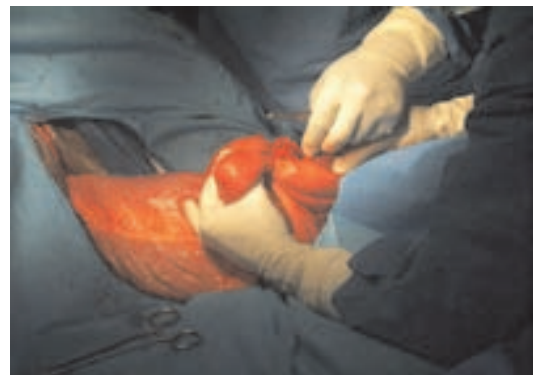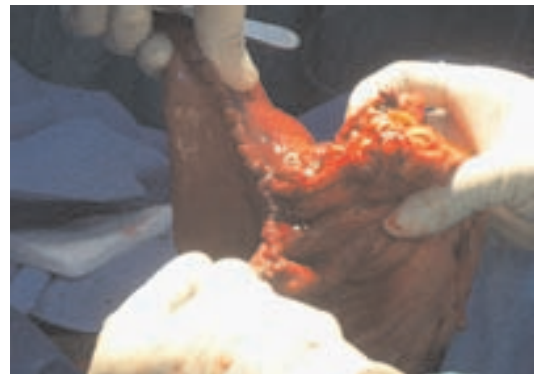


FIGURA 8. LA ANASTOMOSIS FUE REALIZADA CON DOS PATRONES DE SUTURA, UNO CONTINUO PERFORANTE, SEGUIDO DE UNA SUTURA DE CUSHING NO PERFORANTE/ THE ANASTOMOSIS WAS FORMED BY A TWO-LAYER, THE FIRST SIMPLE CONTINUOUS SUTURE APPPOSITION FULL LAYER AND SECOND SUTURE USING A CONTINUOUS CUSHING PATTERN.

micina por cada 500 mL de solución, luego se colocaron campos estériles impermeables y se cambiaron los cirujanos, tanto de batas como de guantes, nuevo instrumental fue utilizado y el cushing ejecutado tal como lo demuestra la (FIG. 8). El cierre de la pared abdominal, el drenaje peritoneal y la sutura de piel fueron realizados de la misma manera que el caso numero uno.

Histopatología Caso 1: Se observó disgregación de la mucosa con micro trombosis del epitelio, edema en lámina propia, infiltración leucocítica neutrofílica a nivel del estrato germinativo de la mucosa con tejido glandular viable. Trombosis superficial aguda de la mucosa con exfoliación tisular. 7 horas de evolución de insulto isquémico. Lo que confirma que el segmento involucrado tenía viabilidad (FIG. 9).

Histopatología caso 2: Infiltración linfocitaria diseminada en mucosa e infiltración linfocítica peri vascular en la submucosa, con trombosis marcada. Estructura glandular denota eosinofilia con detalle celular epitelial de viabilidad tanto del estrato superficial absortivo como el estrato proliferativo. Necrosis isquémica de 12 a 15 horas de evolución (FIG 10).

Evolución clínica post-operatoria caso 1: La recuperación de la anestesia fue uniforme tardándose 45 minutos para levantarse, la terapia se comenzó inmediatamente, siendo la

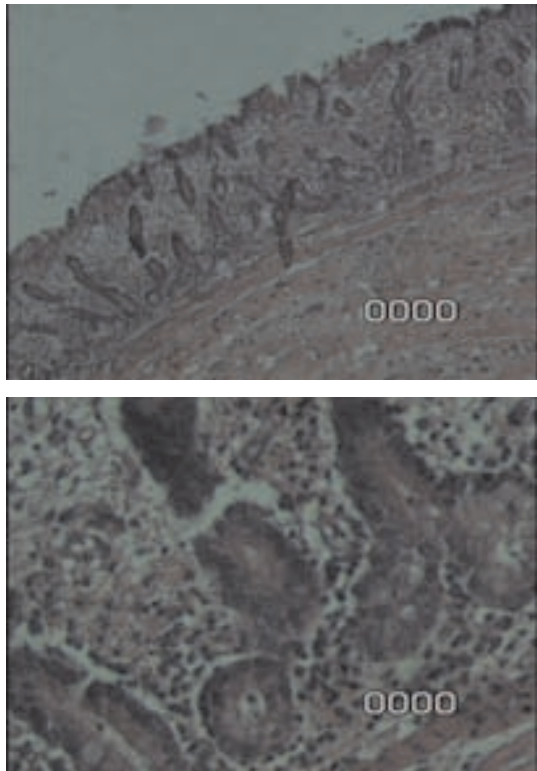


FIGURA 9. (AUMENTO DE 10 Y 40X MICROSCOPIA DE LUZ) SUPERFICIE EPITELIAL DE LA FLEXURA PÉLVICA DEL COLON MAYOR, INFILTRACIÓN LEUCOCITARIA SOLO EN EL ESTRATO BASAL CON ERITROCITOS EN LAMINA PROPIA, LO QUE INDICA MENOS DEL 50% DE INFILTRACIÓN EN LA MUCOSA/ EPITHELIAL SURFACE OF PELVIC FLEXURE OF LARGE COLON, INFLAMMATORY CELLS ONLY IN BASAL REGION AND RED BLOOD CELLS IN LAMINA PROPIA, THIS ILLUSTRATION SHOWS LESS THAN 50% OF MUCOSAL INJURY (X10 AND X40 BY LIGHT MICROSCOPY).

evolución satisfactoria, notándose como complicación algún grado de toxemia, la cual fue eficazmente controlada por el suero hiper inmune anti-LPS de bacterias Gram negativas y los lavados peritoneales. Se observó un grado de íleo paralítico post-quirúrgico, el cual fue tratado con lidocaina, suplementación de la hidratación con calcio y potasio, y la aplicación de infusiones con metoclopramida a dosis de 0,25 mg/kg. La evolución del caso 1 se muestra en la TABLA I.

Evolución clínica post-operatoria Caso 2. La recuperación de la anestesia fue excelente, el ejemplar se colocó en decúbito externo a los 15 minutos y se levantó a los 30 minutos post-anestesia. Fue tratada inmediatamente y continuamente por las primeras 12 horas.

No hubo complicaciones clínicas importantes, ningún inicio de toxemia, no se presentó ninguna elevación de la temperatura, siendo completado su tratamiento post-operatorio y dado de alta a los 15 días. La evolución clínica post-operatoria del caso se muestra en la TABLA II.

Los signos clínicos, resultados de laboratorio y cambios morfológicos, tanto macro como microscópicos de las

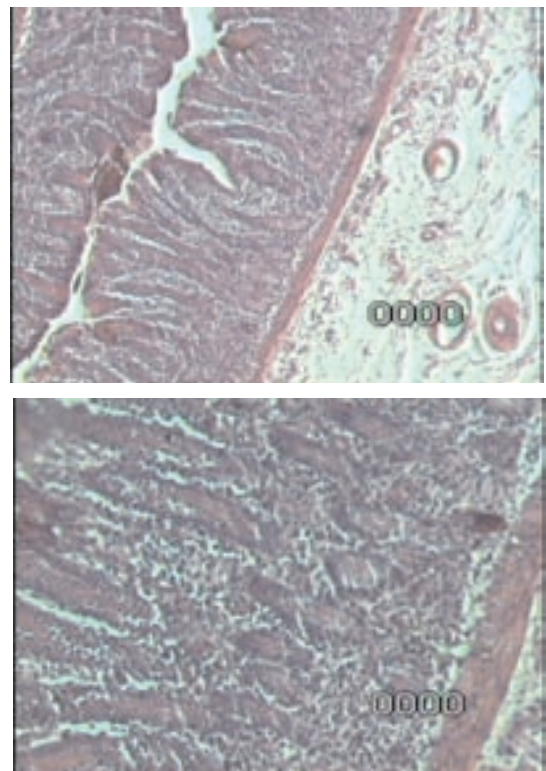


FIGURA 10. (AUMENTO 10 Y 40X POR MICROSCOPIA DE LUZ) SE OBSERVA INFILTRACIÓN LINFOCITARIA DISEMINADA EN MÁS DEL 50% DE EXTENSIÓN DE LA MUCOSA DEL COLON MAYOR E INCLUSO HAY INFILTRACIÓN EN SUBMUCOSA CON CONGESTIÓN Y EDEMA/ INFLAMMATORY EXUDATES GREATER THAN 50% OF THE MUCOSA OF THE LARGE COLON WITH CONGESTION, EDEMA AND A CELLULAR INFILTRATE IN SUBMUCOSA. (X10 AND X40 BY LIGHT MICROSCOPY).

lesiones del intestino grueso de los dos equinos en el presente reporte son consistentes con obstrucciones estrangulantes previamente reportadas [1, 2, 17, 18], las cuales son de causa desconocida.

Los indicadores de bajo pronóstico antes de cirugía abdominal incluyen signos de shock severo e hipoproteïnemia, lo cual se evidenció mayormente en el caso 2 (48 horas de duración), aunque en ambos casos la frecuencia cardiaca eran mayores a 100 lat/min, el caso 2 presentaba fiebre, hematocrito de 46%, proteínas plasmáticas en 5 gr/dl más bajas que en el caso 1, el cual aunque tenía un hematocrito de 47%, las proteínas eran de 6,5 gr/dL; además la fiebre signo de endotoxemia en este caso, es un parámetro clínico indicado por autores como contradictorio para indicar cirugía abdominal [1,3,18].

Los resultados de la citología y el conteo de células blancas en el caso 1 es considerado normal, probablemente porque el tiempo de la obstrucción estrangulante no fue lo suficientemente largo como para desarrollar los cambios inflamatorios en el fluido peritoneal, sin embargo en el caso 2, el resultado lo clasifica en grupo 3, correspondiente a peritonitis no séptica según la clasificación del exudado inflamatorio, ubicán-

TABLA I
EVOLUCIÓN CLÍNICA POST-OPERATORIA DEL CASO UNO (1) A TRAVÉS DEL TIEMPO/
CLINICAL PROGRESS POST-SURGICAL AT THE TIME IN CASE NUMBER ONE (1)

		6am	12	6pm	6am(24h)	6pm	6am(48)	6pm	6am(72)	6pm	6am(96)	6pm
Signo						*	**			***		
1	T	37,7	36.2	38.4	38	38,6	38,3	38.3	37,6	37,9	38	38,1
2	FC	72	68	52	48	72	48	48	36	36	36	36
3	FR	16	24	24	50	28	20	20	16	16	16	16
4	CM	C	LC	LC	R	P	R	R	R	R	R	R
5	TLLC	3	3	3	3	3	3	2.5	2.5	2.5	2,5	2.5
6	Hto	49%	49%	46%	45%	40%	46%	50%	44%	44%	45	44%
7	Mot	—	—	—	—	—	+++	++++	—+	++++	++++	++++
8	P.O	-	-	-	+	-	+	+	+	+	-	+
9	P.H	-	-	-	-	-	-	-	-	-	-	+
10	Actitud	S/D	S/D	S/D	S/D	C/D	S/D	S/D	S/D	S/D	S/D	S/D
11	Sondeo	Reflujo	2	5	8 litros	5	4	-	-	-	-	-
12	Drenaje	160cc	500	750	1,5	2	2,5	2,5	-	-	-	-
13	P.D	-	-	-	-	-	-	-	-	-	-	-

T: temperatura, FC: frecuencia cardiaca, FR: frecuencia respiratoria, CM: coloración de las mucosas, TLLC: tiempo de reperusión capilar, Hto: hematocrito. Mot: motilidad, P.O-: producción de orina, P.H. producción de heces, S/D: sin dolor. C/D: con dolor, P.D: pulso digital, —, ausencia de ruidos en los cuatro cuadrantes, ++++: presencia de ruidos en los cuatro cuadrantes, LC: ligeramente congestionado, C: congestionado, -: No, +: Si, R: rosado, P: pálido.

*: Se aplicó segunda dosis de suero hiper inmune. **: Infusión de metoclopramida para combatir el ileo paralítico. ***: Administración de segunda dosis de metoclopramida.

Fuente: Datos propios.

TABLA II
EVOLUCIÓN CLÍNICA POST-OPERATORIA EN EL CASO DOS (2) A TRAVÉS DEL TIEMPO/
CLINICAL PROGRESS POST-SURGICAL AT THE TIME IN CASE NUMBER TWO (2)

		6am	12	6pm	6am(24h)	6pm	6am(48)	6pm	6am(72)	6pm	6am(96)	6pm
Signo							*					
1	T	38,7	38.7	38.4	38,1	38,1	38,3	38.1	38,1	37,9	38	38,1
2	FC	44	52	44	40	40	40	36	36	36	36	36
3	FR	16	16	16	16	20	20	16	20	16	16	16
4	CM	R	R	R	R	R	R	R	R	R	R	R
5	TLLC	2.5	2.5	2.5	2.5	2.5	2.5	2.5	2.5	2.5	2,5	2.5
6	Hto	44%	46%	41%	41%	41%	41%	41%	41%	35%	35%	34%
7	Mot	-++	-++	+++	—++	+++	+++	++++	++++	++++	++++	++++
8	P.O	-	+	-	+	+	+	+	+	+	-	+
9	P.H	-	-	-	-	-	-	-	-	+	++	++
10	Actitud	S/D	S/D	S/D	S/D	S/D	S/D	S/D	S/D	S/D	S/D	S/D
11	Sondeo	-	-	-	-	-	-	-	-	-	-	-
12	Drenaje	750cc	500	750	1,5	2	2,5	2,5	-	-	-	-
13	P.D	-	-	-	-	-	-	-	-	-	-	-

T: temperatura, FC: frecuencia cardiaca, FR: frecuencia respiratoria, CM: coloración de las mucosas, TLLC: tiempo de reperusión capilar, Hto: hematocrito. Mot: motilidad, P.O-: producción de orina, P.H. producción de heces, S/D: sin dolor. S/D: sin dolor, P.D: pulso digital, —, ausencia de ruidos en los cuatro cuadrantes, ++++: presencia de ruidos en los cuatro cuadrantes, R: rosado, P: pálido, -: No, +: Si. *: Se administró una dosis reducida de metoclopramida en infusión 0,125 mg/kg.

Fuente: Datos propios.

dolo en caballos operados de cólico que mueren durante la cirugía o días después [6]. Según esa investigación, dicho ejemplar no debió sobrevivir a la cirugía, no coincidiendo con este reporte, ya que el paciente sobrevivió.

Hay reportes que han fallado en probar asociación entre la duración de los signos clínicos y la sobrevivencia [7]. Sin embargo, un reporte sugiere que la intervención quirúrgica temprana es determinante para la sobrevivencia [4]. En dicho estudio, el promedio de duración de los signos clínicos antes de cirugía fue de 4,2 horas para los que sobrevivieron y 6,2 horas para los pacientes que no sobrevivieron a torsiones del colon mayor [4]. Los resultados del presente estudio sugieren que no existe asociación entre la duración de los signos clínicos y la sobrevivencia, ya que ambos casos sobrevivieron a pesar de ser operados con 10 y 48 horas, respectivamente de duración de los signos clínicos.

Los indicadores de bajo pronóstico durante cirugía son: elevación del hematocrito con una caída de las proteínas plasmáticas; mucosas cianóticas y falta de hemorragia a través de la enterotomía de la flexura pélvica, elevación de la presión colónica intraluminal mayor a 38 cm de agua [9], baja tensión de oxígeno tisular, medido por oximetría (<20 mmHg) [14], infiltración leucocitaria de más del 50% de epitelio de la mucosa y criptas en la histopatología del colon [15].

En el caso 1 se realizó enterotomía de vaciado y se observó hemorragia a través de la enterotomía (FIG. 3), la coloración del órgano mejoró con el drenaje, por lo que no se resecó, mientras que en el caso 2 no hubo hemorragia a través de la enterotomía (FIG. 11), razón por la cual se decidió por resección y enteroanastomosis latero-lateral como tratamiento.

En el caso 1 se observó disgregación y microtrombosis de la mucosa, con menos de 50% de pérdida del epitelio a nivel de mucosa y criptas, con una evolución de 7-10 horas del insulto isquémico, coincidiendo con la historia ya que el cuadro comenzó súbitamente, con dolor intratable y fue operada después de 10 horas, lo que indica que la torsión del colon mayor fue la causa primaria del cólico, mientras que en el caso 2 los signos clínicos tuvieron una duración de 40 horas, sin embargo, la evaluación histopatológica de un segmento del colon afectado arrojó cambios de necrosis isquémica de 15 horas de evolución, indicando que la torsión ocurrió secundario durante el curso de la enfermedad. Aunque el estudio arrojó estructura glandular con eosinofilia y detalle celular epitelial de viabilidad, tanto del estrato superficial absorbivo como el proliferativo, la diseminación leucocitaria abarcaba más del 50 por ciento de la mucosa e incluso se infiltraba en la submucosa lo que indica la necesidad de resección [13]. Aunado a esto, hubo menos complicaciones post-operatorias comparadas con la evolución clínica del caso 1 que fue tratado con enterotomía de vaciado solamente.

El uso de anticuerpos serotipo específicos dirigidos contra lipopolisacárido (LPS) de la pared bacteriana Gram negativa, es una herramienta terapéutica eficaz e invaluable en tra-

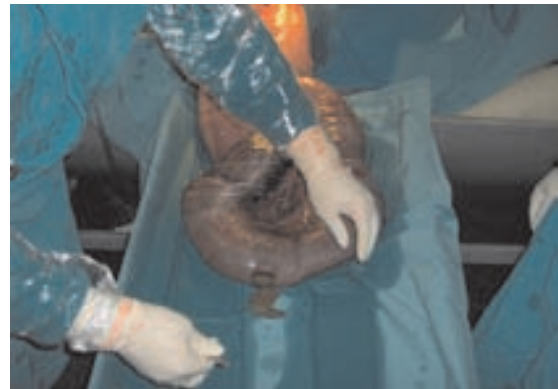

FIGURA 11. AUSENCIA DE HEMORRAGIA EN ENTEROTOMÍA/ ABSENCE OF HEMORRHAGE IN ENTEROTOMY.

tar la enterotoxemia asociada a sepsis por bacterias Gram negativas y aún más, cuando es empleado racionalmente [10]. En ambos casos, el producto fue empleado profilácticamente a procedimientos de corrección de las lesiones estrangulantes, durante el trans-operatorio, e inmediatamente en el post-operatorio, con la finalidad de tener anticuerpos contra LPS a nivel sanguíneo, para contrarrestar adecuadamente a la circulación de lipopolisacáridos de la pared bacteriana Gram negativa asociado a los procedimientos invasivos, solo observándose una ligera toxemia clínica en el caso 1 que fue controlada por una segunda dosis de los anticuerpos.

Análisis de parámetros hemostáticos han sido reportados en equinos con cólico por VCM, implicando que los caballos con severa isquemia intestinal y menor tasa de sobrevivencia tienen perfiles de coagulación interpretados como hipercoagulopatías, encontrando que el 70% de los caballos evaluados con tratamiento quirúrgico tenían evidencias de disfunción hemostática, demostrando la asociación entre la sobrevivencia y el desarrollo de coagulopatía [3]. Los dos casos fueron tratados con heparina sódica vía intravenosa, aún sin análisis de parámetros hemostáticos, sin embargo se observó efectos beneficiosos a esta terapia.

El uso clínico de la lidocaina endovenosa en este reporte para ambos casos resultó favorable para tratar la hipomotilidad intestinal post-quirúrgica, coincidiendo con el uso reportado de 0,05 mg/kg de infusión continua por 24 horas [13]. Sin embargo, la dosis utilizada en ambos casos fue inferior a la recomendada.

El efecto de los benzamidas (metoclopramida) no han sido bien entendidos, a dosis de 0,25 mg/kg en infusiones de 500cc y administrada en una hora, de algún modo coordina el vaciado gástrico y restaura la actividad del intestino delgado [3]. El mecanismo exacto de acción no se conoce en el equino, se cree que actúa por estimulación directa de la actividad colinérgica y posible antagonismo dopaminérgico, atención cuidadosa se debe prestar al momento de administración de la droga, ya que puede atravesar la barrera hematoencefálica y causar reacciones adversas de excitación convulsiones y compor-

tamiento agresivo en los caballos [1, 3, 18]. Recientemente, una infusión continua a dosis de 0,04 mg /kg/h ha sido usada para disminuir la producción de reflujo entero gástrico y aumentar la sobrevivencia en caballos severamente afectados con enteroanastomosis de intestino delgado sin observarse efectos adversos [13]. En ambos casos, la metoclopramida fue usada a las dosis 0,25 mg/kg, administrada a razón de 0,04 mg/kg/h, sin notarse complicaciones y fue útil en controlar el reflujo e incrementar significativamente la motilidad [13].

El magnesio y calcio son dos de los elementos más comunes del cuerpo [6]. El magnesio es un importante cofactor en muchas funciones biológicas, incluyendo la producción y uso del ATP, así como una coenzima para las bombas de potasio, cloro ATPasa, y en la regulación del balance de potasio intracelular [7]. El calcio juega un rol importante en la contracción del músculo liso intestinal y vascular, por lo tanto afecta la circulación y motilidad intestinal [6].

Los factores que pueden afectar las concentraciones de calcio y magnesio incluyen, sepsis, endotoxemia, íleo, resección intestinal, administración iv de fluidos sin suplementación de calcio y magnesio [6].

De un total de 147 casos de Abdomen Agudo tratados quirúrgicamente, las concentraciones de calcio ionizado variaron entre los tipos de lesiones en el estudio, encontrándose que los caballos con lesiones estrangulantes del intestino tuvieron las más bajas concentraciones de calcio ionizado que caballos con obstrucciones no estrangulantes [6]. En los dos casos reportados en el presente estudio, las concentraciones de calcio ionizado no fueron evaluadas, pero se suplementó el calcio en ambos casos junto con potasio, encontrándose resultados clínicos beneficioso de esta terapia.

Drenajes peritoneales pueden ser hechos inmediatamente después de la cirugía y ser mantenidos de 24 a 48 horas, periodos de tiempos mayores pueden resultar en infección ascendente [18]. Sin embargo, el drenaje peritoneal empleado en el presente reporte fue hecho durante la cirugía y permaneció 72 horas en ambos casos sin evidenciarse complicaciones. No se han encontrado evidencias de que el drenaje abdominal post-operatorio sea efectivo en reducir peritonitis, aunque el concepto de drenar la contaminación del abdomen es aceptado como beneficioso, la efectividad de un drenaje simple en el abdomen del equino ha sido cuestionado debido que no ha sido efectivo en algunos casos [18]. Sin embargo, la cita anterior se refería a drenajes abiertos de la cavidad abdominal, ya que en la década pasada no se había descrito un método superior que permitiera seguridad para evitar contaminación. El drenaje utilizado, fue colocado fuera de la línea de incisión, el tubo del drenaje que se mantiene dentro de la cavidad abdominal es fenestrado, mientras que el extremo del tubo que sale por la piel se conecta a una bomba de vacío que lo hace cerrado y de succión continua, dicho sistema se comercializa como del drenaje torácico en medicina humana.

Además del drenaje, este sistema permite el lavado de la cavidad abdominal con soluciones isotónicas tibias con la adición de antibióticos. En el caso 1, los lavados peritoneales fueron realizados a las 24 horas del post-operatorio y se repitió a las 48 horas, cuando el ejemplar desarrollaba complicaciones de toxemia o signos de peritonitis, siendo favorable en controlar dicha complicaciones, mientras que en el caso 2 se lavó la cavidad abdominal inmediatamente durante el post-operatorio y realizado 3 veces al día durante las primeras 48 horas, siendo el beneficio mayor, ya que no se evidenció ninguna complicación durante la evolución clínica del caso.

CONCLUSIONES

En la década pasada fue frustrante para el equipo de cirujanos operar casos como los descritos en este reporte, ya que los resultados obtenidos no eran alentadores para el gran esfuerzo en recursos, equipos y personal que se necesitaban para lograr realizar los procedimientos y lo intensivo del tratamiento post-operatorio, alcanzando a sobrevivir solo los casos operados en etapas iniciales, sin embargo, los ejemplares desarrollaban complicaciones, tales como dehiscencias de las heridas, eventraciones, pérdida crónica de peso, laminitis etc., razón por la cual la cirugía abdominal en equinos no había dado los resultados satisfactorios en el país.

Los avances en técnicas quirúrgicas son importantes. La incorporación de la infusión de glicerol guayacolato al 5% diluido con solución de ringer lactato, adicionando xilazina y ketamina a dosis de 0,5 mg/kg y 1 mg/kg, respectivamente (triple goteo) produce mayor relajación y mantenimiento de la anestesia general, lo que conlleva a mejorar el acto quirúrgico.

La utilización de campos desechables e impermeables permite mejor manipulación de vísceras exteriorizadas a través de la celiotomía, ya que favorece el movimiento y evita la deshidratación de la serosa, previniendo las adherencias intestinales post-quirúrgicas.

La implementación de un drenaje peritoneal colocado fuera de la línea de cierre de la pared abdominal, cerrado y de succión continuo es un avance importante, ya que favorece el drenaje, disminuye la contaminación y a su vez permite la aplicación de lavados peritoneales en una forma, segura y eficaz.

La aplicación de lidocaina endovenosa fue útil y eficaz en controlar el íleo paralítico post-quirúrgico, junto con la suplementación de la hidratación con calcio y potasio.

La metoclopramida también es un medicamento que usado a las dosis recomendadas en infusión, bajo administración lenta, es segura y eficaz.

El estudio histopatológico de las lesiones pueden orientar el pronóstico de los casos operados de torsión de colon mayor.

RECOMENDACIONES

Utilizar un protocolo de diagnóstico que incluya 5 aspectos clínicos fundamentales: 1. Evaluación del tipo y grado de dolor, 2. determinar el estado del sistema cardiovascular del paciente a través de las alteraciones en temperatura, frecuencia cardiaca, frecuencia respiratoria, hematocrito, proteínas plasmáticas, color de las mucosas y tiempo de reperfusión capilar, 3. evaluación del contenido estomacal al sondeo naso-gástrico, 4. resultados del examen rectal y 5. resultados de la abdominocentesis.

Difundir la aplicación del protocolo de diagnóstico basado en los 5 aspectos clínicos citados anteriormente, lo que orienta el diagnóstico y facilita la decisión de remitir los casos de abdomen agudo quirúrgico, incrementando considerablemente la sobrevivencia de los casos.

Recomendar la aplicación de campos desechables e impermeables en cirugía abdominal, así como aplicar el drenaje de la cavidad abdominal en forma rutinaria y obligatoria en cirugía abdominal.

Crear líneas de investigación que permitan fabricar en el país suero hiper inmune contra bacterias Gram negativas en el equino, y difundir la aplicación del producto profilácticamente en cirugía abdominal.

Determinar concentraciones de electrolitos séricos como rutina de evaluación de la hidratación que contengan medicamentos de calcio y magnesio ionizados.

Evaluar la función hemostática en torsiones de colon mayor.

REFERENCIAS BIBLIOGRÁFICAS

- [1] AUER, C. Alimentary System. In: **Equine Surgery**. Lea and Febiger. Philadelphia USA. 299-360 pp. 1996.
- [2] COLAHAN, P.; MAYHEW, I.; MERRIT, A.; MOORE, J. Diseases of Alimentary System. In: **Equine Medicine and Surgery**. Vol. I. 3rd Ed. Lea and Febiger. Philadelphia. USA. 474-633 pp. 1992.
- [3] DALLAP, B.; DOLENTE, B.; BOSTON, R. Coagulation profiles in 27 horses with large colon volvulus. **J. Vet. Emerg. Crit. Care**. 4: 215-225. 2003.
- [4] EMBERTSON, R.; COOK, G.; HANCE, S.; BRAMLAGE, L.; LEVINE, J.; SMITH, S. Large colon volvulus: surgical treatment of 204 horses (1986-1995). **AAEP**. 42 :254-255. 1996.
- [5] GARMA, A. Cytology of 100 samples of abdominal fluid from 100 horses with abdominal disease. **Equine Vet. J.** 30: 435-444. 1998.
- [6] GARCIA, J.; PROVOST, P.; RUSH, J.; ZICKER, S.; BURMASTER, H.; FREMAN, L. Prevalence and prognostic importance of hypomagnesemia and hipocalcemia in horses that have colic surgery. **Am. J. Vet. Res.** 62: 7-11. 2001.
- [7] GIBSON, K.; STEEL, C. Strangulating obstructions of the large colon. **Equine Vet. Educ.** 1: 87-89. 1999.
- [8] HARRISON, I. Equine large intestinal volvulus, a review of 124 cases. **Vet. Surg.** 2: 77-81. 1988.
- [9] KOOREMAN, K.; BABBS, C.; FESSLER, J. Effect of ischemia and reperfusion on oxidative processes in the large colon and jejunum of horses. **Am. J. Vet. Res.** 59: 340-346. 1999.
- [10] MALONE, E.; KANNAN, M. Effects of intestinal ischemia on in vitro activity of adjacent jejunum in samples obtained from ponies. **Am. J. Vet. Res.** 62: 1973-1977. 2001.
- [11] MOORE, M.; BERTONE, A.; MUIR, W. Histopathologic evidence of reperfusion injury in large colon of horse after low-flow ischemia. **Am. J. Vet. Res.** 55: 1434-1443. 1994.
- [12] ROBINSON, E. Gastrointestinal diseases in Current Therapy In: **Equine Medicine**. 2nd Ed. W.B Saunders Company. Philadelphia. USA. 175-288 pp. 1987.
- [13] ROSE, R.; HODGSON, M. Gastrointestinal diseases. In: **Manual of Equine Practice**. 2nd Ed. Saunders Company. Philadelphia. USA. 273-324 pp. 2000.
- [14] REEVES, M.; VAN STEENHOUSE, J.; STASHAK, T. Failure to demonstrate reperfusion injury following ischemia of equine large colon using dimethyl sulfoxide. **Equine. Vet. J.** 22: 126-132. 1990.
- [15] SNYDER, J.; PASCOE, J.; OLANDER, H. Strangulating volvulus of the ascending colon in horse. **J. Am. Vet. Med. Assoc.** 6: 757-764. 1989.
- [16] SNYDER, J.; PASCOE, J.; THURMOND, M. Surface oximetry for intraoperative assessment of colonic viability in horse. **J. Am.Vet. Med. Assoc.** 204: 1786-1789. 1994.
- [17] VATISTA, N.; SNYDER, J.; NIETO, J.; HILDEBRAND, S.; WOLINER, M.; HARMON, F.; BARRY, S.; DRAKE, C. Morphologic changes and xanthine oxidase activity in the equine jejunum during low flow ischemia and reperfusion. **Am. J. Vet. Res.** 59: 772-775. 1998.
- [18] WHITE, N. Pathophysiology of acute abdominal disease. In: **The Equine Acute Abdomen**. Ed Lea and Febiger, Philadelphia. USA. 25-89 pp. 1990.