

ANATOMÍA DEL SISTEMA BILIAR DEL HÍGADO EN EL CANINO

Biliary System Anatomy of the Canine Liver

**Raquel Céspedes¹, Eudomar Perozo Prieto², María de Lourdes Pérez-Arévalo², Mario Riera Nieves^{2*},
Vicente Vilá Valls² y Kenny Reyes³**

¹Facultad de Ciencias Veterinarias, Universidad Central de Venezuela, Maracay, Venezuela.

²Unidad de Investigación en Ciencias Morfológicas (UNICIM). Facultad de Ciencias Veterinarias, Universidad del Zulia, Maracaibo, Venezuela. ³Universidad Experimental Francisco de Miranda, Coro-Venezuela. *E-mail: rieram@hotmail.com

RESUMEN

Debido a que las enfermedades hepáticas y biliares representan un alto porcentaje del motivo de consulta en la clínica veterinaria se realizó un estudio descriptivo de la anatomía del sistema biliar del hígado en el canino, en un total de cuarenta (40) perros adultos. Los animales fueron heparinizados y anestesiados vía endovenosa, la eutanasia se practicó por desangramiento, los hígados de cada perro fueron perfundidos con acetato de vinil rojo, a nivel de la arteria hepática, azul por las venas porta y cava caudal y amarillo por el conducto biliar común. Los hígados se maceraron en agua por dos semanas obteniendo así los moldes de corrosión para estudiar el origen, trayecto y distribución de los conductos biliares. En 39 especímenes se observó la presencia de una vesícula biliar, con un tamaño variable en relación al tamaño del animal y solo en un espécimen se encontró la presencia de dos vesículas biliares. Existen muchas variaciones en cuanto a la forma como los conductos hepáticos principales se unen al conducto cístico y en cuanto a la procedencia de los conductos que forman al conducto hepático común (colédoco), aunque sí se demuestra que es un solo conducto que llega al duodeno para drenar la bilis.

Palabras clave: Anatomía, vesícula biliar, hígado, canino.

ABSTRACT

Because of the hepatic and biliary diseases represent a high percentage of the cause for veterinary consulting was accomplished a descriptive study of the biliary system anatomy of the liver in a total of forty (40) adult dogs. The animals were heparinized and anesthetized for intravenous route. The euthanasia was practiced by bleeding, the livers of each dog were injected with red vinyl acetate at level of the hepatic artery, blue vinyl acetate by the caudal cava and portal veins and yellow vinyl acetate by the common bile duct. The livers macerated in water by two weeks obtaining thus, the corrosion cast in order to study the origin, passage and distribution of the biliary ducts. In 39 specimens the presence of a gallbladder was observed, with a variable size in relation to the size of the animal and only in one specimen was the presence of two biliary vesicles. There are variations in the manner as main the hepatic ducts are joined to the cystic duct and of the origin of the ducts that form to the common hepatic (ductus choledochus), although was demonstrated that it is a single duct that arrives at the duodenum in order to drain the bile.

Key words: Anatomy, gallbladder, liver, canine.

INTRODUCCIÓN

Al igual que en humanos y de acuerdo a lo reportado por algunos autores [1, 8, 11], las enfermedades hepáticas y biliares en perros (*Canis familiaris*) representan un alto porcentaje del motivo de consulta en la clínica veterinaria; específicamente las relacionadas a procesos focales o difusos del parénquima, así como por procesos asociados a enfermedades hepáticas primarias, tales como ascitis, hipertensión portal, tumores o metástasis, hepatomegalia, esplenomegalia, etc. [12, 16], de allí la importancia del conocimiento, tanto morfológico como fisiológico de éste órgano para el diagnóstico de patologías hepáticas [1, 5].

La vesícula biliar se localiza en la fosa vesicular, en la cara inferior del hígado, entre los lóbulos derecho y cuadrado; por lo general es extrahepática pero se presentan algunos casos de vesículas empotradas y menos frecuentemente vesículas intraparenquimales. Es piriforme con el fondo hacia delante llegando hasta el borde hepático, se continúa con el cuerpo y el cuello que termina en la ampolla y luego se continúa con el conducto cístico que se une al conducto hepático común en ángulo agudo para formar el conducto colédoco. La vesícula biliar es irrigada principalmente por la arteria cística que en la mayoría de los casos es rama de la arteria hepática derecha, en otros casos se desprende de la arteria hepática común y con menos frecuencia de la arteria hepática izquierda. Su principal medio de fijación es el peritoneo que la recubre en la zona que sobresale del lecho hepático [6, 15, 17].

La vesícula biliar está situada entre el lóbulo derecho y el lóbulo cuadrado del hígado, el conducto cístico emerge desde el cuello de ésta, se une a los conductos biliares que abandonan a los lóbulos del hígado, los cuales se unen cada uno por separado al conducto cístico [15].

Evans y de Lahunta [4] señalan que, gran parte de los conductos hepáticos del interior del hígado son microscópicos. La bilis secretada por las células hepáticas se acumula en los canalículos que drenan en los conductos interlobulillares, los cuales se unen en cada lóbulo para formar conductos hepáticos que emergen de cada lóbulo. La disposición de los conductos hepáticos es variable. El cuello de la vesícula biliar se continúa con el conducto cístico. El conducto principal formado por la unión del conducto hepático y el cístico es el conducto biliar común o conducto colédoco. Este pasa a través del duodeno descendente y termina en la papila duodenal mayor junto con el conducto pancreático. No existen válvulas en los conductos biliares y la bilis puede fluir en ambas direcciones.

Del sistema de conductos hepáticos, Dyce y col. [3], establecen que comienzan con canalículos microscópicos dentro de los lobulillos, éstos desembocan en conductos mayores que por uniones sucesivas dentro del tejido conectivo situado entre los lobulillos, forman finalmente varios conductos hepáticos grandes. Antes o inmediatamente después de dejar el hígado en la porta hepática, se unen en un único tronco que va hacia el duodeno. Una rama lateral tortuosa (conducto cístico) que se origina en el tronco común se dirige hacia la vesícula biliar que tiene forma de pera. Son frecuentes las variaciones en el sistema de conductos; algunos conductos hepáticos pueden entrar a la vesícula biliar directamente, otros pueden unirse a la salida principal distalmente al conducto cístico. La vesícula biliar no sólo almacena bilis, sino que también la concentra mediante la absorción que se realiza a través de su mucosa plegada. Señalan además, que la vesícula biliar no es esencial; falta en el caballo (*Equus caballus*), la rata (*Rattus norvegicus*) y en algunas otras especies, que lo compensan agrandando su sistema de conductos.

Shawn y col. y Harris y col. [7, 13] señalan que existen muchas complicaciones cuando se hace reconstrucción de los conductos biliares en casos de trasplantes de hígado; según estos investigadores, la incidencia de complicaciones biliares varía desde 10 al 30% de acuerdo a lo reportado, debido a una falla en las anastomosis de las estructuras que provocan obstrucción de las vías biliares.

El objetivo del presente estudio fue caracterizar la anatomía del sistema biliar del hígado en el canino y establecer las variaciones que puedan observarse en el mismo.

MATERIALES Y MÉTODOS

Animales Experimentales: Se utilizó un total de cuarenta (40) perros adultos procedentes del bioterio de la Facultad de Ciencias Veterinarias de la Universidad Central de Venezuela.

Preparación de los Animales: Los animales fueron heparinizados (Heparina sódica[®]), utilizando una dosis de 5 mg/kg de peso vivo vía endovenosa. Seguidamente se anestesiaron con una solución de tiopental sódico al 2,5% (Nesdonal[®]), a una dosis de 30 mg/kg p.v., vía endovenosa.

La eutanasia se practicó por desangramiento a través de una cánula calibre 14 colocada en la arteria carótida común. Posterior a la eutanasia se perfundieron con solución salina al 0,9% a 37°C, a fin de limpiar completamente los vasos sanguíneos. Para esto se utilizó una bomba médica Thomas (modelo 1130-2, EUA) graduada a 5 libras de presión positiva. La perfusión se mantuvo hasta que por la vena yugular saliera un fluido completamente claro [10]. Luego se removió el hígado de cada perro y en los especímenes obtenidos se perfundieron con acetato de vinil rojo, a nivel de la arteria hepática, azul en la vena porta y cava caudal, y amarillo por el conducto biliar común. Los hígados se maceraron en agua por dos semanas obteniendo así los moldes de corrosión vascular para estudiar el origen, trayecto y distribución de las arterias, venas y conductos biliares del hígado. Por último, la denominación de las estructuras anatómicas se realizó según lo propuesto por el Comité Internacional de Nomenclatura Anatómica Veterinaria (N.A.V.) [9].

RESULTADOS Y DISCUSIÓN

En los 40 perros utilizados se observó que la vesícula biliar se aloja entre los lobulillos medial derecho y cuadrado del hígado (FIG. 1), siendo en términos generales, de forma piriforme, con una porción abultada: el fondo y una porción estrecha: el cuello. En 39 especímenes se observó la presencia de una vesícula, con un tamaño variable en relación al tamaño del animal, en ocasiones sobrepasó el borde ventral del hígado, siendo estos resultados similares a los reportados anteriormente [2 - 4, 12, 14, 15]. En un espécimen se encontró la presencia de dos vesículas biliares (FIG. 2), dicha variación no

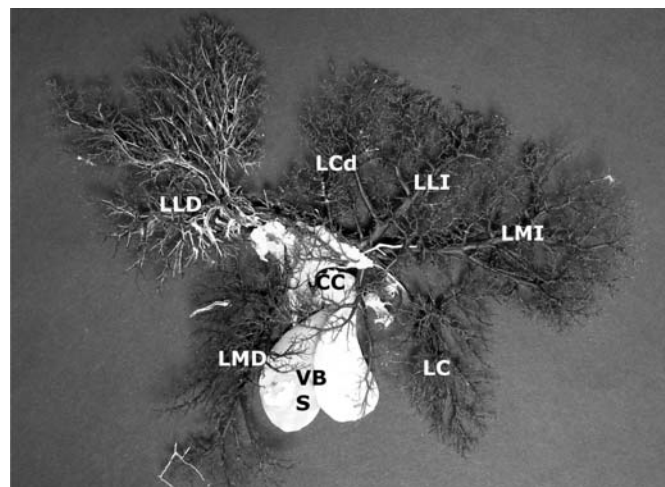
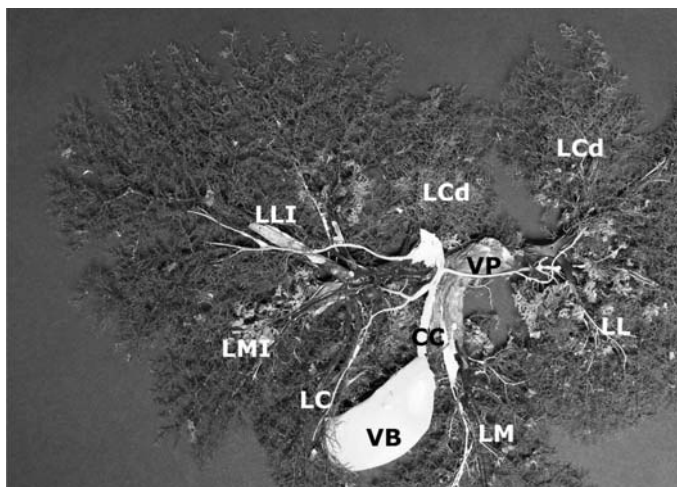


FIGURA. 1. FOTOGRAFÍA DE UN MOLDE DE CORROSIÓN DEL HÍGADO. VISTA CAUDAL. VB: VESÍCULA BILIAR. LC: LÓBULO CUADRADO. LMD: LÓBULO MEDIAL DERECHO. LLD: LÓBULO LATERAL DERECHO. LMI: LÓBULO MEDIAL IZQUIERDO. LLI: LÓBULO LATERAL IZQUIERDO. LCD: LÓBULO CAUDADO. CC: CONDUCTO CÍSTICO. VP: VENA PORTA / / PHOTOGRAPHS OF CORROSION CAST OF THE LIVER. CAUDAL VIEW. VB: GALLBLADDER. LC: QUADRATE LOBE. LMD: MEDIAL LOBE RIGHT. LLD: LATERAL LOBE RIGHT. LMI: LEFT MEDIAL LOBE. LLI: LEFT LATERAL LOBE. LCD: CAUDATE LOBE. CC: CYSTIC DUCT. VP: PORTAL VEIN.

FIGURA 2. FOTOGRAFÍA DE UN MOLDE DE CORROSIÓN DEL HÍGADO. VISTA CRANEAL. VBS: VESÍCULAS BILIARES. LC: LÓBULO CUADRADO. LMD: LÓBULO MEDIAL DERECHO. LLD: LÓBULO LATERAL DERECHO. LMI: LÓBULO MEDIAL IZQUIERDO. LLI: LÓBULO LATERAL IZQUIERDO. LCD: LÓBULO CAUDADO. CC: CONDUCTO CÍSTICO / PHOTOGRAPHS OF CORROSION CAST OF THE LIVER. CRANIAL VIEW VBS: GALLBLADDER. LC: QUADRATE LOBE. LMD: MEDIAL LOBE RIGHT. LLD: LATERAL LOBE RIGHT. LMI: LEFT MEDIAL LOBE. LLI: LEFT LATERAL LOBE. LCD: CAUDATE LOBE. CC: CYSTIC DUCT.

ha sido reportada en ninguna de las referencias citadas y su frecuencia de aparición representa, según los datos mostrados en la TABLA I, un 2,5%, siendo considerada la presencia de una sola vesícula biliar (97,5%), lo que normalmente ocurre en esta especie.

En la FIG. 3 se observa como los conductos biliares se van formando desde ramas muy delgadas a nivel del parénquima del hígado hasta conformar conductos cada vez más grandes. En diez especímenes se observó que, de la porción izquierda del hígado se unen varios conductos de pequeño diámetro a un conducto de mayor tamaño, éste se dirige en dirección al hilio del hígado. Las ramas provenientes del lóbulo cuadrado se unen al conducto cístico, antes que éste se una con el conducto hepático. La parte derecha del hígado es drenada a un tronco principal de mayor tamaño que el izquierdo, los conductos derecho e izquierdo se unen formando un tronco, el cual se une al conducto cístico, formando así el conducto hepático común. Una vez formado el hepático principal, unas ramas provenientes del lóbulo caudado y medial derecho drenan a éste directamente.

En cuatro hígados (FIG. 4) se encontró que el conducto biliar común o colédoco se forma por la unión del conducto cístico y el conducto hepático y desemboca a nivel del duodeno, concordando con varios autores [2 - 4, 12, 14, 15].

En catorce ejemplares pudo observarse que los conductos hepáticos derecho e izquierdo y el cístico, confluyen conjuntamente para formar el conducto biliar común (FIG. 5). Los

**TABLA I
FRECUENCIA DE VARIACIÓN DE LA VESÍCULA BILIAR /
FREQUENCY OF VARIATION OF THE GALLBLADDER**

Vesícula	Nº	%
Única	39	97,5
Doble	1	2,5
Total	40	100

resultados encontrados en estos especímenes son similares a los ya descritos [2 - 4, 12, 14, 15].

En ocho especímenes se evidenció que los conductos hepáticos de las porciones derecha e izquierda se unen a un tronco principal antes de unirse con el conducto cístico y así posteriormente formar el conducto biliar común. También se observó en estos especímenes que el conducto que drena al lóbulo medial derecho se une al conducto cístico antes que este confluya al conducto biliar común (FIG. 6). En dos muestras se encontró que las porciones medial derecha, medial izquierda y central del hígado se unen conjuntamente con el conducto cístico, en una primera parte, formando un tronco y que hace un corto recorrido en dirección hacia el hilio del órgano. Posteriormente, conductos provenientes de los lóbulos lateral derecho y lateral izquierdo forman el conducto biliar común (FIG. 7).

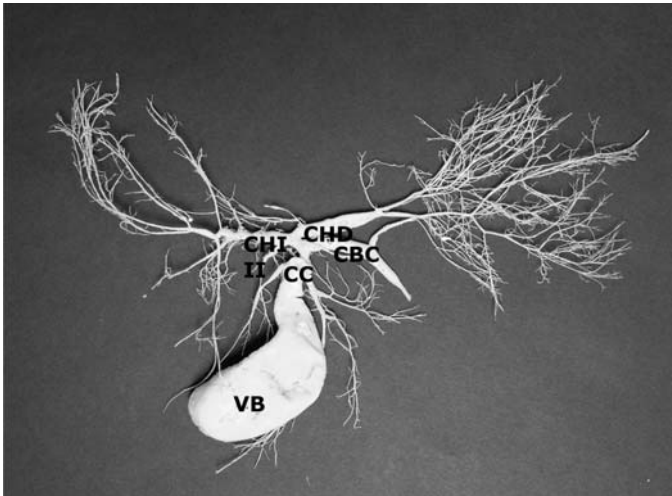


FIGURA 3. FOTOGRAFÍA DE UN MOLDE DE CORROSIÓN DE LAS VÍAS BILIARES. VISTA CAUDAL. VB: VESÍCULA BILIAR. CC: CONDUCTO CÍSTICO. CHI: CONDUCTO HEPÁTICO IZQUIERDO. CHD: CONDUCTO HEPÁTICO DERECHO. CBC: CONDUCTO BILIAR COMÚN / PHOTOGRAPHS OF CORROSION CAST OF THE BILIARY PASSAGES. CAUDAL VIEW. VB: GALLBLADDER. CC: CYSTIC DUCT. CHI: LEFT HEPATIC DUCT. CHD: RIGHT HEPATIC DUCT. CBC: COMMON BILIARY DUCT.

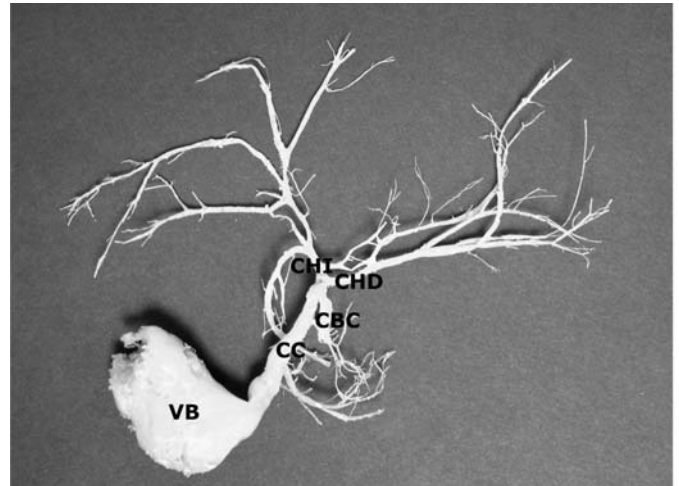


FIGURA. 5. FOTOGRAFÍA DE UN MOLDE DE CORROSIÓN DE LAS VÍAS BILIARES. VISTA CAUDAL. VB: VESÍCULA BILIAR. CC: CONDUCTO CÍSTICO. CHI: CONDUCTO HEPÁTICO IZQUIERDO. CHD: CONDUCTO HEPÁTICO DERECHO. CBC: CONDUCTO BILIAR COMÚN / PHOTOGRAPHS OF CORROSION CAST OF THE BILIARY PASSAGES. CAUDAL VIEW. VB: GALLBLADDER. CC: CYSTIC DUCT. CHI: LEFT HEPATIC DUCT. CHD: RIGHT HEPATIC DUCT. CBC: COMMON BILIARY DUCT.

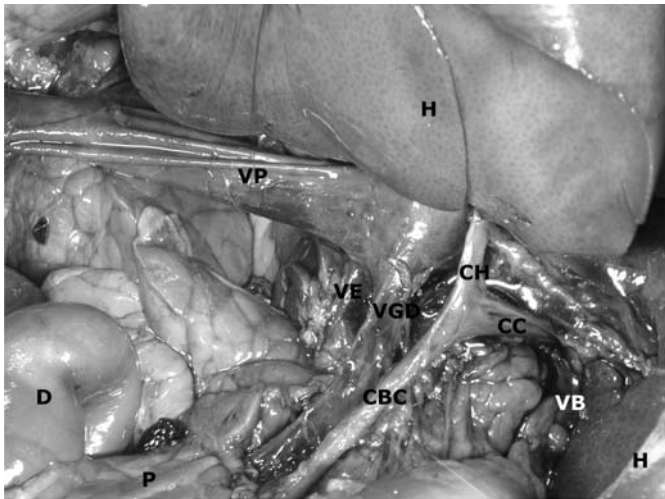


FIGURA. 4. FOTOGRAFÍA DEL CONDUCTO BILIAR COMÚN. ORIGEN Y TRAYECTO. VISTA LATERAL DERECHA. CBC: CONDUCTO BILIAR COMÚN. CC: CONDUCTO CÍSTICO. CH: CONDUCTO HEPÁTICO. H: HÍGADO. VB: VESÍCULA BILIAR. VP: VENA PORTA. VE: VENA ESPLÉNICA. VGD: VENA GÁSTRICA DERECHA. D: DUODENO. P: PÁNCREAS / PHOTOGRAPHS OF THE COMMON BILIARY DUCT. ORIGIN AND COURSE. RIGHT LATERAL VIEW. CBC: COMMON BILIARY DUCT. CC: CYSTIC DUCT. CH: HEPATIC DUCT. H: LIVER. VB: GALLBLADDER. VP: PORTAL VEIN. VE: SPLENIC VEIN. VGD: RIGHT GASTRIC VEIN. D: DUODENUM. P: PANCREAS.

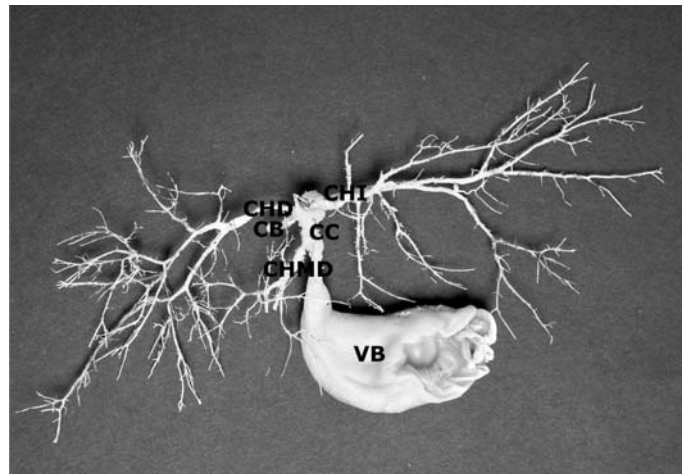


FIGURA. 6. FOTOGRAFÍA DE UN MOLDE DE CORROSIÓN DE LAS VÍAS BILIARES. VISTA CRANEAL. VB: VESÍCULA BILIAR. CC: CONDUCTO CÍSTICO. CHI: CONDUCTO HEPÁTICO IZQUIERDO. CHD: CONDUCTO HEPÁTICO DERECHO. CHMD: CONDUCTO DEL LÓBULO MEDIAL DERECHO. CBC: CONDUCTO BILIAR COMÚN / PHOTOGRAPHS OF CORROSION CAST OF THE BILIARY PASSAGES. CRANIAL VIEW. VB: GALLBLADDER. CC: CYSTIC DUCT. CHI: LEFT HEPATIC DUCT. CHD: RIGHT HEPATIC DUCT. CHMD: DUCT OF THE MEDIAL LOBE RIGHT. CBC: COMMON BILIARY DUCT.

y forman un tronco que se va a unir al conducto izquierdo. Este conducto se va a unir con uno que proviene del lado lateral derecho del hígado, conformando así el conducto biliar común (FIG. 8).

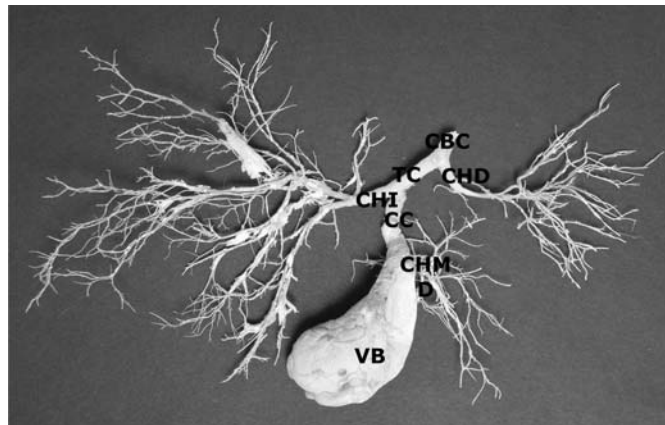
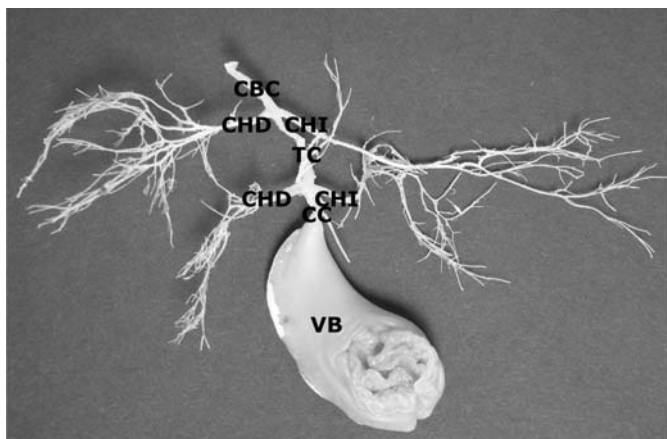


FIGURA 7. FOTOGRAFÍA DE UN MOLDE DE CORROSIÓN DE LAS VÍAS BILIARES. VISTA CRANIAL. VB: VESÍCULA BILIAR. CC: CONDUCTO CÍSTICO. CHI: CONDUCTO HEPÁTICO IZQUIERDO. CHD: CONDUCTO HEPÁTICO DERECHO. TC: TRONCO COMÚN. CBC: CONDUCTO BILIAR COMÚN / PHOTOGRAPHS OF CORROSION CAST OF THE BILIARY PASSAGES. CRANEAL VIEW. VB: GALLBLADDER. CC: CYSTIC DUCT. CHI: LEFT HEPATIC DUCT. CHD: RIGHT HEPATIC DUCT. TC: COMMON TRUNK. CBC: COMMON BILIARY DUCT.

FIGURA 8. FOTOGRAFÍA DE UN MOLDE DE CORROSIÓN DE LAS VÍAS BILIARES. VISTA CAUDAL. VB: VESÍCULA BILIAR. CC: CONDUCTO CÍSTICO. CHI: CONDUCTO HEPÁTICO IZQUIERDO. CHD: CONDUCTO HEPÁTICO DERECHO. TC: TRONCO COMÚN. CBC: CONDUCTO BILIAR COMÚN / PHOTOGRAPHS OF CORROSION OF THE BILIARY PASSAGES. CAUDAL VIEW. VB: GALLBLADDER. CC: CYSTIC DUCT. CHI: LEFT HEPATIC DUCT. CHD: RIGHT HEPATIC DUCT. TC: COMMON TRUNK. CBC: COMMON BILIARY DUCT.

TABLA II

FRECUENCIA DE VARIACIÓN DE LOS CONDUCTOS BILIARES / FREQUENCY OF VARIATION OF THE BILIARY DUCTS

Variaciones	n	%
Patrón Normal	4	10
Conducto colédoco formado por unión del conducto cístico y el conducto hepático		
Patrón Normal + otros conductos reuniéndose al conducto colédoco (provenientes de lóbulos caudado y medial derecho)	10	25
Confluencia de los tres conductos (Conductos biliares derecho e izquierdo y colédoco)	14	35
Conductos biliares derecho e izquierdo formando un tronco común y conducto proveniente del lóbulo medial derecho uniéndose al conducto cístico	8	20
porciones mediales derecha e izquierda y central del hígado se unen con el conducto cístico formando un tronco Posteriormente, conductos provenientes de los lóbulos laterales derecho e izquierdo se unen al conducto colédoco	2	5
Conducto proveniente del lóbulo medial derecho se une al conducto cístico y forman un tronco que se une al conducto izquierdo. Luego éste conducto se une con uno que proviene del lado lateral derecho del hígado, conformando así el conducto biliar común	2	5
Total	40	100

De acuerdo con los resultados obtenidos, el sistema de conductos biliares comienza con vasos muy pequeños a nivel de cada lóbulo, para luego ir drenando hacia conductos cada vez más grandes, los cuales forman grandes troncos que drenan la porción derecha e izquierda del hígado y de la vesícula biliar. El patrón de un conducto derecho y uno izquierdo que se unen al cístico para formar el conducto biliar

común y drenar la bilis hacia el duodeno, descrito como el patrón normal en casi todas las referencias consultadas, no concuerda con lo hallado en este estudio y de acuerdo a lo mostrado en la TABLA II, siendo su frecuencia de aparición un 10%, lo que demuestra que no es constante dicho patrón en esta especie.

Así mismo, la aparición de una porción similar a lo normal, donde luego de formarse el conducto biliar común otros conductos drenan a el directamente es del 25%. En los especímenes donde se observó que los conductos hepáticos derecho e izquierdo y el cístico se unen conjuntamente formando así al conducto biliar común, representa un 35% de lo detectado en este estudio. En aquellos donde se observa que los conductos hepáticos derecho e izquierdo forman un tronco que posteriormente se une al cístico fue de un 20%. En los que se encontró un tronco común entre conductos derecho e izquierdo uniéndose al cístico al que luego se unen otros conductos provenientes también de los lados derecho e izquierdo fue de un 5%. Una frecuencia similar a la anterior fue encontrada en un espécimen donde se une el conducto hepático derecho con el cístico formando un tronco, al que se le une el conducto hepático izquierdo para formar al conducto biliar común.

CONCLUSIONES

En el canino existe una vesícula biliar la cual se aloja entre los lóbulos medial derecho y cuadrado.

Existen diversas variaciones en cuanto a la forma de como los conductos hepáticos principales se unen al conducto cístico.

Existen variaciones en cuanto a la procedencia de los conductos que forman al conducto hepático común (colédoco), aunque sí se han demostrado que es un solo conducto que llega al duodeno para drenar la bilis.

Se recomienda realizar otros estudios con diferentes técnicas de demostración anatómica (resinas, imageneología), para obtener mejores detalles de la distribución biliar en los diferentes lóbulos que conforman al hígado y así lograr caracterizar con exactitud la segmentación del mismo.

REFERENCIAS BIBLIOGRÁFICAS

- [1] ARITA, J.; OKUDO, N.; ZHANG, K.; AKUUCHI, M. Three-dimensional visualization of liver segments on contrast-enhanced intraoperative sonography. **AJR Am. J. Roentgenol.** 188(5):464-466. 2007.
- [2] DE LAHUNTA, A.; HABEL, R. E. Hígado, Bazo, Páncreas Órganos Urinarios y Arteria Uterina. En: **Anatomía Veterinaria**. Interamericana. 1° Ed. México. Dto. Federal. 332-334 pp. 1986.
- [3] DYCE, K.M.; SACK, W.O.; WENSING, C.J.G. Aparato digestivo. En: **Anatomía Veterinaria**. McGraw-Hill Interamericana. 2da Ed. México-Dtto Federal. 147-151 pp. 1996.
- [4] EVANS, H. E.; DE LAHUNTA, A. Abdomen, Pelvis y Miembro Pelviano. En: **Diseción del Perro**. Interamericana Mc Graw-Hill. 3era. Ed. México-Dtto Federal. 187-193 pp. 1991.
- [5] FEENEY, D.; ANDERSON, K.; ZIEGLER, L.; JESSEN, C.; DAUBS, B.; HARDY, R. Statistical relevance of ultrasonographic criteria in the assessment of diffuse liver disease in dogs and cats. **J Am Vet Assoc.** 1(3):379-385.2008.
- [6] GHOSHAL, N.G. Corazón y Arterias de los Caninos. En: **Anatomía de los Animales Domésticos**. Tomo II. Sisson S. y Grossman J.D. (Eds.). Salvat Editores. 5ta. Ed. México Dto Federal. 1465-1468 pp. 1982.
- [7] HARRIS, L.; CROOKE, G.; GROSSI, E.; TEPERMAN, L.; GALLOWAY, A.; SPENCER, F.; WEIL, R. Anatomic distribution of preservation solutions during canine hepatic procurement. **Transplant Proc.** 23(5):2430-2435. 191.
- [8] MOHAMED, B.A.; SAMI, C. MOHAMED, B.K.; ABDELJABAR, H.; ALI, B.; NOOMEN, M. Liver regeneration after major hepatectomy. Evaluation of dogs hepatectomy. **Tunis Med.** 83(9):556-561. 2005.
- [9] COMISIÓN DE NOMENCLATURA ANATÓMICA VETERINARIA. Nómima Anatómica Veterinaria. **Splanchnologia**. Comisión de Nomenclatura Anatómica Veterinaria. 5ta Ed. Columbia. 52-77 pp. 2005.
- [10] RIVERA, L.; ABDELBAKI, Y.; TITKEMEYER, C. Techniques for Demonstrating Circulation to the Canine Hip Joint. **J of Vet Orthop.** 1 (2): 20-33. 1979.
- [11] SCHULZE, C.; ROTHUIZEN, J.; VAN SLUIJS, F.J.; HAZEWINKEL, H.A.; VAN DENINGH, T.S. Extrahepatic biliary atresia in a border collie. **J Small Anim Pract.** 41(1):27-30. 2000.
- [12] SCHWARZE, E. Glándulas Anexas al Intestino Delgado. El Hígado. En: **Compendio de Anatomía Veterinaria-Sistema Visceral**. Tomo II. Editorial Acribia. Zaragoza-España. 100-107 pp. 1970.
- [13] SHAWN ST, P.; RODRÍGUEZ-DAVALOS, M.I.; RODRÍGUEZ-LUNA, H.M.; HARRISON, E; MOSS, A.A.; MULLIGAN, D.C. Significance of Proximal Biliary Dilatation in Patients with Anastomotic Strictures After Liver Transplantation. **Digest Dis and Sci.** 49: 1207-1211. 2004.
- [14] SHIVELY, M. J. Abdomen. En: **Anatomía Veterinaria Básica, Comparativa y Clínica**. Editorial El Manual Moderno. México. Dto Federal. 175-178 pp. 1993.

- [15] SISSON, S. Sistema Digestivo de los Porcinos. En: **Anatomía de los Animales Domésticos**. Tomo II. Sisson S. y Grossman J.D. (Eds.). Salvat Editores. 5ta. Ed. México Dto Federal. 1410-1413 pp. 1982.
- [16] VERGINE, M.; POZZO, S.; POGLIANI, E.; RONDENA, M.; ROCCABIANCA, P.; BERTAZZOLO, W. **Common bile duct obstruction due to a duodenal gastrinoma in a dog**. **Vet J.** 170(1):141-143. 2005.
- [17] WORLEY, D.R.; HOTTINGER, H.A.; LAWRENCE, H.J. Surgical management of gallbladder mucoceles in dogs: 22 cases (1999-2003). **J Am Vet Med Assoc.** 225(9):1418-1422. 2004.