

ESTUDIO DE LA OBSTRUCCIÓN URETRAL EN UN CABRITO. CASO CLÍNICO

A Study of Urethral Obstruction in a Kid Goat. Clinical Case

*Julio Boscán-Ocando¹, Francisco Sánchez-Ocando¹, Disney Pino-Ramírez², Alfredo Sánchez-Villalobos²,
Regino Villarroel-Neri² y Luis Monasterio-Oquendo²*

*¹Interno del Servicio de Consulta Externa de Grandes Animales. ²Unidad de Investigaciones Clínicas. Policlínica Veterinaria.
Facultad de Ciencias Veterinarias, Apartado 15252. La Universidad del Zulia. E-mail: julioboscan@cantv.net
Maracaibo 4005-A, estado Zulia, Venezuela.*

RESUMEN

Un paciente caprino macho, de 10 meses de edad, mestizo Nubian, presentó depresión, condición corporal deficiente, taquicardia, taquipnea, tenesmo urinario, anuria y edema en regiones de declives. Al examen clínico del sistema urinario se detectó una irregularidad en el trayecto de la porción extrapelviana del pene. Se realizó hematología completa y química sanguínea, encontrándose una leuconormia con neutrofilia y elevaciones marcadas de creatinina y nitrógeno ureico sanguíneo (NUS). El uroanálisis reportó cristales de triple fosfato. Las evaluaciones radiográficas evidenciaron el área de obstrucción ubicada en la uretra extrapelviana a unos 15 centímetros del glande, sugiriendo la presencia de detritus celulares y mucoproteínas. Asimismo, los hallazgos ultrasonográficos produjeron áreas anecoicas en la pelvis renal derecha, concordándose con una dilatación de la pelvis renal, y la vejiga estaba distendida con presencia de áreas hipoecoicas irregulares en su pared lo cual posiblemente se correspondía con detritus celulares. Se decidió realizar una cistotomía y uretrotomía perineal para restablecer la micción espontánea, seguida de un tratamiento a base de fluidoterapia, antibióticos y analgésicos, aunado a una alimentación a base de pasto fresco exclusivamente. Se observó una mejoría marcada en la condición general del paciente a las 12 horas postquirúrgico, sin embargo a los seis días, se evidenció una cistitis bacteriana, la cual fue controlada con medicación intravenosa. Por lo tanto, aún cuando se observa mejoría con el tratamiento quirúrgico, las complicaciones postquirúrgicas impiden que el paciente recupere su estado de salud.

Palabras clave: Obstrucción uretral, urolitiasis, caprino, uretrotomía perineal, condiciones de alimentación.

ABSTRACT

A crossbred Nubian male of ten months of age arrived at the University Veterinary Policlinic in the University of Zulia presenting the following characteristics: depression, poor body condition, tachycardia, tachypnea, urinary tenesmus, anuria and ventral edema. During the clinical examination a swollen area over the extrapelvic portion of the urethra was palpated. A complete blood count and chemical study was made resulting in normal leucocyte count with neutrophilia and high levels of creatinine and BUN. The uroanalysis showed triple phosphate crystals. The imagenology evaluation showed an area of obstruction in the urethra, 15 cm from the gland area, suggesting cellular and mucoprotein debris. The ultrasound findings showed anecoic areas near the right renal pelvis compatible with a renal pelvis dilatation, the bladder was distended showing abnormal hipoecoic areas in the wall, corresponding to cellular detritus. Cistotomy and perineal urethrostomy were realized in order to reestablished spontaneous urination, followed by a fluid therapy treatment, antibiotics and analgesics. Good quality pasture was given after the surgery in order to improve the body condition. The condition of the patient at 12 hours postsurgery was evaluated as being satisfactory. A week later, the animal showed symptoms of bacterial infection which were controlled with IV medication. The surgery improve the urolithiasis symptoms, however the postsurgery complication preventive the patients healthy recovery.

Key words: Urethral obstruction, urolithiasis, goats, perineal urethrostomy, feeding conditions.

INTRODUCCIÓN

La anuria o ausencia por completo de la micción a consecuencia de una obstrucción del tracto urinario, es común en los rumiantes [11]. Esta afección de curso agudo se presenta

frecuentemente en los pequeños rumiantes, especialmente en machos y se corresponde usualmente con obstrucción uretral [3, 5, 6, 9, 12, 13]. Dicha patología es muy común en cabritos o corderitos utilizados como mascotas, alimentadas inapropiadamente [2, 6, 7].

Los sitios de la uretra que más comúnmente se obstruyen en ovejas y cabras son, el proceso uretral o apéndice vermiforme, la curvatura de la uretra a nivel del arco isquiático de la pelvis, la flexura sigmoidea y el cuello de la vejiga, es decir, en aquellas zonas donde el lumen de la uretra se ve disminuido [3, 5, 8, 9, 15]. La obstrucción uretral en los rumiantes generalmente es debido a litiasis, caracterizándose clínicamente por anuria o estranguria, agitación de la cola, dolor abdominal, dificultad para caminar, patadas con los miembros posteriores y estado general deficiente [2, 3, 9, 11, 12, 13].

Uno de los factores que contribuyen al depósito de cálculos urinarios es el desarrollo de un nido o cúmulo de células epiteliales descamadas, a consecuencia de una infección urinaria local, deficiencia de vitamina A o inyecciones estrogénicas. Este cúmulo da como resultado núcleos orgánicos que actúan como adhesivos de los urolitos [9, 11]. Otros componentes de la orina, tales como el incremento de las mucoproteínas (observadas en animales cebados con alimentos concentrados o granos), pueden actuar como matriz o factor de aglutinación y estimular el depósito de cálculos [11].

Los tratamientos médicos empleados en los pacientes con esta patología, generalmente son improductivos, ya que no corrigen la obstrucción o generan un alivio temporal, que posteriormente reincide [5, 6, 7, 9, 10, 12]. La selección de un adecuado tratamiento quirúrgico o médico depende del sitio de obstrucción y de la integridad de la uretra y vejiga [9]. Así se tienen, la amputación del proceso uretral, uretrotomía, uretrotomía (perineal, prepúbica, escrotal y preescrotal), cistotomía prepúbica, tubocistotomía, translocación uretral e hidropulsión uretral retrógrada, se han realizados para corregir obstrucciones del tracto urinario [2, 4, 5, 6, 7, 9, 12, 13, 15, 16]. La uretrotomía perineal, ha sido por muchos años la cirugía de elección para aliviar la obstrucción uretral [2, 13, 15], especialmente en aquellas situaciones donde no se logre aliviar la obstrucción mediante flujo uretral con agua [13, 15]. Sin embargo, existe altas posibilidades de recurrencia de la obstrucción e infección ascendente del tracto urinario, y el pronóstico a largo plazo generalmente es malo [2, 7, 9, 10, 15].

El objetivo de este reporte clínico fue evaluar la evolución clínica de un paciente con obstrucción uretral, tratado quirúrgicamente con cistotomía y uretrotomía perineal.

MATERIALES Y MÉTODOS

Unidad de estudio

Al Servicio de Consulta Externa de Grandes Animales de la Policlínica Veterinaria Universitaria (PVU) de la Facultad

de Ciencias Veterinarias de La Universidad del Zulia, fue ingresado un paciente caprino macho, de 10 meses de edad, mestizo Nubian, por presentar anuria, edema en las regiones de declive y con antecedentes de hematuria. La anamnesis permitió conocer que era alimentado con concentrado seco de aves de corral (para crecimiento y engorde) exclusivamente.

Evaluación clínica

El paciente fue evaluado clínicamente en todos sus parámetros y sistemas [8]. Al evaluar el sistema respiratorio y cardiaco, presentaba taquipnea y taquicardia respectivamente. Exhibía un estado nutricional deficiente, deprimido y los movimientos ruminales estaban ausentes. A la inspección de la piel se evidenció aumento de volumen en regiones de declive confirmando la presencia de edema a la palpación, el cual abarcaba tórax, abdomen, prepucio, escroto y miembros anteriores hasta los carpos. Al examen físico del sistema urinario se evidenciaron anuria y tenesmo urinario, y a la palpación se apreció con facilidad la vejiga distendida (globo vesical); al palpar la región prepúbica se encontró una irregularidad en el trayecto de la porción extrapelviana del pene. El paciente fue monitoreado clínicamente de forma sucesiva durante los cinco días posteriores a su ingreso.

Exámenes de laboratorio

Se remitieron muestras de sangre al servicio de laboratorio de diagnóstico de la PVU para realizar hematología completa, determinando hematocrito, hemoglobina, conteo de glóbulos blancos, fórmula leucocitaria, proteínas totales y agentes hemotrópicos. Además se realizó química sanguínea, determinando creatinina y nitrógeno ureico sanguíneo (NUS). Así mismo se remitieron muestras de orina para uroanálisis y muestras de heces para examen parasitológico.

Evaluación radiográfica y ecosonográfica

El paciente fue remitido al servicio de radiología e imagenología de la PVU, donde le realizaron exámenes radiográficos laterales simples y estudios ecográficos del sistema urinario y tegumentario.

Cateterización uretral

Al paciente se le practicó una cateterización uretral retrógrada con fines diagnósticos para evaluar la permeabilidad de la uretra. Dicha cateterización se realizó un día después del ingreso a consulta. Se realizó una hidropulsión retrógrada con el fin de desplazar el posible material obstructivo.

Evaluación de la orina

Al caprino se le tomaron muestras de orina por medio de una punción vesical a través del abdomen a nivel de la región prepúbica, lateral al pene (Cistocentesis). Las dos primeras muestras fueron prequirúrgicas y la tercera muestra se tomó después de la cirugía por micción a través del catéter uretral.

Técnica quirúrgica

Al tercer día de su ingreso, el paciente fue trasladado al quirófano para realizarle una cistotomía y uretrotomía perineal. El paciente pesó 9 kg. y se administraron fluidos isotónicos (solución fisiológica isotónica) vía intravenosa y se procedió a inducir la anestesia general con una combinación de clorhidrato de xilacina (0,1 mg/kg, IV) y clorhidrato de ketamina (2 mg/kg, IV). Así mismo, se realizaron dos anestésicos locales con novocaína al 2%, la primera una epidural alta y la segunda una paralumbar asociada con una anestesia en "L" invertida del lado derecho.

La cirugía [1, 13], se inició con una laparotomía exploratoria por el flanco derecho, con el objetivo de ubicar la vejiga urinaria, y realizar una cistotomía. La orina fue aspirada y ningún cálculo fue encontrado. A objeto de hacer sencilla la ubicación de la uretra por la región perineal, se introdujo un catéter urinario dentro de la vejiga y se pasó a través del cuello vesical para dirigirlo hacia la uretra (cateterización en sentido cráneo-caudal). Cabe destacar, que se intentó continuar la cateterización uretral hacia la porción extrapelviana, sin ningún resultado positivo. Inmediatamente, se inició la uretrotomía perineal incidiendo a cuatro centímetros por debajo del ano guiándose por la uretra cateterizada hasta exponerla, para entonces unir los bordes de la mucosa uretral y las capas muscular y cutánea. Para impedir que la abertura uretral se cerrara por cicatrización de los bordes, se situó un catéter a través de la abertura. El catéter presentaba una longitud de 10 centímetros. La vejiga y la cavidad abdominal se cerraron de manera convencional [1, 13].

Manejo Postoperatorio

El caprino recibió tratamiento a base de Enrofloxacina a 2,5 mg./kg. cada 12 horas por tres días seguidos, IV; Metamizol a 50 mg./kg. cada 12 horas por tres días seguidos, IV; la fluidoterapia se mantuvo en las siguientes 24 horas postoperatorio a base de soluciones electrolíticas y energéticas (250 ml. de Dextrosa al 5% y 250 ml. de Ringer lactato); alimentación a base de pasto fresco exclusivamente; y asepsia de heridas con solución de gerdex y aerosol repelente (Cipermetrina, 1,35 gr.; Violeta de genciana; Aceite de pino y citronella; y Alcohol isopropílico), una vez al día por tres días seguidos. La hospitalización tuvo una duración de cinco días. Se recomendó una alimentación adecuada con pasto fresco como alimento base y suplementación con alimento concentrado para rumiantes a razón de 300 gramos diarios. Asimismo, se indicó la remoción del catéter de la abertura uretral a los 10 días postoperatorio.

RESULTADOS Y DISCUSIÓN

Los signos clínicos más relevantes observados en la evaluación del paciente fueron: depresión, anorexia, anuria, estranguria, distensión vesical y edema en las regiones declives en miembros anteriores, abdomen, tórax, escroto y prepu-

cio; los cuales han sido descritos por otros autores [2, 3, 5, 6, 7, 9, 10, 11, 12, 13, 16]. Estos signos son compatibles con una disfunción del sistema urinario [8]. Durante la hospitalización, el paciente presentó taquicardia con una frecuencia cardíaca promedio de 128 latidos/minutos (rango de 110 a 144 latidos/minutos) y taquipnea con una frecuencia respiratoria promedio de 35 respiraciones/minutos (rango de 24 a 56 respiraciones/minutos), debido posiblemente a una alteración en la funcionalidad del sistema urinario, promoviendo así como medida compensatoria, un aumento del gasto cardíaco y del intercambio gaseoso en los pulmones. De igual manera, se presentó una disminuida temperatura rectal promedio de 38,6°C (rango de 37,5 a 39,8), TABLA I, concordando de igual manera con otros estudios [2, 3, 5, 10, 13], como consecuencia de la disminución en el metabolismo corporal, provocada por la anorexia que presentaba el caprino.

En relación con los exámenes de laboratorios, la hematología al día 2, reveló un hematocrito de 31% y 10,4 gr/dl de hemoglobina, TABLA II. Se observó también, una leuconormia (12.600 células/ μ l) con neutrofilia (9.702 células/ μ l) [10], atribuida posiblemente a la inflamación uretral generada por la obstrucción y/o aumento de los microorganismos saprofitos por estasis urinaria. Anormalidades en la química sanguínea se presentaron con elevaciones marcadas de creatinina y NUS, de 12,46 mg/dl y 145,1 mg/dl respectivamente, indicando una severa azoemia o uremia, TABLA II. Resultados similares fueron encontrados en pequeños rumiantes con urolitiasis [6], la creatinina y NUS se encontraron en 0,7 a 18,5 mg/dl y 11 a 350 mg/dl respectivamente. Estos resultados concordaron con otros autores [7]. La uremia presente en el caprino se clasificó de tipo postrenal [10], debido a la obstrucción completa de las vías urinarias, específicamente a nivel de la uretra extrapelviana.

Al paciente se le tomaron muestras de orina para realizar dos uroanálisis seguidos (por cistocentesis), con diferencia de 24 horas, y un tercer uroanálisis (micción a través del catéter uretral) seis días después de la uretrotomía perineal, TABLA III. En la segunda muestra, se encontraron cristales de triple fosfato (observados por medio de análisis microscópico), atribuidos posiblemente al régimen alimenticio al cual estaba sometido. La alimentación del paciente era alta en concentrado seco para aves de corral, y la relación calcio: fósforo pudo haber estado incrementada, estimulando así el depósito de cálculos en las vías urinarias. Así mismo, las dietas altas en concentrado o granos, promueven el incremento de mucoproteínas urinarias, las cuales actúan como agente aglutinante para la formación de cálculos [11]. Por otra parte, en pequeños rumiantes alimentados con elevados aportes de minerales, se evidenciaron cristales de carbonato cálcico, estruvita y apatita en la orina [6].

Durante la evaluación clínica del genital del paciente en el día 1, se encontró a nivel de la abertura vermiforme de la uretra y en el recorrido de la misma (a cinco centímetros de la abertura), elementos de apariencia organizada, de consisten-

TABLA I
EVALUACIÓN DE LOS SIGNOS VITALES DEL PACIENTE CAPRINO DURANTE LA HOSPITALIZACIÓN

Signos vitales	Valor Normal	DÍA 1	DÍA 2	DÍA 3	DÍA 4		DÍA 5	DÍA 9
		PM	AM	AM	AM	PM	PM	AM
Temp. (°C)	39-40	37,5	38	38,8	38,2	39,6	39,8	38,8
Frec. cardiaca (l/min.)	70-90	110	136	144	144	120	140	136
Frec. Resp. (r/min.)	12-20	56	20	28	24	24	32	20
Frec. ruminal (m/min)	1-1,5	-	1	1	1	1	2	1
Intens. de mov. rumin.	fuerte	ausente	muy débil	débil	débil	fuerte	fuerte	fuerte

Nota: La uretrotomía perineal fue realizada el día 3.

TABLA II
EVALUACIÓN DEL PACIENTE CAPRINO EN RELACIÓN A LA HEMATOLOGÍA Y QUÍMICA SANGUÍNEA

	Hcto (%)	Hb (gr%)	G.B 10 ³ /μl	Seg (%)	Cay (%)	Linf (%)	Mon (%)	P.T (gr/dl)	NUS mg/dl	Creatinina (mg/dl)
Valores Normales	19-38	8-14	6-16	30-48	raros	50-70	0-4	6,4-7,0	10-20	1,0-1,8
Día 2	31	10,4	12,6	77	1	18	4	7,4	145,1	12,46
Día 9	26	-	21,9	53	-	38	9	5,2	14,1	0,89

Nota: La uretrotomía perineal fue realizada el día 3.

TABLA III
EVALUACIÓN DEL PACIENTE CAPRINO EN RELACIÓN AL UROANÁLISIS

	Valores Normales	Día 2	Día 3	Día 9
Color	Amarillo claro	Amarillo pálido	Amarillo pálido	Amarillo pálido
Aspecto	Transparente	Transparente	Transparente	Turbio
Densidad	1,015-1,035	1,012	1,015	1,016
PH	7-8	8	7	9
Glucosa	Neg.	+	+	Neg.
Acetona	Neg.	Neg.	Neg.	Neg.
Bilirrubina	Neg.	Neg.	Neg.	Neg.
Proteína	Neg.	Neg.	Neg.	++
Sangre oculta	Neg.	Neg.	+	+++
Urobilinógeno	Neg.-trazas	Normal	Normal	Normal
Hematías	Ausentes	Ausentes	Neg.	Abundantes
Leucocitos	Ausentes	Ausentes	0-1/c	16-25/c
Piocitos	Ausentes	Ausentes	Ausentes	0-11/c
Bacterias	Ausentes	Ausentes	Ausentes	Abundantes
Cristales	Neg.	Neg.	Triple fosfato	Neg.
Observaciones		Cel. Planas 0-1/c	Cel. Transicionales 0-2/c y planas 0-1/c	Cel. Transicionales 0-3/c, cel. Caudales 0-2/c y en cúmulo de 0-11/c, cel planas 0-1/c

Nota: La uretrotomía perineal fue realizada el día 3.

cia dura y de color crema, que finalmente se correspondió a cúmulos de detritus celulares, como consecuencia de la infección urinaria local. Este cúmulo resulta en la formación de núcleos orgánicos que actúan como adhesivos de los cálculos [9, 11, 16]. A la palpación del genital, se detectó una irregularidad en el trayecto del pene en su porción extrapelviana. El mismo día, se procedió a cateterizar la uretra por vía retrógrada, logrando un recorrido de 15 centímetros, asociado con la irregularidad de la porción extrapelviana del pene. De la misma manera, se intentó realizar una hidropulsión retrógrada para desplazar el material obstructivo hacia la vejiga, pero sin resultados positivos. Lo anteriormente señalado, fue demostrado por otros autores, los cuales refirieron la imposibilidad de hacer retroceder hacia la vejiga la obstrucción, especialmente cuando esta se trata de arenilla de varios centímetros de largo [16], recurriendo así a una uretrotomía permanente en el sitio de la obstrucción.

La radiografía lateral simple de la cavidad abdominal, realizada un día después del ingreso del paciente a la consulta (día 2), permitió observar un incremento en la radiopacidad de la región ventral de la cavidad abdominal, correspondiente a un edema cutáneo del mesogastrio e hipogastrio (FIG. 1). Luego se realizó una segunda evaluación radiográfica lateral simple de la cavidad abdominal dos días después de la cirugía (día 5) con el paciente cateterizado por vía uretral (FIGS. 2 y 3), donde se observó la desaparición del edema cutáneo. Además, en la misma evaluación se observó una disminución y radiopacidad del lumen uretral inmediatamente posterior a la punta del catéter (FIG. 4), lo cual corresponde a la presencia de arenilla en el lumen uretral, causando obstrucción sin permitir la cateterización completa. Dicha obstrucción impedía además la micción del caprino. Cabe destacar, que la micción voluntaria del paciente, obtenida al día 9, se logró a través del catéter uretral colocado durante la intervención quirúrgica, para impedir que la abertura uretral se cerrara por cicatrización de los bordes.

Un estudio ultrasonográfico realizado un día después del ingreso del paciente (día 2), permitió apreciar un área anecoica amplia en la pelvis renal del riñón derecho, lo cual se correspondía con dilatación. Similares resultados fueron eviden-

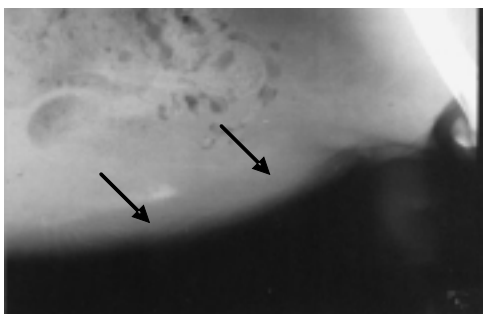


FIGURA 1. RADIOGRAFÍA LATERAL SIMPLE DE CAVIDAD ABDOMINAL EN EL DÍA 1, OBSERVÁNDOSE INCREMENTO EN LA RADIOPACIDAD DE LA REGIÓN VENTRAL, CORRESPONDIENTE A UN EDEMA CUTÁNEO DEL MESOGASTRIO E HIPOGASTRIO (FLECHAS).

ciados por otros autores [5, 6]. La vejiga se encontró distendida con presencia de áreas hipoecoicas irregulares en su pared lo cual posiblemente se relacionaba con detritus celulares. A nivel de piel en la región ventral del abdomen y tórax, se evidenció edema cutáneo de aproximadamente 5 cm de espesor, revelado por aumento en la ecogenicidad y aumento del espesor normal de la piel.

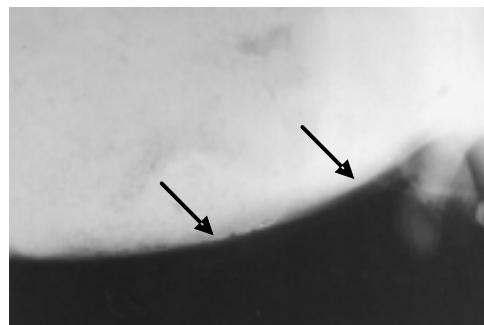


FIGURA 2. RADIOGRAFÍA LATERAL SIMPLE DE CAVIDAD ABDOMINAL EN EL DÍA 5 (POSTQUIRÚRGICO), OBSERVÁNDOSE LA DESAPARICIÓN DEL EDEMA CUTÁNEO DEL MESOGASTRIO E HIPOGASTRIO (FLECHAS).

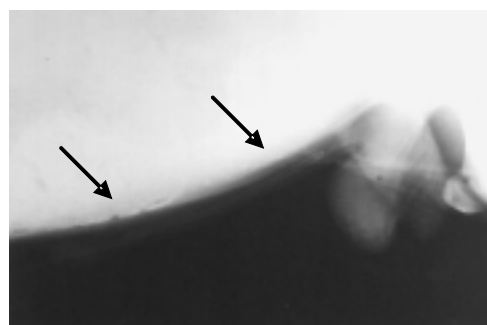


FIGURA 3. RADIOGRAFÍA LATERAL SIMPLE DE CAVIDAD ABDOMINAL EN EL DÍA 5 (POSTQUIRÚRGICO), OBSERVÁNDOSE LA DESAPARICIÓN DEL EDEMA CUTÁNEO DEL MESOGASTRIO E HIPOGASTRIO (FLECHAS).

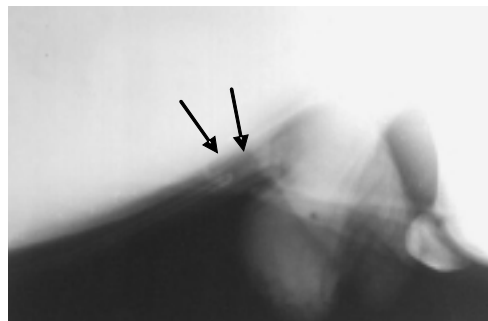


FIGURA 4. RADIOGRAFÍA LATERAL SIMPLE DE CAVIDAD ABDOMINAL EN EL DÍA 5 (POSTQUIRÚRGICO), OBSERVÁNDOSE EN UNA VISTA MAS CERCANA DEL ÁREA DE ESTUDIO, UNA DISMINUCIÓN Y RADIOPACIDAD DEL LUMEN URETRAL (FLECHA DELGADA), INMEDIATAMENTE POSTERIOR A LA PUNTA DEL CATÉTER (FLECHA GRUESA), CORRESPONDIENTE A LA PRESENCIA DE ARENILLA, CAUSANDO OBSTRUCCIÓN SIN PERMITIR LA CATETERIZACIÓN COMPLETA.

Luego de realizarle al paciente la cistotomía y uretrotomía perineal en el día 3, a las 12 horas se observó la ausencia del edema en la región declive y la micción voluntaria a través del catéter ubicado en la abertura uretral perineal.

Por otra parte, a los seis días de la cirugía (día 9), en el examen hematológico se pudo apreciar una leucocitosis (21.900 células/ μ l) con neutrofilia (11.607 células/ μ l), además el NUS y la creatinina se encontraron dentro de los valores normales (14,1 y 0,89 mg/dl respectivamente), sugiriendo que la uremia presentada por el paciente era de tipo postrenal, TABLA II. En el uroanálisis se constató proteinuria, hematuria y signos de infección bacteriana. Además, aparecieron células caudales, transicionales y en cúmulo, TABLA III, reflejando una cistitis bacteriana, que estaba comprometiendo a la pelvis renal, encontrada también por otros autores [10], debido a que la abertura uretral perineal sirve de puerta de entrada a los microorganismos ambientales. Por estas razones, se inició un tratamiento con Enrofloxacin a 2,5 mg/kg y Metamizol 50 mg/kg, ambas por vía endovenosa cada 12 horas, durante tres días, para tratar la cistitis bacteriana y el proceso inflamatorio postquirúrgico, descritos por otros autores [13].

Lo antes expuesto sugiere que a pesar de mejorar la condición física del paciente posterior a la uretrotomía perineal, ésta no es una alternativa exitosa para solucionar la obstrucción uretral, ya que prevalecen las complicaciones postquirúrgicas, tal como lo reportan algunos investigadores [5, 7, 9, 10, 14, 16], al señalar que la mejoría esta limitada a unos meses.

CONCLUSIONES Y RECOMENDACIONES

En algunos países donde los pequeños rumiantes son explotados intensivamente o criados como mascotas, la alimentación se limita al concentrado exclusivo, haciéndolos muy susceptibles a urolitiasis obstructiva porque poseen particularidades anatómicas que los predisponen: la prolongación uretral o apéndice vermiforme, la flexura sigmoidea, la estrechez de la uretra a medida que avanza hacia vejiga y la curvatura isquiática, son sitios frecuentes donde se asientan los elementos obstructivos.

Cuando estos rumiantes son criados como mascotas, la cantidad de alimento concentrado a ingerir no es controlada en muchas oportunidades, hasta el punto de ofrecer una cantidad de alimento bastante elevada en relación al peso corporal. Bajo esta situación, muy posiblemente los aportes de proteínas, calcio y fósforo pudieron encontrarse por encima de los valores normales, favoreciendo la producción de mucoproteínas en orina e incentivando la formación de cálculos urinarios.

En este paciente la anuria, la estranguria, el edema en las regiones de declive, la irregularidad de la porción extrapelviana del pene en la región prepúbica y la pobre condición corporal, fueron los signos clínicos más relevantes, por lo que es importante informar a los propietarios que deben tener una

mayor observación de los mismos, ya que signos como la hematuria y la anuria pueden ser de curso leve a moderado, y por lo general el propietario se da cuenta más tarde, cuando el sistema urinario y la vida se ven comprometidos.

El paciente presentó una notable mejoría posterior a la uretrotomía perineal. El edema desapareció considerablemente (FIGS. 2 y 3), y el estado de ánimo del paciente mejoró de manera formidable. Sin embargo, existieron complicaciones en el postoperatorio. Es importante hacer énfasis en la efectividad de la uretrotomía perineal para solucionar una obstrucción uretral completa, ya que la mejoría es limitada en un mediano plazo. Por lo tanto, la mejor manera para evitar una obstrucción uretral es la prevención de su ocurrencia, manejando adecuadamente la alimentación, la cual debe basarse principalmente en pasto fresco.

AGRADECIMIENTO

Los autores expresan su agradecimiento a los Servicios de laboratorio, de imagenología, de Consulta Externa de Grandes Animales de la Policlínica Veterinaria y de la Cátedra de Cirugía de la Facultad de Ciencias Veterinarias de La Universidad del Zulia por permitir hacer el seguimiento del caso.

REFERENCIAS BIBLIOGRÁFICAS

- [1] ALEXANDER, H. A. **Técnicas quirúrgicas en animales**. 6ª Ed. Editorial interamericana. 159-163 pp. 1989.
- [2] ANDERSON, D.E. Urolithiasis in Small Ruminants. <http://www.vet.ohio-state.edu/docs/ClinSci/camelid/urolith.html>. College of Veterinary Medicine. The Ohio State University, Columbus, Ohio, EEUU. 2002.
- [3] BERGER, E.; WESTHUES, M. Operations on the Urogenital System. Chapter F. In: **Veterinary Operative Surgery**. Medical Book Company. 256-269 pp. 1965.
- [4] CARRASCO, L.; ASTORGA, R.; LUQUE, I.; HUERTA, B.; MÉNDEZ, A. Patología de los pequeños rumiantes (III). Enfermedades de los adultos (intoxicaciones y alteraciones metabólicas). http://www.Colvet.es/infovet/nov99/ciencias_v/articulo1.htm. Facultad de Veterinaria. Universidad de Córdoba, España. 1999.
- [5] HALLAN, S. K.; HOUSE, J.; GEORGE, L. Urethroscopy and laser lithotripsy for the diagnosis and treatment of obstructive urolithiasis in goats and pot-bellied pigs. **J. Am. Vet. Med. Assoc.** 220 (12): 1831-1834. 2002.
- [6] HAVEN, M. L.; BOWMAN, K. F.; ENGELBERT, T. A.; BLIKSLAGER, A. T. Surgical management of urolithiasis in small ruminants. **Cornell Vet.** 83 (1): 47-55. 1993.
- [7] MAY, K. A.; MOLL, H. D.; WALLACE, L. M.; PLEASANT, R. S.; HOWARD, R. D. urinary bladder marsupialization

- for treatment of obstructive urolithiasis in male goats. **Vet. Surg.** 27(6): 583-588. 1998.
- [8] PINO, D. Exploración del Individuo y del Rebaño. Exploración de los Sistemas, Examen del Sistema Urinario. Unidad II, Capítulo 3 y 4; Unidad III, Capítulo 10. En: **Fundamentos del Diagnóstico Clínico en Grandes Animales**. Ediciones Astro Data, S. A. 571pp. 2002.
- [9] RADOSTITS, O. M.; GAY, C. C.; BLOOD, D. C.; HINCHELIFF, K. W. Enfermedades del sistema urinario. En: **Medicina Veterinaria**. 9ª Ed. McGraw-Hill Interamericana. 580-586 pp. 2002.
- [10] RAKESTRAW, P. C.; FUBINI, S. L.; GILBERT, R. O.; WARD, J. O. Tube Cystostomy for Treatment of Obstructive Urolithiasis in Small Ruminants. **Vet. Surg.** 24(6): 498-505. 1995.
- [11] RINES, M. P. The Urinary System. Chapter 18. In: **Bovine Medicine & Surgery**. 1a Ed. American Veterinary Publication, 631-640 pp. 1970.
- [12] RUSH, I.; GROTELUESCHEN, D. Urinary calculi (waterbelly) in cattle and sheep. [Http://www.ianr.unl.edu/pubs/beef/g465.htm](http://www.ianr.unl.edu/pubs/beef/g465.htm). Published by Cooperative Extension, Institute of Agriculture and Natural Resources, University of Nebraska-Lincoln. G79-465-A. 1996.
- [13] SLATTER, D. Fisiopatología y terapéutica de las alteraciones del tracto urinario. Principios de la cirugía del tracto urinario. Los riñones. Uréteres. Vejiga urinaria. Enfermedades quirúrgicas de la uretra. Capítulo 102, 103, 104, 105, 106 y 107. En: **Manual de cirugía en pequeñas especies**. McGraw-Hill Interamericana. 560-599 pp. 1997.
- [14] SLATTER, D. Pared Abdominal. En: **Manual de cirugía en pequeñas especies**. McGraw-Hill Interamericana. 191-194 pp. 1997.
- [15] STONE, W. C.; BJORLING, D. E.; TROSTLE, S. S.; HANSON, P. D.; MARKEL, M. D. Prepubic urethrostomy for relief of urethral obstruction in a sheep and a goat. **J. Am. Vet. Med. Assoc.** 210 (7): 939-941. 1997.
- [16] WALKER, D. F.; VAUGHAN, J. T. Cirugía del tracto urinario. Capítulo 6. En: **Cirugía urogenital del bovino y del equino**. Editorial Continental. México. 74-80 pp. 1980.