

SARCOSPORIDIOSIS Y TREMATODIASIS EN UN BOVINO: ESTUDIO CLÍNICO Y ANATOMOPATOLÓGICO DE UN CASO

Sarcosporidiosis and Trematodiasis in Bovine: A Clinical and Pathologic Study of One Case

Oswaldo E. Vale Echeto¹, Ascalio C. Muñoz² y Ginay Urdaneta³

¹Cátedra de Anatomía Patológica. ²Cátedra de Medicina. ³Estudiante de Veterinaria, Facultad de Ciencias Veterinarias, Universidad Zulia, Apartado 15252. Maracaibo 4005-A, Edo. Zulia, Venezuela

RESUMEN

Se reportó un caso clínico de un bovino hembra de 10 años de edad de 280 kg de peso vivo en el Municipio Miranda de la Costa Oriental del Lago de Maracaibo, estado Zulia, Venezuela. El animal presentó al examen físico debilidad extrema con pérdida progresiva de peso, letargia y signos de anemia. La temperatura rectal era de 38,5°C con evidencia de linfadenopatía generalizada. Los exámenes de laboratorio realizados (Hemoglobina, Hematocrito, Contaje Globular Diferencial y Hemotrópicos), evidencian la presencia de anemia severa. Se realizó la necropsia de campo evidenciándose cambios morfológicos macroscópicos típicos consistentes con una parasitosis del corazón, rumen y retículo. Los hallazgos macroscópicos descritos fueron corroborados por evaluaciones histopatológicas y parasitológicas. Los parásitos corresponden al Género *Sarcosporidium* en el corazón y a un trematode del Género *Cotylophorum*, especie *cotylophorum* en rumen y retículo, de acuerdo a las características morfológicas observadas, siendo la primera vez que se reporta en bovino en el estado Zulia, como hallazgos incidentales de necropsia.

Palabras clave: *Sarcosporidium*, *cotylophorum*, bovino, patología, clínica.

ABSTRACT

A clinical case of a 10th years old, 280 kg cow, body weight was reported at Miranda's county eastern coast of Zulia state. The animal was weak with progressive weight loss and signs of anemia, the body rectal temperature was 38.5°C and there was lymphadenopathy. Laboratory tests performed in a blood sample (Hemoglobin, Packed Cell Volume, White Blood Cell Count and Hemotropics) showed evidence of severe anemia.

The cow was euthanized and necropsy performed. Gross changes were typical and consistent with a septic and parasitic process caused by *sarcosporidium* and trematodes parasites in heart, rumen and reticulum respectively. Gross changes described were corroborated by histopathologic and parasitologic studies. Gross and microscopic changes are described. Protozoan and trematode parasites were found during the evaluation and identified as *Sarcosporidium* in the heart and *Cotylophorum* in rumen and reticulum according to morphological characteristics. This is the first case reported of these diseases occurring in bovine at Zulia State.

Key words: *Sarcosporidium*, *cotylophorum*, bovine, pathology, clinic.

INTRODUCCIÓN

La leptospirosis es una enfermedad infecciosa bacteriana altamente contagiosa, de carácter zoonótico y distribución mundial [1, 2, 4]. La enfermedad ha sido reportada en varias especies animales, bovinos, caninos, porcinos y humanos [1, 2, 4, 11, 14, 19]. El agente etiológico es una bacteria del grupo de las espiroquetas [1, 2, 11, 14] y el modo de infección es por contacto directo, fomites y agua contaminada [1, 2].

La sarcosporidiosis y trematodiasis son enfermedades parasitarias que afectan diferentes órganos y tejidos, tales como músculo cardíaco, esquelético y preestómagos, pudiendo aparecer en animales debilitados con infecciones crónicas como en la tripanosomiasis y leptospirosis, en casos de Desnutrición global Crónica o como hallazgos incidentales de necropsia, estas enfermedades han sido reportadas a nivel mundial [1, 2, 3, 4, 5, 11, 12, 13, 15, 16]. La sarcosporidiosis es producida por un protozoario intracelular que afecta la musculatura cardíaca y esquelética con cambios morfológicos que han sido descritos ampliamente en la literatura mundial en diversas especies animales, bovinos, porcinos, ovinos [1, 2, 3, 4,

5, 6, 11, 12, 13, 14, 15, 16, 21]. La trematodiasis más frecuente en bovinos es la Fasciolosis (*Fasciola hepatica*) también reportada en Búfalos [1, 11, 12]. Otros géneros de trematodes reportados en los preestómagos de los rumiantes son el *Paramphistomun* y *Cotylophorum* a nivel de rumen y retículo [8, 13, 15, 17, 19, 21, 22, 23].

Estos procesos de naturaleza parasitaria han sido reportados para ocurrir como hallazgos incidentales en algunas especies domésticas produciendo mínimo daño en los tejidos o como procesos que se exacerban en condiciones de estrés o inmunidad disminuida [1, 2, 11, 12]. En el presente reporte se describen por primera vez en el estado Zulia los cambios anatomopatológicos macro y microscópicos consistentes con una infección por leptospira y se demuestra la presencia de algunos parásitos, tales como sarcosporidium en el corazón así como el *Cotylophorum* en rumen y retículo respectivamente. Las características morfológicas de los parásitos así como el daño y efecto causados por ellos en estos órganos son discutidos.

MATERIALES Y MÉTODOS

Evaluación clínica

De un grupo de diez vacas mestizas, un bovino hembra de 10 años de edad y 280 kg de peso corporal con debilidad, pérdida progresiva de peso y signos de anemia fue referido a los servicios de diagnóstico anatomopatológico luego de habersele practicado exámenes clínicos mediante exploración semiológica [2] y pruebas de laboratorio [9]. A través del examen físico se determinaron algunos parámetros fisiológicos tales como, temperatura, frecuencia cardíaca y respiratoria así como la condición corporal, estado nutricional y de hidratación. Se tomaron muestras de sangre periférica con anticoagulante (Heparina y EDTA) para evaluación hematológica, adicionalmente se extrajo una muestra por aspiración de nódulo linfático. Posteriormente el animal fue sacrificado y se realizó la necropsia de campo correspondiente. Se registraron los datos en la historia clínica y se tomaron fotografías.

Hematología

Las muestras de sangre tomadas en tubos estériles con anticoagulantes (EDTA y Heparina) y sin anticoagulante, fueron procesadas y se determinó Hemoglobina (Hb), Hematocrito (Ht), y contejo Globular por las técnicas de rutina [20]. Se realizaron frotis teñidos con la técnica modificada de Wright-Giemsa conocida como Dip-Quick-Stain para determinar hemotrópicos.

Anatomía patológica

Evaluación macroscópica: A la necropsia [9] se observaron y evaluaron las lesiones relevantes en diversos órganos y tejidos con algunos hallazgos casuales. Se tomaron fotografías y se recolectaron tejidos para evaluación histopatológica.

Evaluación microscópica: Las muestras de tejido colectadas fueron fijadas en formalina al 10% y procesadas por las técnicas histológicas de rutina [10]. Se realizaron coloraciones de Hematoxilina y Eosina (H y E) así como coloraciones de sales de plata (Wharthin-Starry) [10] y se evaluaron al microscopio óptico. Se tomaron microfotografías de las lesiones observadas.

Parasitología

Se procedió a realizar la identificación de los parásitos detectados (Platelmintos-Trematodes) en el sistema digestivo. Se enviaron muestras en alcohol y agua a partes iguales al laboratorio de parasitología, se procedió al montaje y fijación por las técnicas rutinarias [7, 22], colocando el parásito en un portaobjeto y fijándolo en una solución de alcohol-formol y se tomaron microfotografías de los especímenes. El *Sarcosporidium* fue identificado en secciones de tejido cardíaco por histopatología.

RESULTADOS

Evaluación clínico-patológica

Al examen físico el animal estaba letárgico, débil con piel seca y pérdida progresiva de peso, FIG. 1, linfadenopatía generalizada, mucosa vaginal, FIG. 2 y ocular pálidas con temperatura rectal de 38,5°C. A la auscultación del tórax había una frecuencia respiratoria de 28 x minuto y ruminal de 1 x 2 minutos. La anamnesis del rebaño reportaba abortos y exceso lagriméico con epifora bilateral, edema palpebral, baja en la producción láctea y muertes súbitas.

Hematología

Los resultados de las pruebas hematológicas de laboratorio están señalados en la TABLA I. Se pudo establecer la existencia de anemia severa del tipo macrocítica hipocrómica en el animal sacrificado N° 650 y del tipo macrocítica normocrómica con mayor frecuencia en los cinco animales restantes, no observándose presencia de hemotrópicos. El animal N° 456 presentó anemia del tipo normocítica normocrómica. Los contejos leucocitarios presentaron ligeras variaciones, observándose leucopenia en tres animales (N°650, 456, y 560) y leucocitosis en uno, con linfocitosis y neutropenia en otro (N°682). La evaluación del líquido linfático en el animal bajo estudio resultó negativa a la presencia de hemotrópicos. En la TABLA I se puede observar que la anemia predominante es del tipo macrocítica normocrómica. Todos los animales presentaron valores de Ht y Hb por debajo de los valores normales, observándose los valores más bajos en los N°650 (15 y 4,2) y N° 456 (11 y 3,8) respectivamente. En todos los casos el contejo de eritrocitos se encontraba por debajo del límite inferior (4.000.000).




FIGURA 1. ASPECTO MACROSCÓPICO DE LA VACA. NÓTESE EL ENFLAQUECIMIENTO EXTREMO Y LA PIEL RESECA.

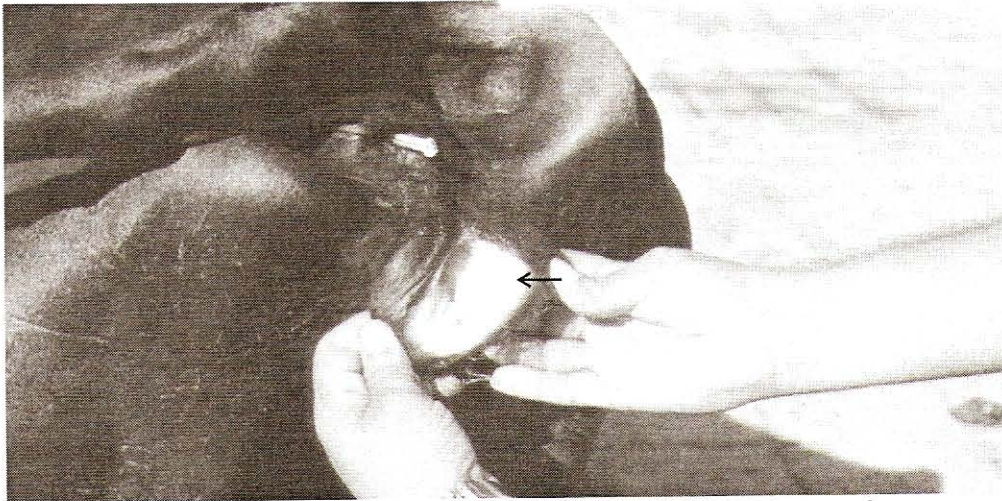

FIGURA 2. ASPECTO MACROSCÓPICO DE LA VAGINA. NÓTESE MUCOSA PÁLIDA. (FLECHA).

TABLA I
PARÁMETROS HEMATOLÓGICOS EN BOVINOS MUESTREADOS

| Nº Animal | Hematología | | | | Contaje Dif. Leuco | | | | | Tipo de anemia |
|-----------|-------------|-----|--------|-----------|--------------------|----|---|---|---|----------------|
| | Ht | Hb | GB | GR | S | L | B | M | E | |
| 650 | 15 | 4,2 | 3.550 | 1.850.000 | 3 | 92 | 2 | 3 | - | Macro-hipo |
| 575 | 25 | 8,3 | 5.650 | 2.400.000 | 38 | 53 | 2 | - | 7 | Macro-normo |
| 456 | 11 | 3,6 | 3.750 | 1.910.000 | 26 | 61 | - | 8 | 5 | Normo-normo |
| 682 | 24 | 8 | 13.050 | 1.900.000 | 14 | 80 | - | - | 6 | Macro-normo |
| 828 | - | - | 5.400 | 2.201.000 | 64 | 35 | - | - | 1 | Macro-normo |
| 697 | 25 | 8,3 | 5.000 | 2.300.000 | - | - | - | - | - | Macro-normo |
| 470 | 19 | 8,8 | 5.850 | 2.060.000 | - | - | - | - | - | Macro-normo |
| 560 | 16 | - | 3.200 | - | - | - | - | - | - | No determinado |
| 448 | 27 | - | 7.250 | - | - | - | - | - | - | " |
| 716 | 36 | - | 6.200 | - | - | - | - | - | - | " |

S: Segmentados. L: Linfocitos. B: Basófilos. M: Mastocitos. ; E: Eosinófilos. Ht: Hematocrito (%). Hb: Hemoglobina (g/dL). GB: Glóbulos blancos. GR: Glóbulos rojos.

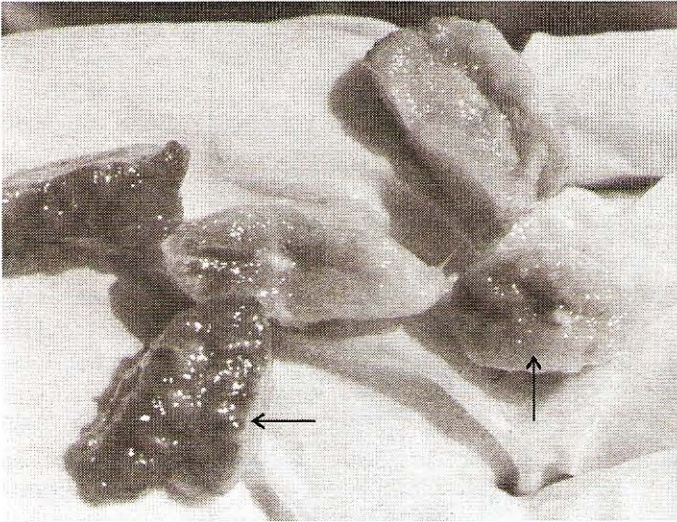


FIGURA 3. ASPECTO MACROSCÓPICO DE LAS LESIONES EN NÓDULOS LINFÁTICOS. NÓTESE ÁREAS DE HEMORRAGIAS (FLECHAS).

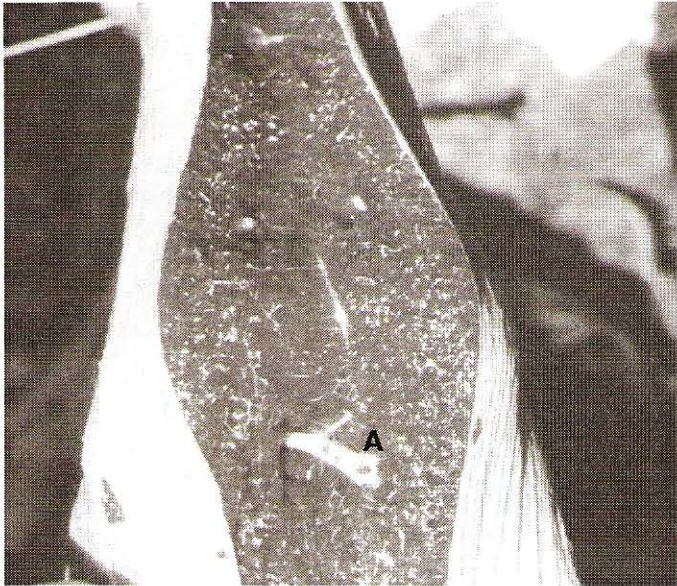

FIGURA 5. ASPECTO MACROSCÓPICO DE LAS LESIONES EN HÍGADO. NÓTESE FIBROSIS EN EL PARÉNQUIMA (A).

Anatomía patológica

Cambios macroscópicos: A la necropsia el cadáver presentó escasa grasa corporal perivisceral y subcutánea. Los órganos con cambios relevantes fueron nódulos linfáticos, bazo, riñón, hígado, rumen y retículo. Los nódulos linfáticos presentaban hemorragias y exudaban líquido sanguinolento, FIG. 3. Había hepatoesplenomegalia, FIG. 4, el bazo tenía la pulpa roja pastosa. El hígado presentó áreas blancuecinas con dilatación de la vesícula y bilis abundante fluida, FIG. 5 y la superficie de corte era firme y consistente con aspecto fibrótico. El rumen, FIG. 6 y el retículo, FIG.7 presentaron áreas focales de hiperemia con presencia de estructuras parasitarias redondeadas de color rojo intenso y suavemente adheridas a la mucosa.

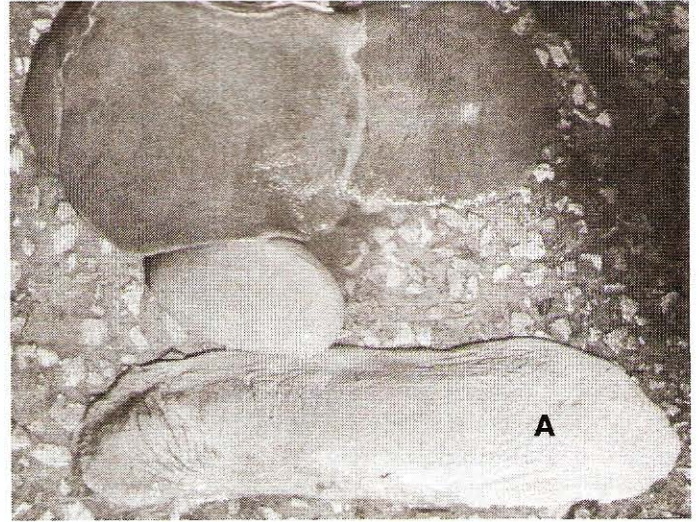


FIGURA 4. ASPECTO MACROSCÓPICO DEL BAZO. OBSÉRVESE ASPECTO PASTOSO DEL PARÉNQUIMA (A) Y TAMAÑO DEL ÓRGANO.



FIGURA 6. MACROFOTOGRAFÍA DEL RUMEN. NÓTESE ÁREA DE ENROJECIMIENTO Y ESTRUCTURAS PARASITARIAS EN EPITELIO (A).

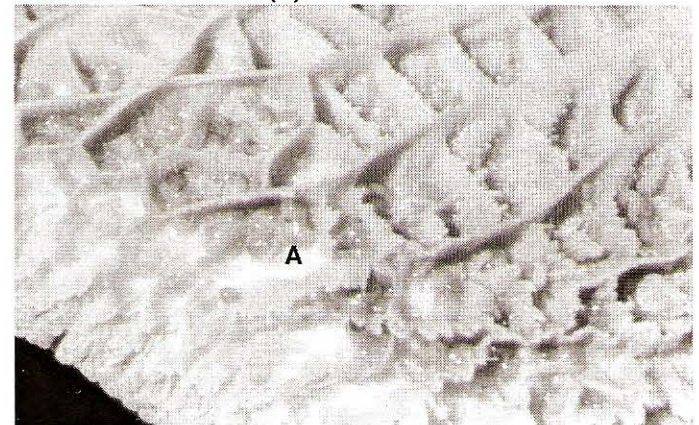


FIGURA 7. MACROFOTOGRAFÍA DEL RETÍCULO. NÓTESE LA PRESENCIA DE PARÁSITOS ROJOS REDONDEADOS SOBRE EL EPITELIO DE REVESTIMIENTO (A).

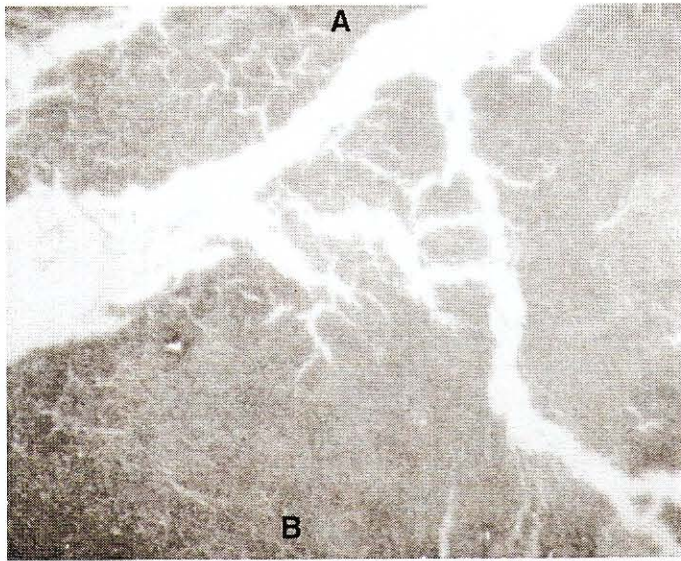


FIGURA 8. MACROFOTOGRAFÍA DE BAZO. NÓTESE LA HEMOSIDEROSIS (A) Y HEMORRAGIA (B).

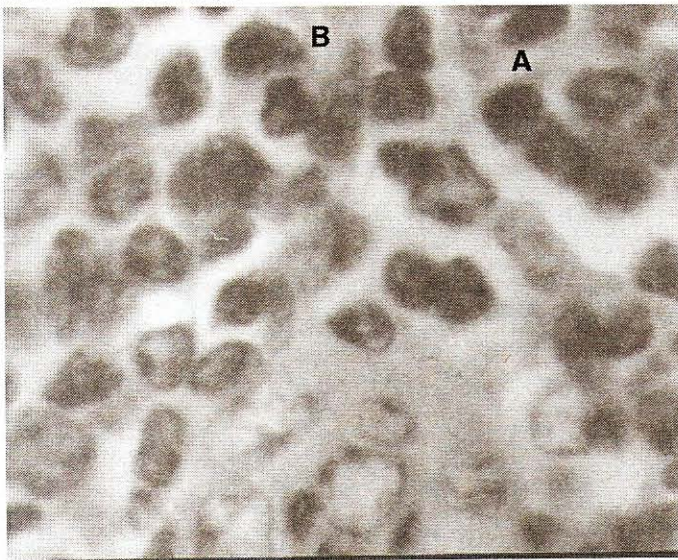


FIGURA 10. MICROFOTOGRAFÍA DE RIÑÓN DE ÁREA INTERSTICIAL. NÓTESE LA MORFOLOGÍA DE LAS CÉLULAS LINFOCITOS (A) Y PLASMOCITOS (B) X 40 H Y E.

Cambios microscópicos: Los cambios histopatológicos más relevantes observados están representados por linfadenitis y esplenitis hemorrágica con hemosiderosis, FIG. 8.

En el riñón había glomerulonefritis y exudado intersticial inflamatorio linfoplasmocitario, FIGS. 9 y 10. En el pulmón había infiltrado de linfocitos peribronquial con hiperplasia del epitelio bronquial y enfisema alveolar, FIG. 11. El hígado presentó acúmulos linfoplasmocitarios y dilatación de conductos biliares con fibrosis portal, FIG. 12.

El corazón tenía degeneración granular del sarcoplasma con presencia de estructuras parasitarias basofílicas intrafibrilares conteniendo esporozoítos a manera de pseudoquistes

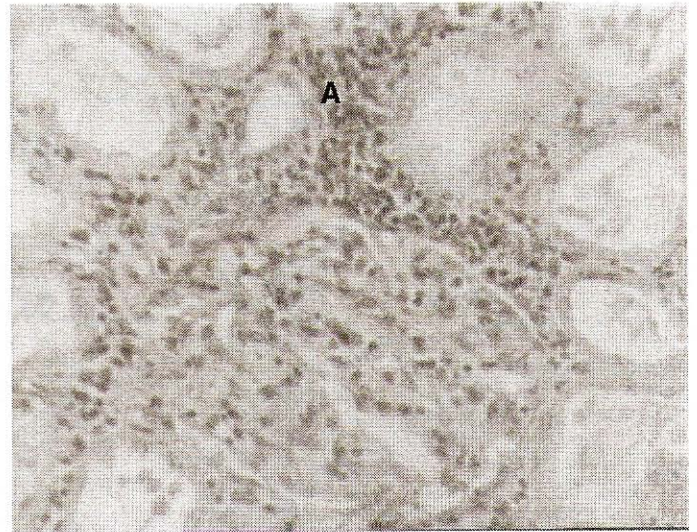


FIGURA 9. MICROFOTOGRAFÍA DE RIÑÓN. NÓTESE INFILTRADO SEVERO LINFOPASMOCITARIO EN INTERSTICIO (A) X 16 H Y E.

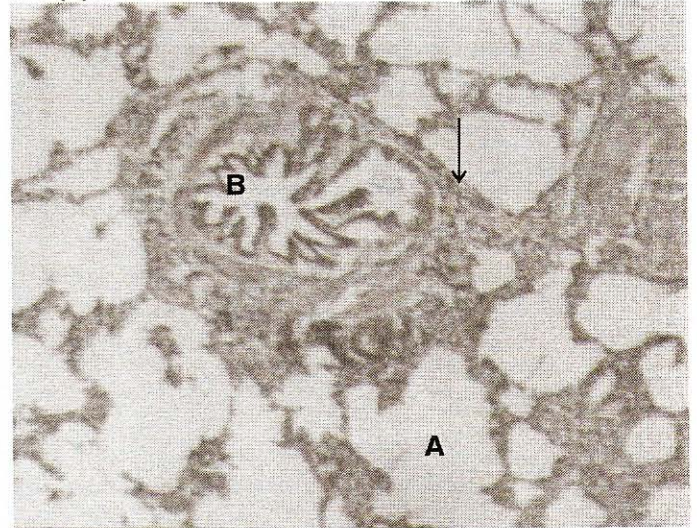


FIGURA 11. MICROFOTOGRAFÍA DE PULMÓN. NÓTESE ALVÉOLOS DISTENDIDOS (A). HIPERPLASIA DE EPITELIO BRONQUIAL (B) CON INFILTRADO DE MONONUCLEOS PERIBRONQUIAL (FLECHA) X 10 H Y E.

que desplazan el sarcoplasma de las fibras musculares e inflamación de las paredes arteriales, FIG 13.

En los pliegues del retículo a nivel de submucosa había infiltrado linfoplasmocitario y abscesos intraepiteliales, FIG. 14, observándose en la luz del órgano estructuras parasitarias redondeadas u ovales en corte transversal, FIG. 15, pudiendo observarse las características típicas del parásito.

Parasitología

Los parásitos encontrados en el sistema digestivo (rumen y retículo) referidos al laboratorio de parasitología fueron identificados de acuerdo a su morfología típica como del grupo trematode género *Cotylophorum* especie *cotylophorum*, al de-

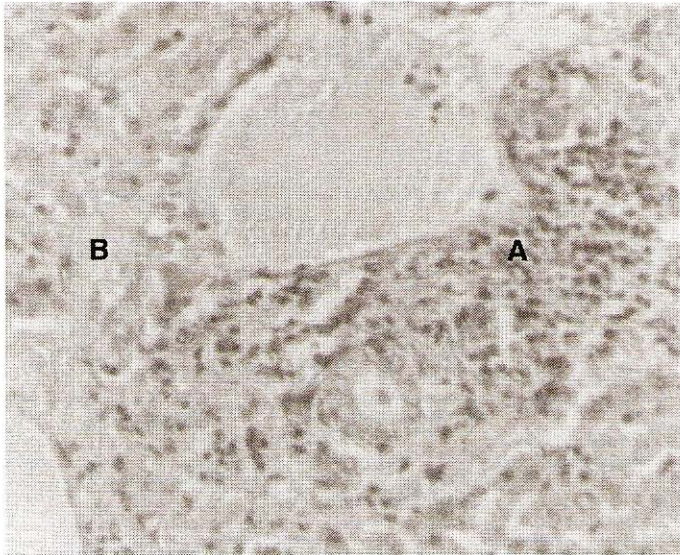


FIGURA 12. MICROFOTOGRAFÍA DE HÍGADO ÁREA PORTAL. NÓTESE INFILTRADO LINFOPLASMOCITARIO (A) Y FIBROSIS MODERADA (B) X 40 H Y E.

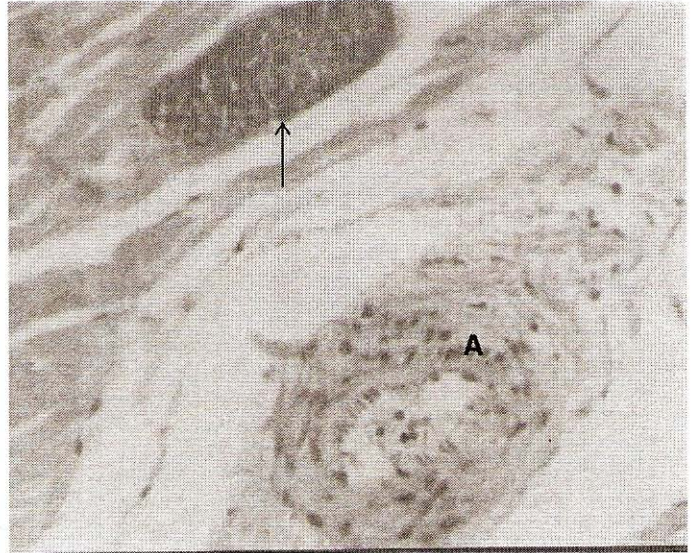

FIGURA 13. MICROFOTOGRAFÍA DE CORAZÓN. NÓTESE PSEUDOQUISTE INTRAFIBRILAR (FLECHA) Y ARTERITIS (A) X 40 H Y E.

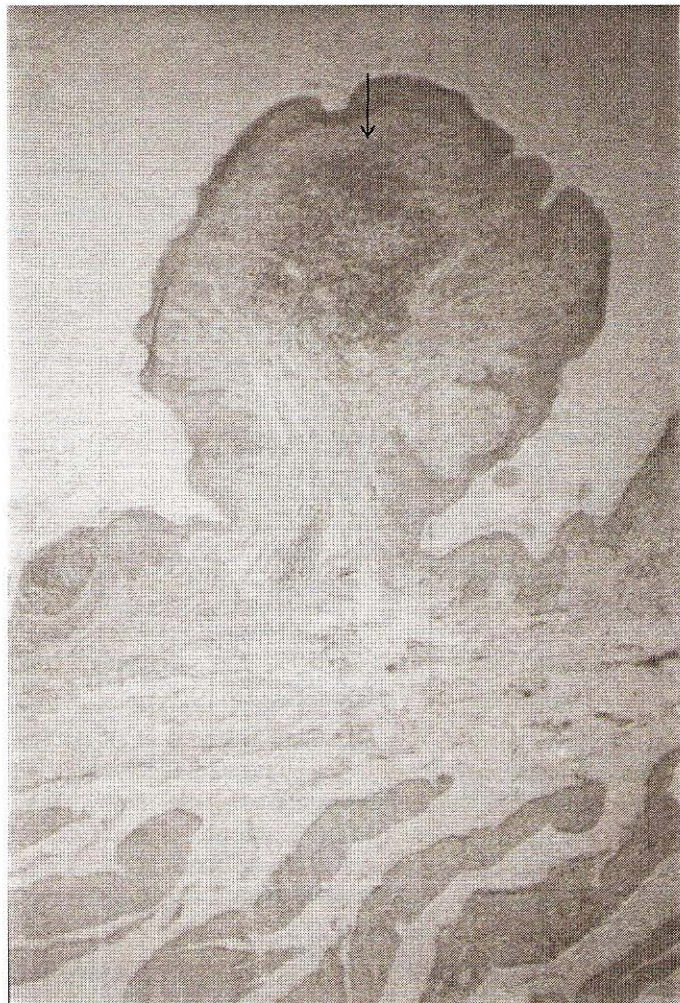

FIGURA 14. MICROFOTOGRAFÍA DE RETÍCULO. NÓTESE INFILTRADO LINFOPLASMOCITARIO SUBEPITELIAL (FLECHA) X 40 H Y E.

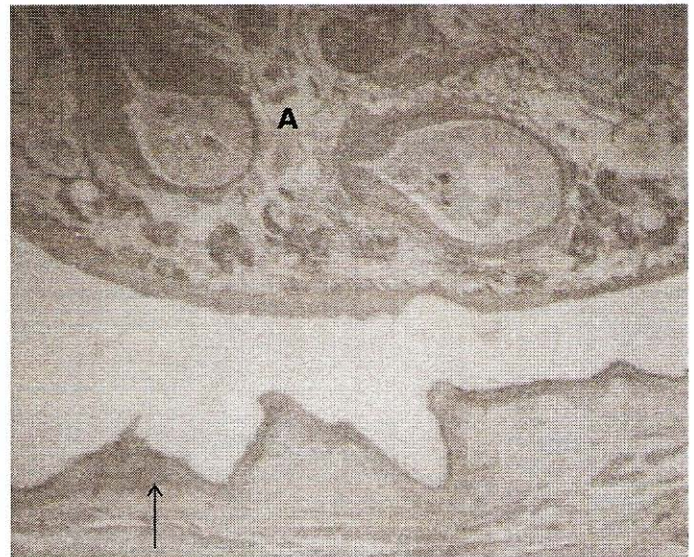


FIGURA 15. MICROFOTOGRAFÍA DE RUMEN. NÓTESE INFILTRADO INFLAMATORIO SUBEPITELIAL (FLECHA) Y CORTE TRANSVERSAL DEL PARÁSITO (A) X 40 H Y E.

mostrar su forma circular, FIGS. 6 y 7, el grosor de la pared, FIG. 15 y la ventosa ventral posterior rodeando el poro genital bien desarrollado, FIG. 16.

El *Sarcosporidium* es demostrado en los cortes histopatológicos de la musculatura cardíaca debido a que macroscópicamente no son evidenciables en los tejidos.

DISCUSIÓN

Los hallazgos clinicopatológicos y cambios morfológicos anatomopatológicos descritos en este reporte son consistentes

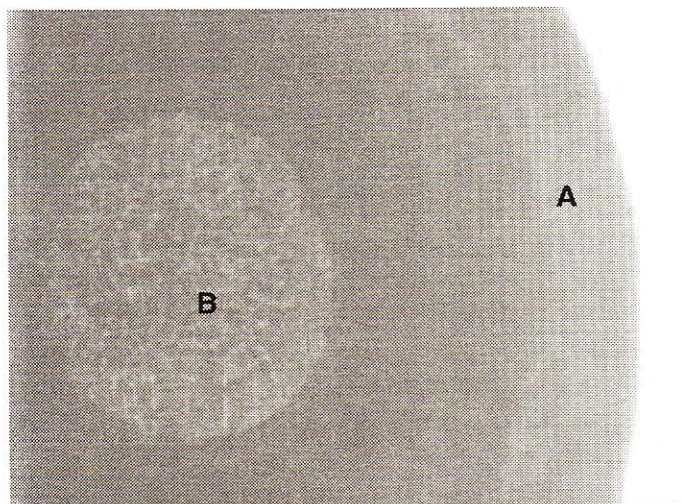


FIGURA 16. MICROFOTOGRAFÍA. VISTA PARCIAL DEL PARÁSITO (TREMATODE) COTYLOPHORUM. NÓTESE EL GROSOR DE LA PARED (A) Y LA VENTOSA VENTRAL (B) X 40 H Y E.

con una leptospirosis séptica, observándose en la mayoría de los casos anemia macrocítica hipocrómica típica de procesos patológicos producidos por hemotrópicos de acuerdo con previos reportes [2, 12, 13, 20]. La sarcosporidiosis cardíaca y trematodiasis del rumen y retículo son consistentes con los cambios observados y reportados en otros países. [1, 2, 4, 12, 13, 21, 22, 23].

Aun cuando no se detectó hemotrópicos en frotis de sangre, ni en cortes histopatológicos, las observaciones clínicas y las lesiones de naturaleza inflamatoria nefritis intersticial subaguda con infiltrado linfoplasmocitario observados en riñón e hígado son altamente sugestivas de una infección por tripanosomas y leptospirosis séptica, esto está de acuerdo con reportes previos en otros países. [1, 2, 12, 13]. Las lesiones observadas en pulmón caracterizados por una neumonía linfoplasmocítica son sugestivos de procesos infecciosos secundarios bacterianos subagudos a crónicos producidos por *Mycoplasma* [2, 12, 13, 15].

Las características morfológicas de los parásitos descritos, su ubicación anatómica y las lesiones descritas permiten establecer el diagnóstico definitivo de sarcosporidiosis cardíaca y cotylophoriosis del rumen y retículo. Estos parásitos han sido referidos en la literatura para ocurrir en animales debilitados y en condiciones precarias de alimentación [1, 2, 7, 12, 13, 22, 23].

Las técnicas de estudio anatomopatológicas y parasitológicas fueron de gran utilidad para establecer el diagnóstico definitivo al identificar los agentes etiológicos de naturaleza parasitaria. La técnica de coloración de Whartin-Starry fue negativa para la demostración de leptospirosis en riñón e hígado, por lo cual es necesario establecer el aislamiento de la leptospira, o la determinación de anticuerpos específicos en suero sanguíneo para concretar el diagnóstico definitivo, lo cual está en concordancia con reportes previos [1, 2]. Sin embargo, la reacción in-

flamatoria linfoplasmocitaria observada en hígado y riñón son consistentes con una infección por leptospirosis o tripanosomas.

CONCLUSIONES

Los cambios morfológicos histopatológicos inflamatorios en riñón e hígado consistentes con una leptospirosis o tripanosomiasis son por primera vez reportadas en un bovino del estado Zulia. Las características morfológicas de las lesiones y los parásitos *Sarcosporidium* y *Cotylophorum* descritas con precisión a través de las técnicas de diagnóstico anatomopatológico y parasitológico utilizadas, permiten concluir sobre la ocurrencia de estas enfermedades en un bovino.

Los hallazgos clínicos y resultados de laboratorio son consistentes con un proceso de anemia y reflejan la presencia de hemotrópicos en los animales bajo estudio.

Se puede concluir que en los animales con inadecuadas condiciones nutricionales se presentan procesos patológicos de diversa naturaleza etiológica debido a las condiciones de inmunidad disminuida, estableciéndose un desmejoramiento en la salud del animal.

Se concluye que la Sarcosporidiosis y Trematodiasis existen como entidades nosológicas en los animales reportados de la región bajo estudio.

RECOMENDACIONES

Se recomienda revisar los niveles de infección a leptospira mediante determinación de anticuerpos séricos en las poblaciones bovinas de la zona.

Establecer un estudio sobre hemotrópicos en la población animal de la región.

Establecer un sistema de vacunación y tratamiento de los animales susceptibles y afectados, a fin de evitar brotes, y poder controlar la enfermedad como una zoonosis.

Establecer estudios para determinar la frecuencia de las parasitosis reportadas en los rebaños de bovinos del área bajo estudio.

Mejorar los sistemas de explotación bovina en la zona así como las condiciones nutricionales de los animales susceptibles en la zona.

AGRADECIMIENTO

Al Consejo de Desarrollo Científico y Humanístico de la Universidad del Zulia (CONDES). A los servicios de Diagnóstico de Anatomía Patológica y laboratorio de diagnóstico de la Policlínica Veterinaria de la Facultad de Ciencias Veterinarias de LUZ, por el procesamiento de las muestras y al Laboratorio de Parasitología por el montaje, clasificación e identificación de los parásitos.

REFERENCIAS BIBLIOGRÁFICAS

- [1] BINFORD, C.H.; CONNOR, D.H. Leptospirosis. **Pathology of Tropical and Extraordinary Diseases**. An Atlas. Armed Forces Institute of Pathology. 1:101-106, 252-257. 1976.
- [2] BLOOD, DC; HENDERSON, J.A; RADOSTITS, O.M. Enfermedades del tubo digestivo. **Medicina Veterinaria**. 6ta edición. Interamericana: 740-750.1988.
- [3] COSTA, HM de A; GUIMARA, M.P. *Cotylophoron travasosi* sp. (Trematoda-Paramphistomidae) from cattle. **Memorias de Instituto Oswaldo Cruz**. 87. Supp1: 69-72. 1992.
- [4] COTRAN, R.S; KUMAR, B; ROBBINS, S.L. Leptospirosis. **Patología Estructural y Funcional**. 5ta Edición. Interamericana: 384-385. 1995.
- [5] CHAKRABORTY, R.S.; GOGOI, Ar; CHANDRURY, B. Prevalence of parasitic infection in captive wild herbivores in a Zoo in Assam, **India. Int. J. Anim. Sci.** 9 (2): 149:152.1994.
- [6] CHANDRA, A; GARG, S.K; KOHRI, D.K; BHUSHAN, C. Efficacy of clorantel against natural paramphistomiasis in sheep. Acase Report. **Indian Veterinary Journal**. 73 (12):1262-1263.19996.
- [7] CHIRINOS, A.R. Técnicas Helmintológicas. **Parasitología y Zoología Médica**. Ediluz. La Universidad del Zulia. 1: 64-74; 104-107. 1998
- [8] DUITA, S; MAJUNDAR, P; BASAK; D.K. Studies on the incidence of paramphistomiasis in cattle (*Bos indicus*) in west Bengal. **Indian Journal of Veterinary Medicine**. 15 (2): 84-86.1995.
- [9] FEDOSEEVA, T.N; TSVETKOVA, A.V; BELOV, A.D. Species distribution of protozoa ion bovine rumen during cronic paramphistomatosis and after antihelminthic treatments with tiopolojol. **Indian Journal of Veterinary Medicine**. 10 (2): 20-22.1993.
- [10] GAZQUES, A. La Necropsia. **La necropsia en los mamíferos domésticos**. Interamericana. 1era Edición: 13-21.1988.
- [11] HUMASON, G.L. Basic Procedures. **Animal Tissue Techniques**. 4th Edition. Freeman & Company. 5-84, 1979.
- [12] JONES, Th. C; HUNT, R.D; KING, N.W. Diseases caused by Mycoplasmatales, Rickettsiales and Spirochaetales. **Veterinary Pathology**. 5th Edition. Lea & Febiger: 560. 1983.
- [13] JUBB, K.V.F; KENNEDDY, P.C; PALMER, N. The Urinary system. **Pathology of Domestic Animals**, 4th Edition. Vol II: 319-336.1993.
- [14] MAGE, C; DELAS, P; REYNAL, P.H. Control of paramphistomes in cattle using bithionol oxide. **Bulletin des G.T.V.** 3:39-43. 1997.
- [15] MARCATO, P. S. Aparato Urinario. **Anatomía e Histología Patológica Especial de los mamíferos domésticos**. 2da Edición. Interamericana: 127-221. 1900.
- [16] MATTOS de M, J.T; VENO, H; MATTOS de, M.J.T. Prevalence of Paramphistomon in the rumen and reticulum of Cattle in the state of Rio Grande do Sul, Brazil. **Ciencia Rural**. 26:273-276. 1996.
- [17] MOUWEN, J.M.V.M; De GROOT, E.C.B.M. Sistema Urinario. **Atlas de Patología Veterinaria**. Salvat Editores S.A. 49-63. 1984.
- [18] RACIOPPI,O.O.; LOMBARDIRO, O.O.J; MORIENDA, R.A. *Cotylophorum cotylophorum* (Fishoeder,1901). (*Trematoda, Paramphistomatidae*). A new parasite of Cattle in Argetina. **Revista de Medicina Veterinaria. Buenos Aires**, 75:228-229. 1994.
- [19] SANDRITTER, W; THOMAS, C. Sarcosporidiosis. **Histopatología Manual y Atlas para estudiantes y médicos**. 3^a edición. Editorial Científica Médica: 334-335. 1979.
- [20] SCHALM,O.O.W. Anemia. **Veterinary Hematology**. 3era Edition. Lea & Febiger: 1-200. 1995.
- [21] SOARES, C.F; de ARAUJO, J.L; de ARAUJO, AMD; INADA, T; FERRY, F. Incidence of Paramphistomon. Idrikawai Fukui, 1922. (*Trematoda ramphistomatidae*) in Cattle from Para state. Brasil. **Revista Brasileira de Parasitología Veterinaria**. 2:67-69.1993.
- [22] SOULSBY, E.J.L. Trematodos. **Parasitología y Enfermedades parasitarias en los animales domésticos**. 7ma Edición. Interamericana. 63-65.1987.
- [23] SPENCE, S.A.; FROSER, G.C.; CHONG, C. Responses in milk production to the control of gastrointestinal nematode and Paramphistome parasites in dairy cattle. **Australian Veterinary Journal**. 74:456-459.1996.
- [24] TINAR, R; COSKUN, S.Z.; DOGAN, H; DEMIR, S; AKYOL, C.V. Prevalence of Paramphistome species in Ruminants in the souththern Marmara region. Doga. Turk. **Vetemeslik-ve-Hayvancilik-Dargiri**. 16: 187-197. 1992.