

# PLATINOSOMIASIS EN ANIMALES: UNA REVISIÓN

## Platynosomiasis in Animals: A Review

Farid G. Arceo A.<sup>1</sup>, Manuel S. Alvarado M.<sup>2</sup> y Robert de J. Cruz A.<sup>2</sup>

<sup>1</sup>Centro de Investigación Estudiantil de la Facultad de Cs. Veterinarias de La Universidad del Zulia (C.I.E.V.)

<sup>2</sup>Facultad de Ciencias Veterinarias de la Universidad del Zulia, Apdo.15252. Maracaibo 4005-A, estado Zulia, Venezuela

### RESUMEN

El presente trabajo tiene como propósito presentar de una manera amplia y objetiva los aspectos más resaltantes de la Platynosomiasis en los animales domésticos y algunas especies silvestres, en relación al agente etiológico, signos clínicos, diagnóstico, inmunidad, tratamiento y prevención. Asimismo, presentar algunas técnicas de diagnóstico por imágenes y su importancia para la emisión de un diagnóstico más preciso.

**Palabras clave:** Platynosomiasis, imagenología, animales domésticos, animales silvestres, *Platynosomum*.

### ABSTRACT

The purpose of this paper is to present a review about the most important features of Platynosomiasis in domestic and some wildlife animals regarding to the etiological agent, clinical signs, diagnosis, immunity, treatment and prevention; as well as some imaging diagnostic techniques and its importance to make an accurate diagnosis.

**Key words:** Platynosomiasis, imagenology, wildlife animals, domestic animals, *Platynosomun*.

### INTRODUCCIÓN

La Platynosomiasis producida por *Platynosomum concinnum* fue descrita por primera vez a principios de siglo en gatos domésticos y su agente etiológico se ha conocido como *Dicrocoelium concinum*, *Platynosomum planicipitis* y *Platynosomum fastosum* antes de recibir su nombre actual. En general, es un parásito común del tracto biliar de felinos domésticos y salvajes localizado en las áreas tropicales y sub-tropicales de Pa-

pua-Nueva Guinea, Australia, Malasia, Centro y Sudamérica [27,38,42], el Caribe [21,22], Africa Occidental, Sudeste norteamericano [2,9,13,16] y la región del Pacífico Sur incluyendo Hawai [1,29].

El género *Platynosomum* comprende organismos con un ciclo biológico indirecto y pueden utilizar hasta tres huéspedes intermediarios (HI) siendo estos, los caracoles los primeros, escarabajos o Isópodos terrestres como segundos y lagartos o vertebrados inferiores en los casos donde se necesiten terceros huéspedes intermediarios aunque en estos también pueden estar implicadas algunas aves insectívoras [12,31,39].

Los reportes de Platynosomiasis han ocurrido principalmente en felinos, produciendo casi siempre casos mortales de obstrucciones hepato biliares y en la minoría de éstos no se han producido síntomas de gravedad. El resto de los reportes han sido en ciertos roedores [20,27,47] y algunas aves domésticas y silvestres presentes en su medio natural, en zoológicos y tiendas de mascotas, los cuales han aumentado el número de especies pertenecientes a este género [4,14,18,19,23,30,32,35,41]. La sintomatología de esta enfermedad parasitaria es parecida a otras enfermedades obstructivas hepato biliares por lo que es necesario orientar correctamente el diagnóstico mediante ciertos exámenes especiales.

La primera cita de *Platynosomum concinum* en Venezuela fue hecha por Vogelsang y Mayaudon [8], en 1955 en el gato montés (*Felis yaguarandi*) y en 1964 lo señaló Power [8,34] en el 1% de los gatos domésticos autopsiados en el estado Aragua.

El propósito de esta revisión es dar a conocer los detalles de esta enfermedad, así como estudiar los aportes que nos brindan los estudios imagenológicos y otros estudios especiales para el hallazgo de los signos característicos que ayuden al diagnóstico de esta enfermedad parasitaria y qué tan confiables pueden ser éstos a la hora de emitir un diagnóstico definitivo.

**SINONIMIA**

Esta enfermedad es llamada también "envenenamiento por lagartos" [1,21] en los felinos, aunque este nombre se le da también a una enfermedad producida por la ingestión, por parte de los gatos, de un lagarto de cola azul nativo del sureste de los Estados Unidos de Norteamérica (E.U.A.), cuya cola contiene una neurotoxina fatal si es ingerida por estos [5].

**AGENTE ETIOLÓGICO**

El agente causante de esta parasitosis corresponde al género *Platynosomum* el cual se compone de doce especies que afectan a una gran variedad de animales silvestres y al perro y gato, TABLA I.

**Clasificación Taxonómica [7,8]**

PHYLUM: Plathelminthes.

CLASE: Tremátoda.

ORDEN: Digenea.

FAMILIA: Dicrocoelinae [18].

SUB-FAMILIA: Dicrocoelidae.

TRIBU: Eurytrematini [18].

GÉNERO: *Platynosomum*.

ESPECIE: *P. concinum*

*P. proxilliciens*

*P. illiciens*

*P. semifuscum*

*P. muri*

*P. andersoni*

*P. passerii*

*P. pyrrhocoraxi*

*P. langsonensis*

*P. tuvensis*

*P. kirgisensis*

*P. ariestis*

**Morfología**

Los ejemplares mayores de estos tremátodos miden 9,35 mm de largo por 2,25 mm de ancho, y los menores miden 3 mm de largo por 1-1,3 mm de ancho. Su cuerpo es lanceolado, más ancho en la región testicular y revestido de minúscu-

**TABLA I**  
**ANIMALES AFECTADOS POR LAS DIFERENTES ESPECIES DE PLATYNOSOMUM**

<i>P. concinum</i>	<i>Vulpes ruppeli</i> [10]	(Zorro)
	<i>Canis familiaris</i> [36]	(Perro)
	<i>Felis catus domesticus</i>	(Gato)
	<i>Felis yaguarandi</i> [8]	(Gato Montés)
<i>P. proxilliciens</i>	<i>Didelphis marsupialis</i> [9]	(Zarigüeya)
	<i>Corvus splendens</i> [41]	(Cuervo Esplendente)
	<i>Cacatúa sulfurea</i> [18,19,35]	(Cacatúa Cresta Roja)
	<i>Cacatúa moluccensis</i> [23]	(Cacatúa)
<i>P. illiciens</i>	<i>Turdus ruficollis</i> [4]	(Mirlo o Zorzal)
	<i>Glaucidium siju</i> [14]	(Mochuelo)
	<i>Falco sparaverius</i> [14]	(Halcón Primito)
	<i>Mus musculus</i> [27]	(Ratón Doméstico)
<i>P. semifuscum</i>	<i>Tyto alba furcata</i> [14]	(Lechuza Común)
	<i>Aquila pomarina</i> [32]	(Aguila Pomerana)
<i>P. muri</i>	<i>Apodemus favicollis</i> [47]	(Ratón Silvestre)
<i>P. andersoni</i>	<i>Rattus huang</i> [20]	(Rata)
<i>P. passerii</i>	Especie atacada no mencionada [44]	
<i>P. pyrrhocoraxi</i>	<i>Pyrrhocorax phyrrcorax</i> [30]	(Chova Piquirroja)
<i>P. tuvensis</i>	<i>Pyrrhocorax phyrrcorax</i> [30]	(Chova Piquirroja)
<i>P. langsonensis</i>	<i>Anthus campestris</i> [30]	(Bisbita)
<i>P. kirgisensis</i>	<i>Anthus campestris</i> [30]	(Bisbita)
<i>P. ariestis</i>	<i>Ovis aries</i> [43]	(Oveja)

las espinas. La ventosa oral es subterminal y mide de 400-500  $\mu$  de diámetro, la faringe es globulosa de 100  $\mu$  y el esófago es corto, delgado y de 170  $\mu$  [8]. El poro genital está situado en la bifurcación esofágica [8] siendo diferente en el *P. proxilliciens* en donde está entre la ventosa oral y el acetábulo [16]. Los testículos son grandes, de contornos irregulares, miden de 0,6-0,9 mm de diámetro, están situados uno frente al otro y por detrás de la ventosa ventral, aunque en el *P. pyrrocoraxi* están completamente dorsales a la ventosa ventral. [30]. El ovario está post-testicular, de morfología variable según la especie e incluso dentro de la misma especie [7]. El útero es completamente post-testicular, pasando entre los dos testículos en su porción terminal [8], a diferencia del *P. proxilliciens* donde ocupa completamente la mitad posterior del cuerpo y en su porción terminal forma alas [18]. Los huevos de *Platynosomum spp.* son elipsoidales y operculados y miden generalmente 38-42  $\mu$  de largo por 24-48  $\mu$  de ancho, poseen una cubierta gruesa que les da un color castaño característico, FIG. 1.

### Ciclo biológico

Para efectos de la presente revisión se desarrolla el ciclo biológico de *P. Concinum*, ya que es el más conocido y ha sido el más estudiado en las últimas décadas. El ciclo comienza cuando un gato excreta heces con al menos un huevo del tremátode hepático al suelo. El huevo es ingerido por el caracol de tierra *Subulina octona* o *Eulota similis* en Hawaii. La fase asexual del tremátode comienza en el caracol, en cuyo intestino, a los 15min o menos, el miracidio sale a través del opérculo del huevo, debe penetrar rápidamente hacia el tejido conectivo del caracol, preferiblemente cerca del tejido respiratorio. Durante los siguientes 28 días, el miracidio se convierte en un esporoquiste madre, éste crea numerosos esporoquistes hijos con aproximadamente 18 cercarias cada uno, sesenta días después de la infección del caracol los esporoquistes hijos comienzan a salir a través del manto del caracol hacia el suelo. La emergencia de los esporoquistes hijos está influenciada por una alta humedad y una luminosidad incrementada; estos factores afectan la actividad del caracol y establecen una época de infección con tremátodes. Los isópodos terrestres y los escarabajos coprófagos, FIG. 2, se convierten en los segundos huéspedes intermedios ingiriendo las cercarias producidas por los esporoquistes hijos. La maduración a metacercarias ocurre aparentemente en el isópodo. Estos isópodos son ingeridos por diversos vertebrados menores tales como lagartos (machorros en nuestro medio) pertenecientes a los géneros *Anolis spp.*, *Eumeces spp.*, *Hemidactylus spp.* y *Lygosoma.*, ranas o sapos de los géneros *Bufo spp.* y *Eleutherodactylus spp.*, y también pueden ser consumidos por algunas aves insectívoras. Las metacercarias enquistan en la vesícula biliar y conducto biliar común de estos vertebrados menores, esperando por el huésped final y definitivo para completar su ciclo de vida [12,40].

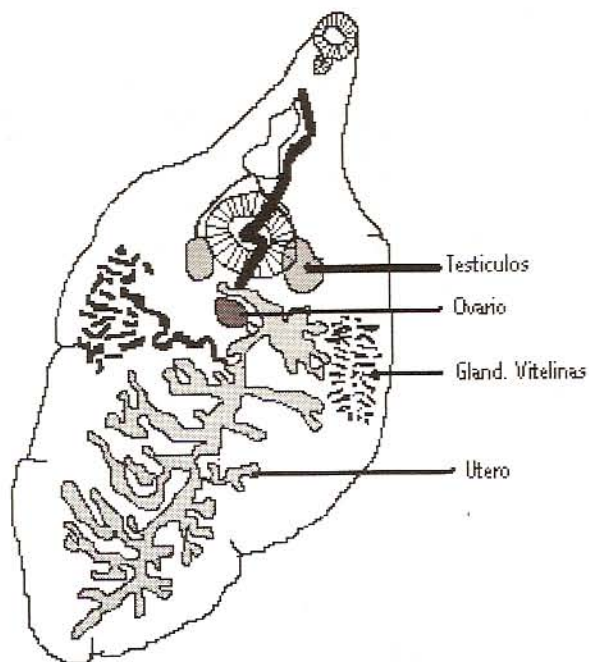


FIGURA 1. ESTRUCTURA ESQUEMÁTICA DEL *Platynosomum* [11].



FIGURA 2. ISÓPODOS TERRESTRES QUE ACTÚAN COMO SEGUNDOS HUÉSPEDES INTERMEDIARIOS [12].

El instinto predador natural de los gatos completa el ciclo de vida del *P. concinum*. Un gato consume el lagarto, ingiriendo las metacercarias enquistadas; horas después de la infección, estas metacercarias migran hacia la papila duodenal mayor del gato y hacia el conducto biliar común. El 20% de los gatos poseen una papila duodenal menor y es posible, aunque no frecuente, que las metacercarias migren hacia ésta y finalmente hacia el tejido pancreático a través del conducto pancreático accesorio. Una vez en el sistema biliar felino, las metacercarias maduran hacia tremátodes adultos capaces de oviponer, esto en un período de 8 a 12 semanas [12,29,39,40,43,46] que correspondería al período pre-patente; el período pa-

tente no se ha podido determinar ya que en los estudios del curso inalterado de la enfermedad han durado hasta 21 meses en las que la producción de huevos ha disminuido progresivamente pero no se ha detenido. Esto completa el ciclo de vida y comienza el proceso de enfermedad en los gatos [12,40].

### Patogénesis

La incidencia de la infección por *P. concinum* en los gatos domésticos frecuentemente es muy alta en áreas enzoóticas. El porcentaje de infección en gatos necropsiados al azar varió de 15-62% en Hawai [1,29]. En otras partes del mundo han sido reportados porcentajes de infección similares [15]. Parece haber una predisposición a la infección en el sexo masculino, sin correlación alguna con otros tipos de parasitismo. Los gatos adultos son más comúnmente infectados que los jóvenes [29].

La patogénesis de la infección por *P. concinum* en el gato doméstico ha sido estudiada experimentalmente por Taylor y Perry [45]. Los gatos en este estudio fueron alimentados con hígado crudo de sapo (*Bufo marinus*) conteniendo en unos una pequeña cantidad de metacercarias (125) y en otros una gran cantidad (1000) de éstas, y se le hizo seguimiento por 21 meses. Todos los gatos a los que se le suministró una pequeña cantidad de metacercarias y un 40% de los gatos que consumieron gran cantidad de metacercarias permanecieron asintomáticos, mientras que el 60% restante se enfermaron clínicamente 7-16 semanas después de la infección. La sintomatología fue leve con inapetencia, letargia. Los signos clínicos tendieron a desaparecer al sexto mes. Pueden producirse lesiones hepáticas muy importantes con una marcada dilatación de los conductos biliares que puede acompañarse de hepatomegalia [31]. Se ha sugerido que la acción irritativa crónica del parásito dentro del conducto biliar provoca el desarrollo de células neoplásicas ya que se han hallado casos de adenocarcinoma biliar en gatos mayores de 9 años, en los que el parásito siempre estuvo presente en el lugar de las lesiones [38].

La proporción de gatos con manifestaciones clínicas de la enfermedad, adquirida naturalmente se desconoce, aunque algunos reportes citan signos clínicos en un 50% o más de los gatos infectados [22]. Considerando el alto porcentaje de gatos infectados en áreas tales como Hawai y el sur de Florida, el porcentaje de gatos con signos clínicos manifiestos debe ser bajo [31].

## INFECCIÓN E INMUNIDAD

Los gatos parecen relativamente incapaces de controlar la infección durante un largo período de tiempo. Esto puede ser debido a que esta infección está limitada principalmente al lumen de los conductos biliares o a las estructuras ductales. La infección por tremátodes hepáticos provoca respuestas eosinofílicas leves [31]; la eosinofilia es una medida de la intensidad de la invasión del tejido por el parásito y de inmunidad tipo

I [31]. La duración de la infección no tratada se desconoce. El hecho de que la infección por este tremátode hepático sea mucho más común en gatos más viejos y que el curso inalterado de la infección es al menos de 21 meses, indica que es una infección crónica [22,45].

Los parásitos adultos estimulan una respuesta inmune mínima, la cual es detectada por la presencia de anticuerpos humorales en la bilis. Los parásitos no suprimen la función de los linfocitos T o B [12]. La supresión inmune no es un padecimiento primario sino que puede ser secundario al debilitamiento [12].

## DIAGNÓSTICO

El diagnóstico de esta enfermedad en especial, es muy importante al momento de salvar la vida de un animal infectado, ya que la mayoría de los reportes realizados han sido post-mortem por el desconocimiento de la enfermedad y de los métodos más rápidos y precisos para su diagnóstico. Por esto, se tratan a continuación con detalle los métodos posibles de diagnóstico de *Platynosomum spp.* principalmente en el gato doméstico por ser éste el más afectado.

### Diagnóstico clínico

La sintomatología clínica puede estar en ciertos casos ausente, lo cual ha sido determinado por estudios experimentales y necropsias de rutina de animales en la perrera municipal. De este modo, los gatos con la enfermedad clínicamente manifiesta, representan un pequeño porcentaje de los gatos con infecciones particularmente severas o con enfermedad crónica recurrente [31]. Entre los síntomas más frecuentemente encontrados están: pérdida crónica de peso, emaciación, anorexia, vómito intermitente, ictericia, signos de colecistitis, diarrea que puede ser mucoide y depresión leve, fiebre, y dolores abdominales. Al examen físico puede haber pérdida del brillo del pelo, linfadenopatía mesentérica, distensión abdominal, asas intestinales engrosadas y hepatomegalia que pueden conducir a la muerte [17]. Pueden haber heces claras en casos de obstrucción biliar total [12,17]. En cualquier caso, la severidad de los signos dependerá de la carga parasitaria del animal.

### Diagnóstico ultrasonográfico

La ultrasonografía ha probado ser un método seguro, no invasivo y muy útil en la diferenciación entre una obstrucción biliar y una enfermedad hepatocelular [25]. Usualmente pueden diferenciarse los conductos intrahepáticos dilatados, FIG. 3, de las venas portales, por su patrón ramificado y tortuoso [44]. La presencia de conductos biliares dilatados y una vesícula agrandada con bilis ecogénica sugiere una enfermedad obstructiva y frecuentemente lleva a la decisión de realizar una laparotomía exploratoria [17,26]. El parénquima tiene una textura normal del tejido y la distensión del conducto biliar in-

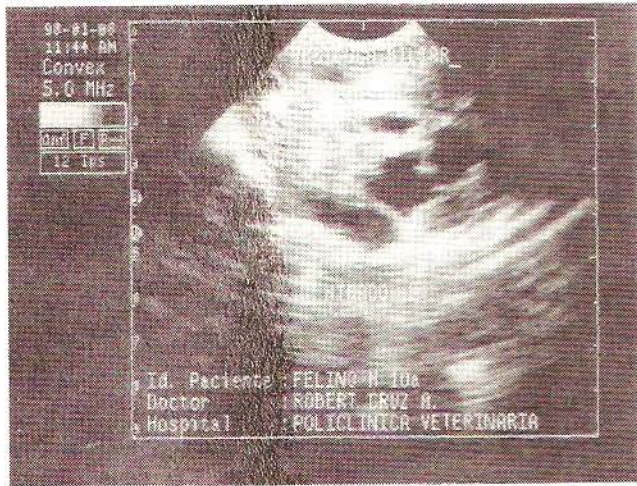

FIGURA 3. TORTUOSIDAD Y DILATACIÓN DE CONDUCTOS BILIARES.

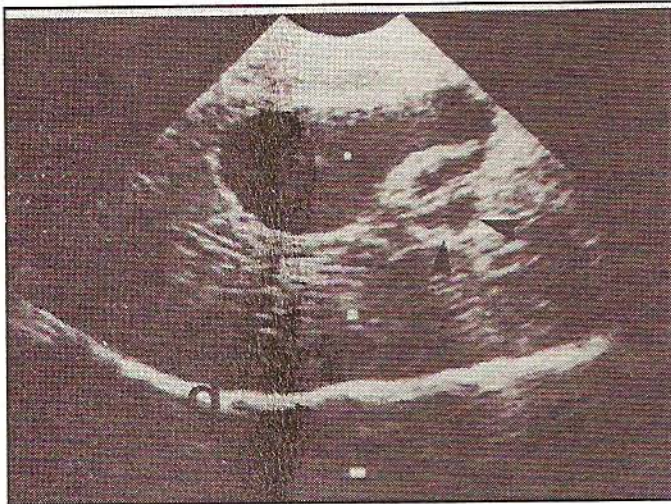


FIGURA 4. ECOSONOGRAMA DEL ABDOMEN CRANEAL. LA VESÍCULA BILIAR ESTÁ AGRANDADA (g) Y EL CONDUCTO BILIAR COMÚN ESTÁ DISTENDIDO Y TORTUOSO (FLECHAS) [17].

trahepático no es observada [25,26], FIGS. 3 y 4. El conducto biliar común distendido, se visualiza mejor en la parte ventral a la vena portal en una vista transversa en el espacio intercostal 11<sup>avo</sup> o 12<sup>avo</sup> derecho [25]. El conducto biliar común, usualmente no es visible con esta vista en animales sanos. Los lóbulos cuadrado y lateral derecho del hígado, proveen una mejor ventana acústica de la región del conducto común, el cual, de otro modo, puede ser oscurecido por gas del estómago [25,26], FIG. 5.

#### Diagnóstico cintigráfico

La Cintigrafía Hepatobiliar (CHB) es útil para distinguir si la causa de ictericia es intrahepática (enfermedad hepatocelular) o extrahepática (enfermedad obstructiva). La Cintigrafía Hepatobiliar, con el uso de análogos del ácido iminodiacético de tecnico 99m(TC<sup>99m</sup>-IDA), ha demostrado detectar precisa-

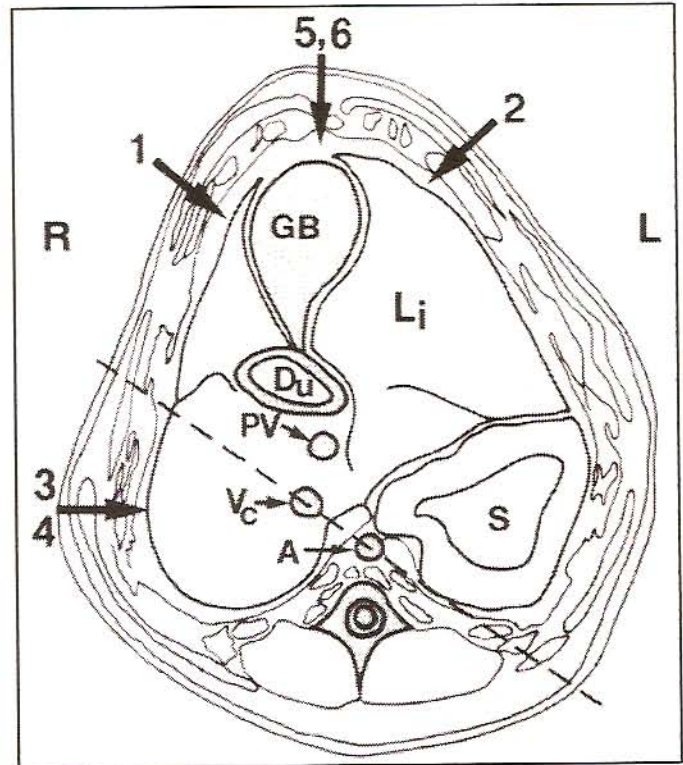


FIGURA 5. SECCIÓN TRANSVERSA A TRAVÉS DE LA REGIÓN HIPOCONDRIACA A NIVEL DE LA 12<sup>ava</sup> VÉRTEBRA TORÁCICA. LAS POSICIONES DEL TRANSDUCTOR SE SEÑALAN DEL 1-6. VESÍCULA BILIAR (GB), HÍGADO (Li), ESTÓMAGO (S), DUODENO (Du) [25].

mente las características anatómicas funcionales del tracto biliar, bajo condiciones normales y anormales [3].

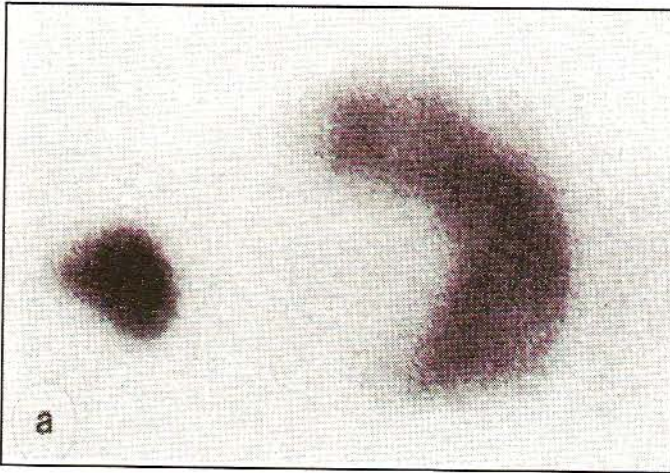
La acumulación de una cantidad adecuada de TC<sup>99m</sup>-IDA dentro del área de interés es fundamental para el éxito de las imágenes del hígado y tracto biliar en el animal icterico. La especificidad y sensibilidad de la CHB fue de 71 y 78 % respectivamente; la especificidad aumentó a 94% cuando se usó como criterio diagnóstico de obstrucción la no visualización intestinal a los 180 minutos luego de la inyección, aunque se detecta la obstrucción biliar extrahepática, la CHB no determinó ni el sitio ni la causa de obstrucción en los animales en los que se experimentó [3], FIGS. 6 y 7.

#### Diagnóstico clínico-patológico


Con la hematología solo podemos llegar a la conclusión que hay un problema hepático obstructivo presente en el animal, y en algunos casos de una parasitosis leve así que su utilidad se basa en orientar correctamente las posteriores pruebas diagnósticas.

Entre los posibles resultados hematológicos a considerar de relevancia están:

- Actividad elevada de las transaminasas ALT [92 UI/L (normal=0-34 UI)] y AST [97 UI/L (normal=19-61 UI/L)] [17,31].



**FIGURA 6. IMAGEN CINTIGRÁFICA LATERAL DERECHA EN UN PERRO CON OBSTRUCCIÓN BILIAR EXTRAHEPÁTICA. SE EVIDENCIA PÉRDIDA DE VISUALIZACIÓN DE LA VESÍCULA BILIAR E INTESTINO Y UNA UTILIZACIÓN HEPÁTICA REDUCIDA [3].**



**FIGURA 7. IMAGEN CINTIGRÁFICA LATERAL DERECHA DE UN PERRO CON EL TRACTO BILIAR SIN OBSTRUCCIÓN. SE INDICA LA PARTE DORSAL (D) Y CRANEAL (Cr) DE LA IMAGEN. SE EVIDENCIA EL PRODUCTO RADIO-MARCADO EN LA VESÍCULA BILIAR (FLECHA CLARA), INTESTINO (FLECHA NEGRA GRANDE) Y VEJIGA URINARIA (FLECHA NEGRA PEQUEÑA) [3].**

- Índice Ictérico aumentado [31,33].
- BT=21,3 mg/dl (normal=0-0,4 mg/dl) y BD=16,4 mg/dl (normal = 0-0,2 mg/dl) [17].
- Eosinofilia de leve a moderada [12].
- En animales infectados experimentalmente la eosinofilia se hizo aparente entre las 3-14 semanas luego de la infección pero nunca fue pronunciada [45].
- El uroanálisis reveló una bilirrubinuria de 4+ [12,17].

La severidad de los resultados anteriores dependerá de la carga parasitaria del animal y del grado de obstrucción presentado. También se puede hacer prueba de absorción de grasa vía oral y observación posterior del suero sanguíneo sin turbidez.

#### Diagnóstico coprológico

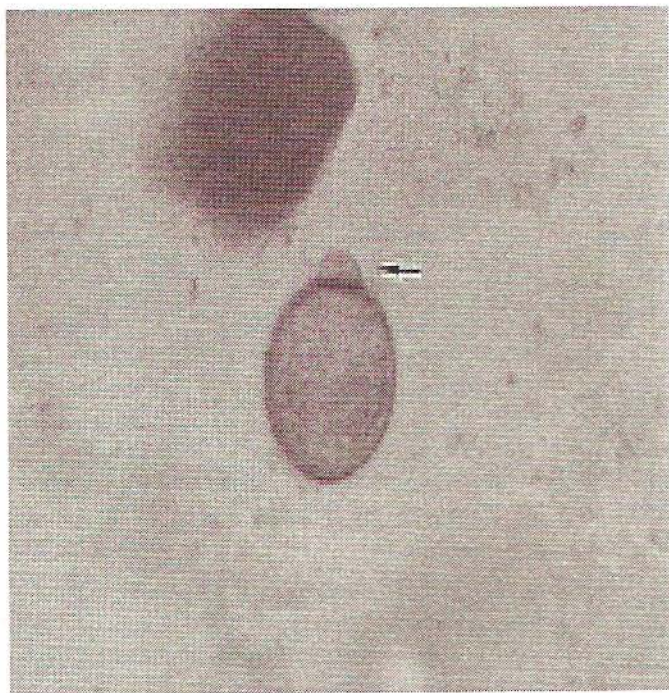
Al presentarse un caso de un animal con alteraciones en las pruebas de funcionalismo hepático, en el que podemos llegar a la conclusión de que es de origen obstructivo, se debe por obligación realizar las pruebas coprológicas de rutina, si éstas resultan negativas a *Platynosomum spp.* u otro de los parásitos del tracto hepatobiliar, se realizará una prueba más específica como el método de centrifugación con éter-formalina el cual es el más efectivo para el diagnóstico Coprológico de Platynsomiasis, TABLA II [28,29].

El hecho de no hallar huevos en las heces de los gatos no es algo sorprendente, ya que los gatos con 1-5 tremátodos solo eliminan de 2-10 huevos/g. de heces diariamente [29]. Retnasabapathy y Prathap [37] pudieron recuperar huevos de las heces en 7 (34,7%) de 22 gatos infestados, a pesar de que estaban usando el método de centrifugación con éter-formalina.

Los huevos de *Platynosomum spp.* son muy densos, lo que les impide flotar en una solución de azúcar o sulfato de zinc. La técnica éter-formalina demuestra ocho veces más huevos que el examen fecal directo, TABLA III [28]. Pueden necesitarse exámenes seriados, debido a que todas las técnicas de flotación sólo identifican heces positivas en 25% de los gatos parasitados [37].

**TABLA II  
TÉCNICA COPROLÓGICA DE CENTRIFUGACIÓN CON ÉTER-FORMALINA [12]**

1. Suspender 1 g de heces en 25 ml de solución salina 0,9 %.
2. Filtrar a través de una malla fina (es decir, un colador de té o una gasa ).
3. Centrifugar el filtrado por 5 minutos a 1.500 r.p.m. y decantar el sobrenadante.
4. Resuspender el pellet centrifugado en 7 ml de Formalina 10% amortiguada por 10 minutos.
5. Agregar 3 ml de éter frío a la suspensión y agitar bien por 60 segundos.
6. Centrifugar la mezcla por 3 minutos a 1.500 r.p.m. y decantar el sobrenadante.
7. Resuspender el pellet en solución salina 0,9% y examinar; el número de heces es equivalente a los huevos/g de heces.

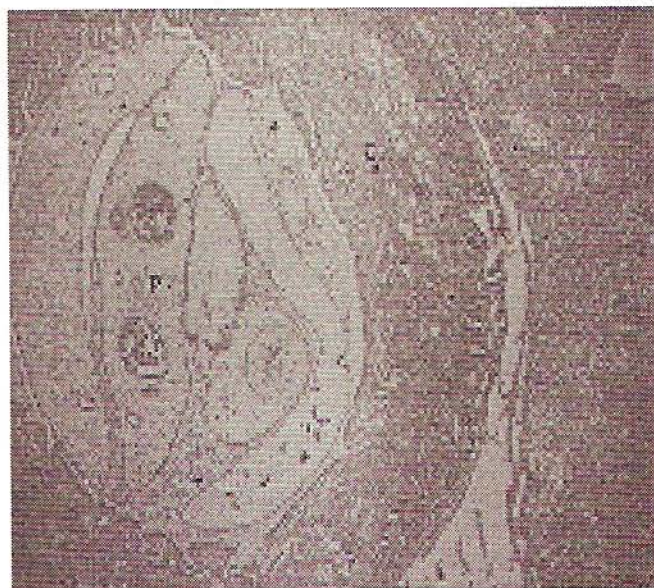


**FIGURA 8. HUEVO DE *Platynosomum*, OBSÉRVESE EL OPÉRCULO (FLECHA) [46].**

También se usa aceite de maíz como colagogo para incrementar el número de huevos de tremátodes en las heces de un gato parasitado. Al paciente se le suministra aceite de maíz (2ml/Kg) oralmente; éste, como la yema de huevo o el sulfato de magnesio, actúa como colagogo y contrae la vesícula biliar. Para que la técnica tenga éxito, el paciente debe tener un sistema biliar potente. Las heces son reexaminadas de 2-24 horas después de la administración del aceite. Usualmente se descubre un número sustancial de huevos secuestrados en la vesícula o en el sistema biliar, en las heces por examen fecal directo o por la técnica de eter-formalina.

#### Diagnóstico anatomopatológico

**Lesiones macroscópicas:** Las lesiones macroscópicas se presentan mayoritariamente en el hígado y el sistema biliar, y consisten principalmente en: aumento del tamaño del hígado (hepatomegalia), aspecto moteado, duro al tacto, en algunos casos la superficie es granular con tinte icterico. Los conductos biliares extrahepáticos se observan dilatados y de paredes engrosadas, algunos con formaciones saculares, otros formando quistes. La vesícula biliar se observa distendida y de paredes engrosadas [42].



**FIGURA 9. CONDUCTO HEPÁTICO CON UN AUMENTO EN EL GROSOR DE SU PARED Y CON UN PARÁSITO EN SU INTERIOR (P) [46].**

Al corte, el hígado es en muchos casos, duro y con fibrosis moderada a severa, particularmente periductal. Los conductos biliares intrahepáticos se observan dilatados, con paredes engrosadas, algunos formando quistes y en cuyo interior se observaron abundantes parásitos. La bilis observada es espesa y grumosa, en algunos casos gelatinosa y de color alquitranado. En muchos casos se ha observado cistitis [42].

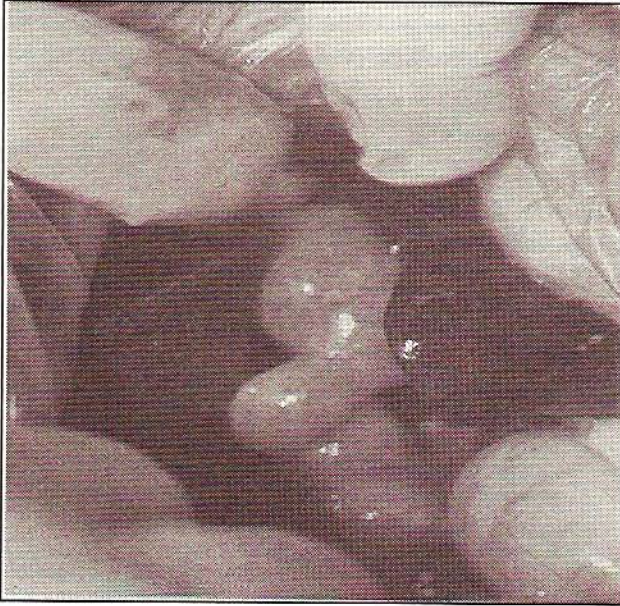**Lesiones microscópicas:** Las lesiones microscópicas pueden resumirse como sigue:

Parénquima distorsionado con pérdida de la alineación de las trabéculas de los hepatocitos, algunos lobulillos se observaron atroficados. En otros casos, los hepatocitos evidenciaban también vacuolas en su citoplasma, degeneración y necrosis. La casi totalidad de los lobulillos pueden estar contraídos por la fibrosis periportal existente. Los espacios portales se observaron aumentados de tamaño, fibrosados con hiperplasia de los conductillos biliares que penetran la periferia de los lobulillos. Los conductillos biliares a menudo aparecen distendidos tortuosos [12], de paredes engrosadas, fibroso y de epitelio hiperplásico con colestasis, FIG. 9. En espacios portales y estromas conectivos en general, los cambios se acompañaban de infiltrado celular inflamatorio por mononucleares. En algunos conductos intrahepáticos se observó la presencia de

**TABLA III  
COMPARACIÓN DE CINCO TÉCNICAS DE EXAMINACIÓN FECAL PARA EL DIAGNÓSTICO DE *P.concinum* [28]**

	Frotis Directo	Detergente	Azúcar	ZnSO <sub>4</sub>	Eter-Formalina
Promedio de huevos/lámina.	0,73 <sup>a</sup>	0,58 <sup>b</sup>	0,25 <sup>b</sup>	0,22 <sup>b</sup>	6,4 <sup>b</sup>
Porcentaje de gatos infectados diagnosticados como +	56%	50%	25%	25%	100%

<sup>a</sup> Representa el número de huevos presentes en 0,002 g de heces. <sup>b</sup> Representa el número de huevos recuperados de 1 g de heces.



**FIGURA 10. LAPAROTOMÍA EXPLORATORIA QUE MUESTRA DISTENSIÓN DE LA VESÍCULA BILIAR Y EL CONDUCTO BILIAR COMÚN [15].**

parásitos en su lumen. El epitelio de revestimiento de los conductos se observa hiperplásico, con proyecciones papilares y proyecciones adenomatosas, acompañadas por infiltrado eosinofílico. Los conductos biliares se encuentran aumentados en número, aun cuando las células constituyentes puedan ser de aspecto normal [12,42,46].

En varios casos, se puede observar proliferación neoplásica de las células epiteliales de los conductos biliares. Las células neoplásicas presentan núcleos grandes con nucleolos prominentes, abundantes figuras de mitosis y formas celulares atípicas, organizadas en acinos y columnas epiteliales. En algunos de los casos se observaron lesiones metastásicas en peritoneo. Han sido reportados, al menos, 5 casos de colangiocarcinomas en gatos parasitados con *P. concinnum* [12,46]. Se puede evidenciar atrofia pancreática en casos en los que el parásito haya migrado hacia la papila duodenal menor y el conducto pancreático accesorio, pudiendo observarse en éste, infiltración linfoide severa, amiloidosis multifocal de las células de los islotes pancreáticos, pancreatitis linfocítica multifocal con degeneración y regeneración de los lóbulos pancreáticos [32].

Se han reportado parásitos en intestino delgado, páncreas y pulmones en lo que se consideran como formas migratorias [2].

En cacatúas [5] (*Cacatua sulfurea*) se ha observado cianosis del hígado y un agrandamiento anormal del mismo, a nivel microscópico se reporta una necrosis multifocal hepática, engrosamiento de las paredes de los conductos biliares e hiperplasia del conducto biliar. Se hallaron de 80-100 tremátodos en cada hígado. Otros hallazgos incluyeron inflamación de los intestinos y buche ligeramente congestivo [5].

### Diagnóstico quirúrgico

Las lesiones generales pueden ser observadas con una laparotomía exploratoria del hígado y sistema biliar, y se pueden obtener biopsias de hígado en todos los casos en que este procedimiento se realice. Al realizar la laparotomía el cirujano debe examinar muy cuidadosamente la patencia del conducto biliar común, este se observa distendido al igual que la vesícula biliar, FIG. 10 [17].

### Diagnóstico definitivo

El diagnóstico definitivo debe acompañarse de la detección de los huevos operculados del tremátodo *P. concinnum* en las heces y la sintomatología típica obstructiva biliar extrahepática y si es posible, una historia de caza e ingestión de lagartos (3<sup>er</sup> HI) en gatos; en aves, sería una anamnesis de posible ingestión de caracoles.

### TRATAMIENTO

Por muchos años no existía un tratamiento efectivo contra este tremátodo, inclusive, se reportan casos donde hubo muerte de los animales por el tratamiento aplicado; pero los tremátodos no eran afectados en lo absoluto [22]. Han sido inefectivos el levamisol [13], diamphenetide [13] y rafoxanide [6,11], tetracloruro de carbono [11], tiabendazole, piperazina [9] y mebendazole [11].

En la actualidad, la droga cestodídica Praziquantel es el único agente efectivo disponible para tratar pacientes con Platynosomiasis [11,12,15,31]. La droga es administrada parenteralmente a una dosis de 20 mg/Kg (cuatro veces la dosis recomendada para gatos) [11,12,15,17,40]. Es necesario el consentimiento del cliente para su administración. Como precaución, a los gatos tratados se les debe tener en observación. La acción del Praziquantel sobre los tremátodos se basa en el incremento del flujo de iones  $Ca^{+}$  a través del tegumento, causando una rápida contracción muscular del parásito, eliminándose así del organismo [24].

Luego del tratamiento, los huevos de tremátodos pueden evidenciarse en las heces por un período de hasta 9 semanas, debido a la muerte incompleta de los tremátodos o el secuestro de huevos en el sistema biliar. Por lo tanto, es necesario que el tratamiento se repita a intervalos de 12 semanas [11]. También se ha utilizado un tratamiento con el mismo fármaco a un régimen de tres dosis orales diarias de 10mg/Kg c/u (dosis canina), donde el gato es tratado por tres días. Los resultados son comparablemente favorables [11].

El tratamiento de soporte de los gatos parasitados debe ser dirigido hacia los signos de colangiohepatitis verminosa. El médico veterinario debe velar por cubrir las necesidades nutricionales y debe ser cuidadoso con las infecciones bacteriales, virales o parasitarias concomitantes. Es útil administrar grandes cantidades de solución salina 0,9% para la rehidratación, y



si hay colangitis obstructiva prescribir dexametasona (1 mg/Kg) parenteralmente 2 veces al día. El agente antiinflamatorio usualmente restaura la patencia del conducto biliar, disminuyendo la ictericia [12].

El otro fármaco que ha sido recomendado es el nitroscinato (100 mg/Kg) con el cual el número de huevos eliminados por las heces, se incrementa marcadamente durante las dos semanas siguientes al tratamiento [28]; el primer conteo negativo aparece usualmente durante la tercera semana. Posteriormente, se observan pocos huevos en intervalos irregulares en aquellos animales mantenidos por 4 meses. En estos casos, se presentan huevos no embrionados o inmaduros en proporciones crecientes [28].

La prevención de este parasitismo en gatos de compañía, significa mantener a los gatos dentro de la casa y evitar el contacto con los huéspedes intermediarios, así como permitir que los gatos cacen en áreas enzoóticas.

En los casos donde ha habido una complicación obstructiva severa, parte del tratamiento consistirá en un procedimiento quirúrgico, que tendrá como finalidad aliviar o disminuir el aumento de tamaño de la vesícula y eliminar la obstrucción biliar post-hepática. Para esto se puede hacer una colecistoduodenostomía y una redirección del flujo biliar, el cual presenta algunos problemas en gatos [17]. Se han realizado estudios preliminares donde algunos gatos con colestasis, pueden beneficiarse con el tratamiento con el componente del ácido biliar ácido ursodeoxycólico (UDCA). El uso de este producto en humanos ha estado asociado con una mejora en la función, y en pruebas de anomalías hepáticas en varias enfermedades hepáticas crónicas, incluyendo cirrosis biliar primaria, hepatitis crónica activa y ciertas condiciones colestásicas pediátricas [17,39]. Los efectos terapéuticos se deben probablemente, a las propiedades hidrocoleréticas del UDCA, las cuales pueden aliviar la lesión hepática colestásica, mientras que otros componentes de la hepatopatía son tratados con mas terapia primaria. El ácido ursodeoxicólico esta disponible como URSDIOL, en una preparación de cápsulas de 300 mg. La dosis sugerida para gatos es 10-15 mg/Kg PO q 24 horas, hasta que ceda la colestasis [17]. No se han observado efectos secundarios a esta dosis. Es importante notar que los agentes hidrocoleréticos no deben ser usados en gatos con obstrucción biliar extra hepática, hasta que haya sido restaurada la patencia de estos conductos [39].

En aves, el tratamiento es más problemático, ya que solo se ha recomendado el uso de Tetracloruro de carbono (CCl<sub>4</sub>) o Hexacloroetano [6], pero otros no lo recomiendan pues pueden ser tóxicos para las aves [39].

## CONSIDERACIONES DE SALUD PÚBLICA Y ANIMAL

Debido al complejo ciclo de vida del parásito, el cual requiere de todos los huéspedes intermediarios y de transporte,

los gatos infectados no son infectantes para otros gatos. El *P. concinum* no es infeccioso para los humanos [31].

## CONCLUSIONES

El *P. concinum* es un parásito de climas tropicales y sub-tropicales a nivel mundial.

La fuente de infección primaria para los gatos es el lagarto o lagartija (machorros en nuestro medio) y los sapos que están infectados y sean ingeridos. Para las aves serían los 2<sup>dos</sup> HI que son los isópodos terrestres así como escarabajos y caracoles.

En gatos con evidencia de eosinofilia, hepatomegalia e ictericia debe considerarse la posibilidad de infección con este tremátode hepatobiliar.

El método de diagnóstico coprológico más efectivo es el de sedimentación con éter-formalina.

El tratamiento más efectivo para la Platinosomiasis es el Praziquantel (Droncit), en dosis de 20 mg/Kg.

A pesar de que no se ha reportado el diagnóstico radiológico, éste debe ser considerado al momento de la detección del aumento de tamaño de la vesícula, lo cual, aunado a los demás hallazgos, pudiese también orientar hacia un diagnóstico acertado.

## REFERENCIAS BIBLIOGRÁFICAS

- [1] ASH, L.R. Helminth parasites of dogs and cats in Hawaii. *J. Parasitol.* 48: 63-65, 1964.
- [2] BARRIGA, O.O.; CAPUTO, C.; WEISBRODE, S. Liver flukes (*Platynosomum concinum*) in an Ohio Cat. *J.A.V.M.A.* 179: 901-903, 1981.
- [3] BOOTHE, H.W.; BOOTHE, D.M.; KOMKOV, A.; HIGHTOWER, D. Use of Hepatobiliary Scintigraphy in the diagnosis of extrahepatic biliary obstruction in dogs and cats: 25 casos (1982-1989) *J.A.V.M.A.* 201: 134-141, 1992.
- [4] BORGARENKO, L.F.; GALINA, Z.A. The trematode fauna of Turdididae in Tadzhikistan. *Izvestiya Akademii nauk Tadzhikskol SSP, Biologicheskue Nauki*, 72: 3, 1978.
- [5] CATCOTT, E.J. *Feline Medicine and Surgery*. 1<sup>st</sup> ed. American Veterinary Publications Inc. Santa Barbara, Calif.: 128-130, 1964
- [6] COLLADO-TORRES, M.L.; LEON, D. The ineffectiveness of Rafoxanide (3,5-diiodo 3' chlor 4'-(P-Chlorophenoxy) salicylanilide) against *Platynosomum fastosum*, The liver fluke of domestic cats. *J. Agric. Univ. Puerto Rico*. 63: 78-79. 1979.

- [7] CHIRINOS, A.R. **Manual Práctico de Parasitología Veterinaria**. EDILUZ, Tomo I: 84 y 109, 1990.
- [8] DÍAZ-UNGRÍA, C. **Parasitología de los Animales Domésticos en Venezuela**. CONDES-LUZ, Vol. 1: 892-894, 1970
- [9] ECKERLIN, R.P.; LEIGH, W.H. *Platynosomum fastosum*, (Kossack,1910) (Trematoda: Dicrocoeliidae) in South Florida. **J. Parasitol.** 48(Suppl): 49, 1962.
- [10] EL DAMARANY, M. Helminth and arthropod parasites of Sandy Fox *Vulpes rüppeli* (Fissipeda:Carnivora) from Sohag with description of *Platynosomum fastosum* (Digenea:Dicrocoeliidae). **Journal of Egyptian Society of Parasitology**, 27(3):755-772, 1997.
- [11] EVANS, J.W.; GREENE, P.E. Preliminary evaluation of 4 antihelmintics against the cat liver fluke *Platynosomum concinnum*. **Aust. Vet. Jour.** 54: 454-455, 1978.
- [12] FOLEY, R.H. *Platynosomum concinnum* infections in cats. **Comp. Cont. Educ. Vet. Pract.** 16: 1271-1285, 1994
- [13] GREEVE, J.H.; Leonard, P.O. Hepatic flukes (*Platynosomum concinnum*) in a cat from Illinois. **J.A.V.M.A.** 149: 418-420, 1966.
- [14] GROSHAFT, J.; TENORA, F.; VALLE M.F. del. Trematodes of the family Dicrocoeliidae Odner,1911. From cuban birds. **Acta Univeritatis Agriculturae.** 23: 579-597, 1975.
- [15] HENDRIX, C.M. Identifying and controlling helminths of the feline esophagus, stomach and liver. **Veterinary Medicine** 90(5):473-476,1997.
- [16] HITT, M.E. Liver fluke infections in South Florida cats. **Feline Practice.** 11: 26-29, 1981.
- [17] JENKINS, CH. C.; LEWIS, D.D.; BROCK, K.A.; HAGER, D.A.; Meyer, D.J. Extrahepatic biliary obstruction associated with *Platynosomum concinnum* in a cat. **Comp. Cont. Educ. Vet. Pract.** 10: 628-637, 1981.
- [18] KAZACOS, K.R.; DHILLON, A.S.; WINTERFIELD, R.W.; THACKER, H.L. Fatal Hepatic trematodiasis in cockatoos due to *Platynosomum proxilliciens*. **Avian Diseases** 24: 788-793, 1980.
- [19] KAZACOS, K.R.; DHILLON, A.S.; WINTERFIELD, R.W.; THACKER, H.L. Fatal hepatic trematodiasis in Sulfur Crested cockatoos. **Poult. Sci.** 59: 1226, 1980.
- [20] KO, R.C. *Platynosomum Andersoni* spp. (Trematoda: Dicrocoeliidae) from bile ducts of *Rattus huang* (Bonhote). **Canadian Journal of Zoology.** 54: 1400-1403, 1975.
- [21] LEAM, G.; WALKER, J.E. Liver Flukes in the Bahamas. **Feline Practice.** 203: 150, 1963.
- [22] LEAM, G.; WALKER, J. E. The occurrence of *Platynosomum fastosum* in domestic cat in the Bahamas. **Vet. Rec.** 75: 46-47, 1963.
- [23] LUTHGEN, W.; SCHUTZE, H.R. Trematode-induced hepatitis in a *Cacatua moluccensis*. **Erkran Kungen der Zootiere. Verhand Lungsbericht des XXIII Internationalen Symposiums uber die er Krankheiten der Zootiere**, Berlin. H.D.P. 211-214, 1981.
- [24] MARTIN, R.J. Modes of action of anthelmintic drugs. **The Veterinary Journal.** 154:11-34, 1997
- [25] NYLAND, T.G.; GILLET, N.A. Sonographic evaluation of experimental bile duct ligation in the dog. **Vet. Radiol.** 23: 252-260,1982.
- [26] NYLAND T.G. **Veterinary Diagnostic Ultrasound**. W.B.Saunders Company: 65-67, 1992.
- [27] OLIVEIRA-RODRIGUEZ, H. de. Ocorrencia de *Platynosomum illiciens* (Braun,1901) Kossak,1910 em *Mus musculus* L,1758 no Rio de Janeiro (Trematoda: Dicrocoeliidae. **Atas da Sociedade de Biologia do Rio de Janeiro.** 24: 20, 1984.
- [28] PALUMBO, N.E.; PERRY, S.F. Evaluation for fecal techniques for the diagnosis of cat liver fluke infection. **Lab. Anim. Sci.** 26: 490-493, 1976.
- [29] PALUMBO, N.E.; PERRY, S.F.; LOO, B.; TAYLOR, D.; REECE, V. Cat Liver fluke, *Platynosomum concinnum*, in Hawaii. **American Journal of Veterinary Research.** 35: 1455, 1974.
- [30] PANIN, B.Y.; TOKOBAEV, M.N. New species of dicrocoeliids (Trematode: Dicrocoelidae) from birds of central Tien-Shan. **Parazitologiya.** 8: 200-204, 1974.
- [31] PEDERSEN, N.C. **Feline Infectious Diseases**. American Veterinary Publications Chap.55: 334-336, 1988.
- [32] PETROVA, K. The helminth fauna of wild birds in the central and eastern stara planina mountains. II Trematode. **Helmintologiya, Sofia.**1: 78-87, 1978.
- [33] POWEL, K.W. Liver fluke infection in a cat. **J.A.V.M.A.** 156: 218, 1970.
- [34] POWER, L.A. Contribución al conocimiento de los helmintos parásitos del gato (*Felix catus domesticus*) de Maracay y sus alrededores (Venezuela). **Rev. Med. Vet. y Parasit.** XV(1-8): 99-134, 1964.
- [35] QUESENBERRY, K.E.; TAPPE, J.P.; GREINER, E.C.; ALLEN, J.L; HINES, S.A.; KOLLIAS, G.V. Hepatic trematodiasis in five cockatoos. **J.A.V.M.A.** 21: 269-274, 1985
- [36] RETNASABAPATHY, A.; BASKARAN, G. Liver flukes in Dogs. Demonstration. **Southeast Asian Journal of Tropical Medicine and Public Health.** 35: 1455. 1974.

- [37] RETNASABAPATHY, A.; PRATHAP, K. The Liver fluke *Platynosomum fastosum* in domestic cats. **Vet. Rec.** 88: 62-65, 1971.
- [38] SANTOS, J.A. DOS; LOPES, M.A. DE F.; SCHOTT, A.C.; SANTOS A.E. DOS; PORFIRIO, L.C.; PASSOS, L; FONSECA LOPES, M. A. da. Colangiocellular carcinoma with biliary parasitism by *Platynosomum fastosum*. **Pesquisa Veterinaria Brasileira**. 1: 31-36, 1981.
- [39] SHERDING, R.G. **The Cat Diseases and Clinical Management**. 2<sup>da</sup> Edic. Churchill Livingstone. Vol. 1, Chap.22: 607-611, 1994.
- [40] SCHUSTER, R.; SORENSEN, B. Spirometra spp. and *Platynosomum* spp. two parasites in an imported domestic cat. **Praktische Tierarzt**. 77(10): 887-888, 1996.
- [41] SINGH, M.; SINNIHAH, B. A new record of *Platynosomum proxilliciens* in Malaysian crows (Trematoda: Dicrocoeliidae). **Southeast Asian Journal of Tropical Medicine and Public Health**, 11: 148, 1980.
- [42] SOTO, J.A.; VILLALOBOS, A.; ARRAGA DE ALVARADO, C.M.; CHIRINOS, A.R. Obstructive biliary cirrhosis in a cat due to *Platynosomum fastosum* infection. **Revista Científica de la Facultad de Ciencias Veterinarias de La Universidad del Zulia**, 1: 16-19, 1991.
- [43] SOULSBY, E.J.L. **Parasitología y Enfermedades Parasitarias en los Animales Domésticos**. 7<sup>ma</sup> Edición. Nueva Editorial Interamericana: 22-23, 1988.
- [44] TAKAO, Y. On *Platynosomun passeri*, Yamashita et Tsumura, 1962 found in Kurume, Fukuoka. **Japanese Journal of Parasitology**. 1 (Suppl): 25, 1975.
- [45] TAYLOR, D.; PERRY, S.F. Experimental infection of cats with the liverfluke *Platynosomum concinnum*. **American Journal of Veterinary Research**. 38: 51-54, 1977.
- [46] VILLALOBOS, A. *Platynosomiasis Felina*. Estudio Clínico y Anatomopatológico. Universidad del Zulia, Facultad de Cs. Veterinarias (Trabajo de Ascenso). 34 pp. 1993.
- [47] ZAVALEEVA, D.D.; ZAVALYEYEVA, D.D. Trematodes in muridae in crimea, new to the Ukranian fauna. **Paraziti, Parazitozi ta Shiyakhi ikh Likvidatsii**, 1: 157-159, 1972.