

ASPECTOS RADIOGRÁFICOS DEL TRACTO RESPIRATORIO POSTERIOR Y CAVIDAD TORÁCICA EN POTROS CLÍNICAMENTE SANOS

Radiographic Aspects of the Posterior Respiratory Tract and Thoracic Cavity in Clinical Healthy Foals

Robert Cruz Arámbulo*
Manuel Alvarado Morillo*
Euro Semeco*
Mardon Rodríguez*
Aníbal Basalo*
César Dewent**
Héctor Maimone***

* Facultad de Ciencias Veterinarias, Universidad del Zulia
Apartado 15252, Delicias 4003-A
Maracaibo, Estado Zulia, Venezuela.

** Práctica Privada

*** Centro de Investigación Estudiantil de Veterinaria (CIEV)

Resumen

Con el objeto de describir las características radiográficas del tracto respiratorio posterior y cavidad torácica de potros clínicamente sanos, se procedió a tomar una radiografía torácica en proyección lateral de pié a 19 potros de edad comprendida entre 3 y 11 días de nacido. Los potros mostraron valores de 100 ± 21 latidos/minuto, 68 ± 23 respiraciones/minuto y $38.9 \pm 0.9^\circ\text{C}$ para los parámetros clínicos de frecuencia cardiaca, frecuencia respiratoria y temperatura corporal, respectivamente. Radiográficamente se visualizó un campo pulmonar radiolúcido, sin evidencia de opacidades alveolares anormales, permitiendo la visualización de la vasculatura pulmonar posterior, silueta cardíaca, vena cava posterior y traquea. Mediante la evaluación subjetiva de los patrones radiográficos bronquial, vascular e intersticial (valores del 0 al 3.0; 0 = normal), se observó que el 68.4% de los potros obtuvieron el valor de 0 y el 31.6% el valor de 1, reportándose un promedio de 0.3 ± 0.4 para cada patrón. El patrón alveolar mostró el valor de 0 en todos los potros. Se concluye que los hallazgos radiográficos de cavidad torácica y tracto respiratorio posterior, y los valores

promedio para los parámetros clínicos, corresponden a potros clínicamente sanos.

Palabras clave: Potro, radiografía, cavidad torácica, tracto respiratorio posterior.

ABSTRACT

With the purpose to describe the radiographic characteristics of the posterior respiratory tract and thoracic cavity in normal neonatal foals, thoracic radiographs were obtained in nineteen foals when they were between three and eleven days old. All the radiographs were taken in standing lateral position. All foals were clinically healthy and the heart rate, respiratory rate, and corporal temperature showed mean values of 100 ± 21 beats/minute, 68 ± 23 breaths/minute and $38.9 \pm 0.9^\circ\text{C}$, respectively. Radiographically, it could be observed a clear radiolucent lung field, without abnormal alveolar opacities, and the heart, posterior pulmonary vasculature, trachea and caudal vena cava were noted well-defined. The results of subjective assessment of bronchial, interstitial and vascular patterns, showed value 0 in 68.4% of the foals (13/19), and value 1 in 31.6% of the foals (6/19), describing value 0 normality features. The alveolar pattern obtained a value of 0 in all foals. It is concluded that the radiographic findings for posterior

respiratory tract and thoracic cavity and mean values for clinical parameters, can be considered within normal features in clinically healthy neonatal foals.

Key words: Foal, radiography, thoracic cavity, posterior respiratory tract.

INTRODUCCIÓN

Las enfermedades que afectan el tracto respiratorio posterior del equino y particularmente en potros, son consideradas como las principales entidades patológicas a las cuales se enfrenta frecuentemente el médico veterinario practicante de la clínica equina en los establecimientos de cría [5]. En el potro, tales enfermedades resultan como consecuencia de infecciones sistémicas, premadurez, inmadurez ó deficiencia del surfactante pulmonar (enfermedad hialina) [3,15,19]. Esta última entidad patológica se presenta principalmente en potros prematuros (nacidos a una edad gestacional entre 300 y 320 días), la cual conlleva a presentar pulmones atelectáticos, no funcionales y susceptibles a sufrir de neumonía [1,8,15]. La bronconeumonía y la abscedación pulmonar son alteraciones patológicas infecciosas que también se presentan con relativa frecuencia en los potros, reportándose el *Rhodococcus corynebacterium equi*, como el principal agente etiológico involucrado [10,19]. Algunos autores [5] han señalado que la mayoría de las enfermedades que afectan el tracto respiratorio posterior del potro pueden estar presentes en él, aun cuando la evaluación radiológica del tórax del paciente muestre un patrón radiográfico normal, lo cual puede deberse a que la mayoría de las veces, la enfermedad no ha progresado lo suficiente como para producir cambios radiológicos evidentes. Otros autores [1] han reportado que en ciertos casos, los cambios patológicos en el patrón radiográfico pulmonar pueden observarse aún cuando el paciente no presente signos clínicos compatibles con enfermedad respiratoria, por lo que la visualización de patrones radiográficos consistentes con alguna alteración pulmonar no se correlaciona estrictamente con los hallazgos a la exploración clínica del paciente.

Con relación a estos planteamientos, los métodos de diagnóstico por imágenes han pasado a ser técnicas de uso obligatorio como ayuda para poder diagnosticar las diferentes enfermedades que afectan el tracto respiratorio posterior del equino adulto y del potro [7,13]. En tal sentido, dentro del tipo de técnicas de diagnóstico mencionado anteriormente, la radiología ha tenido siempre, con el pasar de los tiempos, su merecida importancia en cuanto a su aplicación como herramienta diagnóstica de las patologías respiratorias que se presentan comúnmente en el paciente equino adulto y potros recién nacidos [2,14,16]. Tal afirmación requiere que el médico veterinario practicante de la medicina equina, conozca y domine todos los aspectos relacionados con los principios físicos que rigen la formación de la imagen radiográfica, las aplicaciones prácticas, la técnica para la toma de la radiografía y todo

lo relacionado con la interpretación de las imágenes obtenidas, siendo necesario también familiarizarse con el patrón radiográfico normal que se pueda observar en una radiografía del tórax de un potro sano [11].

La obtención de una radiografía de excelente calidad del tórax de un potro requiere de la utilización de los chasis con rejillas ó con pantallas de tierras raras, que tengan las dimensiones 14 x 17 pulgadas, así como también del uso de equipos de rayos X de gran capacidad en cuanto a kilovoltaje (Kvp) y miliamperaje (mA) se refiere, situación que, la mayoría de las veces es difícil conseguir, ya que éste tipo de equipo radiológico generalmente es lo suficientemente grande como para impedir su traslado hasta la unidad de explotación equina, condición que se presenta con relativa frecuencia [5,6,13]. Para solventar este inconveniente, se han venido utilizando unidades de rayos X portátiles pequeñas con capacidad de generar de 80 a 100 Kvp y 20 mA, las cuales son de fácil manejo. No obstante, con el uso de este tipo de equipos portátiles, se deben emplear tiempos de exposición relativamente largos debido a su bajo poder de penetración y de producir radiación X, permitiendo así tomar una imagen de óptima calidad de la que se pueda obtener información valiosa para llegar a un diagnóstico acertado y real, a pesar de que, con el uso de tiempos de exposición muy largos, se incrementa la posibilidad de obtener una radiografía ligeramente borrosa debido al movimiento de inspiración y espiración del potro ó por el movimiento de él mismo si no se cuenta con una adecuada forma de sujeción [1].

La exploración radiográfica del tórax en equinos sigue siendo para la mayoría de los médicos veterinarios practicantes de la clínica equina un enigma, tanto desde el punto de vista metodológico para la toma de la radiografía como en el aspecto relacionado con la interpretación correcta de la imagen radiográfica obtenida [5,11].

Algunos autores [11,14] han reportado la anatomía radiográfica normal del tracto respiratorio posterior en el potro, mencionando ciertos aspectos como hallazgos radiológicos normales en una radiografía del tórax en la especie antes mencionada. En tal sentido, Hinchliff y Byrne [11], han afirmado que el esófago, nódulos linfáticos torácicos, el timo y la vena cava anterior, normalmente no se observan en una radiografía torácica como estructuras dentro del mediastino, debido a la densidad de tejido blando adyacente; el lumen traqueal se puede identificar rápidamente como una imagen tubular radiolúcida por su contenido de aire; las estructuras cardiovasculares observables dentro del tórax incluyen: el corazón, la arteria aorta, la vena cava posterior, las arterias y venas pulmonares, parénquima pulmonar constituido por los alvéolos ó espacio aéreo radiolúcido, el tejido intersticial y los bronquios. Por otro lado, sobre el estudio radiográfico de las opacidades intersticial, bronquial y vascular, Lamb y col. [14] han señalado que las mismas, se presentan normalmente dentro del rango de 0 a 1 en radiografías de tórax en potros clínicamente normales, evaluando las mismas sobre la base de una escala numérica ubicada del 0 al 3, siendo las de categoría 0 normal, 1 patrón

ligeramente incrementado, 2 patrón moderadamente incrementado y 3 marcadamente incrementado [11].

La mayoría de los trabajos realizados sobre la exploración radiográfica del tórax de potros recién nacidos, se han llevado a cabo utilizando equipos de gran capacidad para generar kilovoltaje y miliamperaje. En Venezuela, no se han llevado a cabo trabajos de investigación relacionados con la evaluación radiográfica del tracto respiratorio posterior en potros.

El objetivo de la presente investigación fue describir el patrón radiográfico del tracto respiratorio posterior y cavidad torácica en potros clínicamente sanos planteando una metodología para tomar la radiografía a nivel de campo.

MATERIALES Y MÉTODOS

Esta investigación se llevó a cabo en diferentes unidades de producción equina del estado Zulia, de febrero a junio de 1996 (época de parición), denominado este lapso, período experimental. Durante el periodo antes mencionado, se procedió a realizar un minucioso examen clínico para determinar que los potros (n=19), con edad comprendida entre 3 y 11 días de nacido, eran clínicamente normales evidenciable al examen clínico.

Las radiografías se tomaron en las unidades de explotación equina, una vez por semana, en la medida en que los potros iban naciendo, agrupándose la muestra de una manera aleatoria de la siguiente forma: tres potros de tres días de edad, tres de cuatro días, cuatro de cinco días, tres de seis días de edad, dos de siete, dos de ocho días, uno de diez, y uno de once días de nacido, para un total de 19 potros. La proyección, utilizada al momento de tomar la radiografía, fue lateral de pie. Para la toma de las radiografías a nivel de campo, se utilizó un equipo de rayos X portátil marca MiniXray¹ con capacidad de generar 20 mA y hasta 80 Kvp. Los factores de exposición utilizados en este ensayo fueron 80 Kvp con 20 mA, un tiempo de exposición de 0.40 segundos y una distancia foco-película de 100 centímetros. Para registrar la imagen radiológica se utilizaron películas convencionales marca Fuji-Film², incluidas en chasis de dimensiones 14X17 pulgadas, con rejillas incluidas.

Todas las radiografías tomadas fueron examinadas para describir las estructuras anatómicas observables en ellas. Además, se realizó una evaluación subjetiva de los patrones radiográficos vascular, bronquial e intersticial asignando un número de acuerdo a los siguientes parámetros: 0= normal, 1= ligeramente aumentado, 2= moderadamente aumentado, y 3= marcadamente aumentado. De igual forma, el patrón alveolar se evaluó de forma subjetiva de la manera siguiente: 0= ausente, 1= poco campo pulmonar involucrado y 2= amplio cam-

po pulmonar involucrado. Esta evaluación subjetiva se hizo con base en los criterios propuestos por Lamb y col. [14].

RESULTADOS

Todos los potros evaluados en el presente estudio nacieron por parto natural y normal (eutocia), a una longitud gestacional promedio de 345 ± 5.4 días. Todos presentaron actitud alerta; pelaje de aspecto normal, brillante y sin áreas de disposición irregular del mismo; reflejo de succión positivo y vigoroso; las orejas y tendones flexores superficial y profundo estaban normales en cuanto a tonicidad; a la auscultación, no se detectaron sonidos respiratorios anormales, y la evaluación cardiaca no reveló ningún tipo de soplo ni arritmias. La frecuencia cardiaca, frecuencia respiratoria y temperatura corporal mostraron valores promedio de 100 ± 21 , 68 ± 23 y 38.9 ± 0.9 , latidos por minuto, movimientos respiratorios por minuto y grados centígrados; respectivamente.

Al observar las estructuras anatómicas ubicadas dentro de la cavidad torácica del potro, se pudieron describir en cada radiografía de los potros la arteria aorta posterior, vena cava posterior, y el corazón ubicados en el mediastino; y dentro del espacio aéreo pulmonar se pudieron observar las venas pulmonares, FIG. 1.

El lumen traqueal radiolúcido pudo ser observado fácilmente en todas las radiografías, al igual que la bifurcación del mismo en dos grandes bronquios principales (carina), la cual se pudo observar separada como dos áreas radiolúcidas de aproximadamente 2 centímetros de diámetro en 10 potros, en los nueve restantes se pudo observar la bifurcación de la traquea de forma separada como dos áreas radiolúcidas circunscritas, de 2 centímetros de diámetro aproximadamente ubicadas a nivel de la carina. Las venas pulmonares se observaron a medida que ellas entran en la aurícula posterior. De igual forma, el diafragma se pudo observar radiopaco, en forma de domo de contorno convexo proyectándose hacia la cavidad torácica.

En tres de los diecinueve potros evaluados, se evidenciaron dos líneas radiopacas delgadas ubicadas una paralela a la otra en sentido horizontal a nivel del campo pulmonar posterior, por encima de la vena cava llegando hasta el diafragma, las cuales corresponden a la visualización radiográfica del esófago posterior en sus porciones superior e inferior, FIG. 2.

Al realizar evaluación subjetiva de los patrones radiográficos pulmonares bronquial, vascular e intersticial, estos mostraron valores promedio de 0.3 ± 0.4 , ubicado este promedio en un rango de 0-1, encontrándose además que la mayor parte de los potros, el 68.4% de ellos, mostró el valor de 0 y el 31.6% restante, se ubicó en el valor de 1 en cada patrón mencionado anteriormente, FIGS. 3 y 4. La evaluación subjetiva del patrón alveolar demostró que el mismo obtuvo el valor de 0 en el 100% de los potros muestreados, observándose en to-

1 MinXray 803 G 3M Health care 3M Center, Building 273-3E-03, St. Paul, MN 55 144-1000.

2 Fuji Photo Film Co., LTD., Tokyo 106.

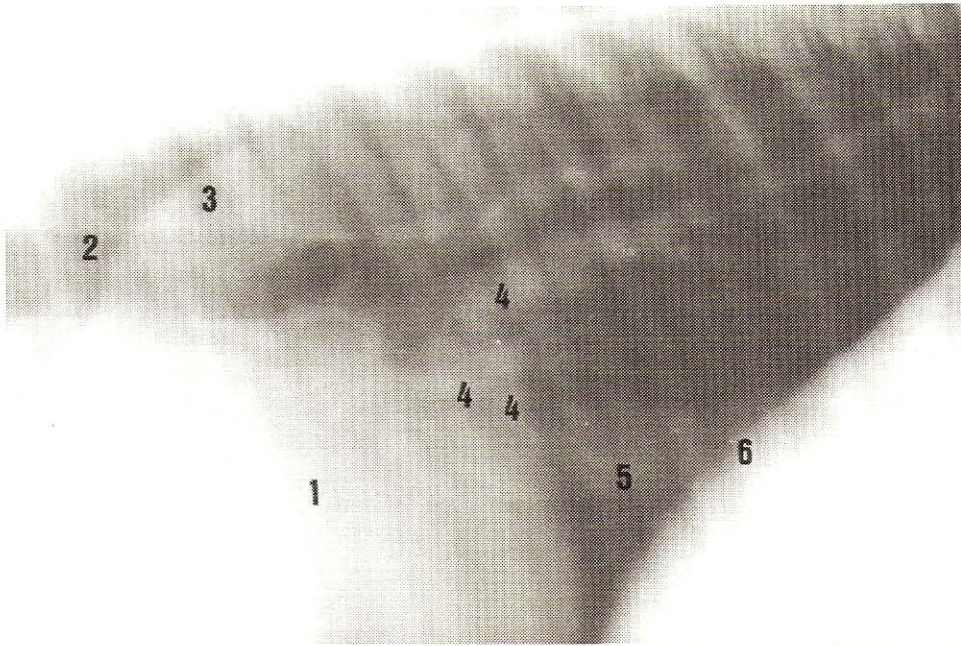


FIGURA 1. RADIOGRAFÍA LATERAL DE PIE DE LA CAVIDAD TORÁCICA DE UN POTRO NORMAL. OBSERVE EL CAMPO PULMONAR RADIOLÚCIDO, SIN OPACIDADES ALVEOLARES, PERMITIENDO LA VISUALIZACIÓN DE LA SILUETA CARDIACA (1), TRÁQUEA (2), AORTA POSTERIOR (3), VENAS PULMONARES (4), VENA CAVA POSTERIOR (5) Y DIAFRAGMA (6).

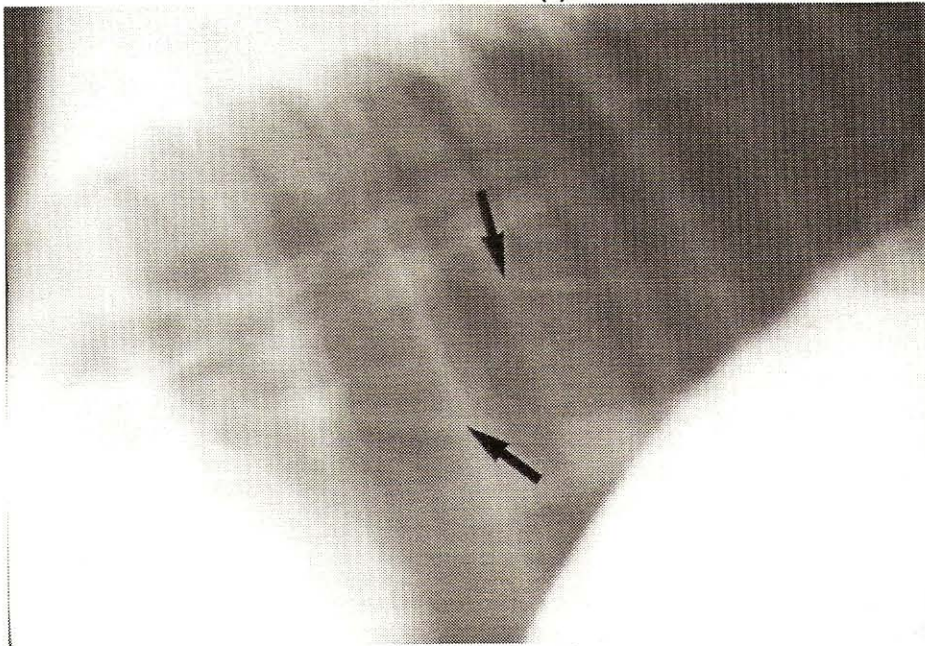


FIGURA 2. RADIOGRAFÍA LATERAL DE PIE DE LA CAVIDAD TORÁCICA DE UN POTRO NORMAL. OBSERVE EN EL CAMPO PULMONAR POSTERIOR POR ENCIMA DE LA VENA CAVA, DOS LÍNEAS RADIOPACAS UBICADAS UNA PARALELA A LA OTRA EN SENTIDO HORIZONTAL, LLEGANDO HASTA EL DIAFRAGMA, LAS CUALES SE CORRESPONDEN CON EL ESÓFAGO POSTERIOR EN SUS PORCIONES SUPERIOR E INFERIOR (FLECHAS).

das las radiografías un campo pulmonar radiolúcido, limpio, sin evidencia radiográfica de manchas radiopacas, características de un patrón alveolar instaurado, permitiendo la visualización de forma clara y definida, de la vasculatura pulmonar y la silueta cardiaca. Al evaluar la radiografía de ciertos potros con la misma edad, se observó que algunos mostraban un campo pulmonar más amplio y radiolúcido, un lumen traqueal relativa-

mente amplio y una mejor visualización del árbol bronquial, así como también una vasculatura pulmonar más evidente; dando la apariencia de que pudieran poseer mayor capacidad ventilatoria y una mejor perfusión pulmonar; al compararlos con otros del mismo grupo etario que presentaban un campo pulmonar de poca amplitud y pobre perfusión pulmonar

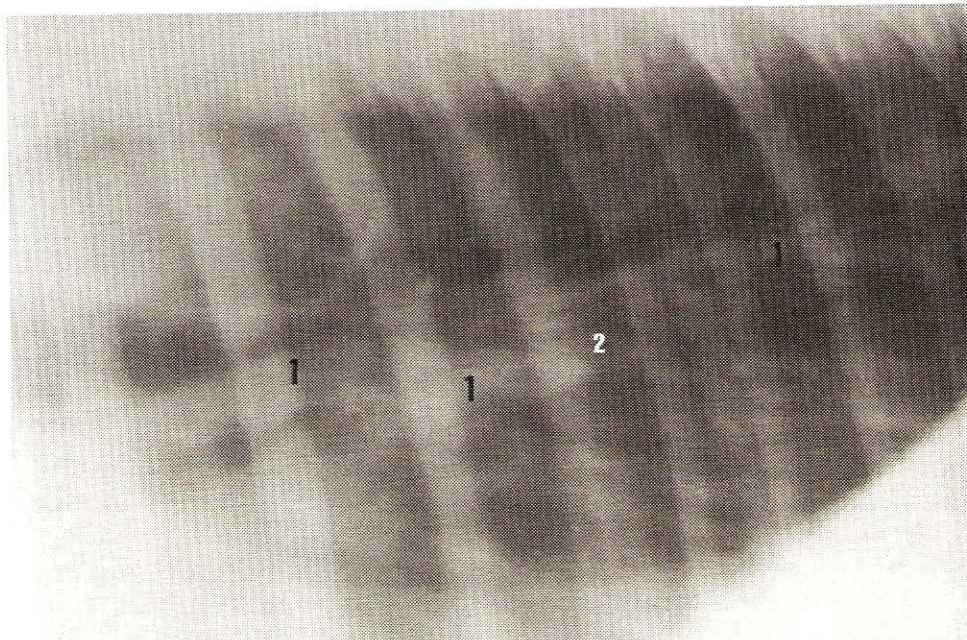


FIGURA 3. RADIOGRAFÍA LATERAL DE PIE DE LA CAVIDAD TORÁCICA DE UN POTRO NORMAL MOSTRANDO LOS PATRONES VASCULAR (1) E INTERSTICIAL (2) LIGERAMENTE AUMENTADOS (GRADO 1).

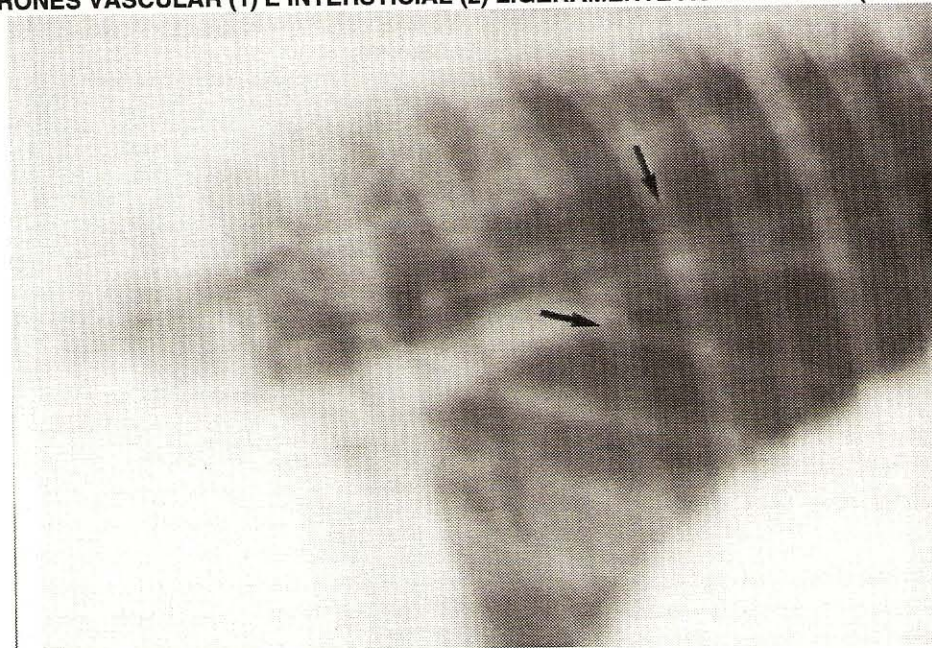


FIGURA 4. RADIOGRAFÍA LATERAL DE PIE DE LA CAVIDAD TORÁCICA DE UN POTRO NORMAL. SE PUEDE OBSERVAR UN PATRÓN BRONQUIAL LIGERAMENTE AUMENTADO (FLECHAS) (GRADO 1).

DISCUSIÓN

La evaluación clínica de los potros revela que todos estaban clínicamente sanos, naciendo a una longitud gestacional de 345 ± 5.4 días. Estas mismas características han sido reportadas por Lamb y col. [14], quienes mencionan en potros normales, el nacimiento a una longitud gestacional entre 320 y 360 días, de apariencia física normal, de pelaje largo y fuerte y reflejo de succión positivo [14]. De igual forma, Geor [9], menciona una longitud gestacional considerada de duración normal de 320-365 días y 341 días como valor promedio, concor-

dando con la reportada en el presente estudio; además, Koterba [12] reporta una longitud gestacional normal de 320-360 días con un valor promedio de 340 días. Esto permite afirmar que todos los potros muestreados se salen de las categorías de potros inmaduros (prematuros) o dismaduros, ya que los potros inmaduros son aquellos nacidos antes de los 320 días de gestación con signos de debilidad, depresión, pelo hirsuto, etc. y los dismaduros, son los nacidos después de 320 días de gestación, pero con signos de inmadurez, según la descripción de Beech [1].

Los valores promedio obtenidos en cuanto a frecuencia cardiaca (100 ± 21 latidos/minuto) concuerdan con lo reportado por Geor [9] y Bernard y Reimer [2], para potros con características físicas y comportamiento normales, quienes mencionan una tasa cardiaca de 80-120 y 80-100 latidos/minuto respectivamente, ver tabla anexa. Rossdale [17] también menciona una tasa cardiaca de 80-100 latidos/minuto. En relación a la frecuencia respiratoria, el promedio obtenido para el grupo de potros estudiados, resultó ser un poco más elevado (68 ± 23 respiraciones/minuto) que el reportado por Geor [9] y, Bernard y Reimer [2], quienes mencionan un promedio entre 30-50 y de 30 respiraciones por minuto, respectivamente, tabla anexa. Derksen [4] obtuvo valores de frecuencia respiratoria de 40 respiraciones por minuto. Esta diferencia puede explicarse por la manera como se procedió al evaluar radiográfica y clínicamente, a los potros en este estudio, los cuales tuvieron que ser retirados de su madre para examinarlos fuera del box, situación altamente estresante para el potro, lo cual pudo haber incrementado la frecuencia respiratoria. Igualmente, las condiciones ambientales de nuestra región también pudieron promover ese mismo incremento. El valor promedio obtenido para la temperatura corporal en los potros fue también ligeramente más elevado ($38.9 \pm 0.9^\circ\text{C}$) que el reportado por Geor [9] ($37-38^\circ\text{C}$), tabla anexa, quien afirma que, este parámetro fisiológico puede verse incrementado cuando el potro se encuentra en situaciones estresantes, ejecución de un ejercicio vigoroso ó en un medio ambiente caluroso; condiciones a las cuales estaban sometidos los potros bajo estudio, al momento de hacer la evaluación clínica y la toma de la radiografía.

Las estructuras anatómicas de la cavidad torácica que se reportan en el presente trabajo, como observables radiográficamente en potros normales y sanos, son las mismas observadas por Hinchliff y Byrne [11], a excepción de los tres potros que mostraron las dos líneas radiopacas paralelas una a la otra, ubicadas en el campo pulmonar posterior, las cuales se corresponden con la visualización radiográfica del esófago posterior así como también, la observación de la bifurcación de la traquea en los dos bronquios principales observada superpuesta o separada. En relación a la observación radiográfica del esófago posterior, Hinchliff y Byrne [11], mencionan que

tal órgano se observa a lo largo de todo su recorrido en casos de neumomediastino; sin embargo, en el presente trabajo pudo observarse en los potros normales, sólo las porciones superior e inferior en su trayecto posterior. Sívula [18] (menciona la observación ocasional de una densidad tímica craneal a la silueta cardiaca en radiografías torácicas normales de potros, tomadas en proyección lateral, imagen no observada en las radiografías de los potros del presente estudio. Los resultados promedios obtenidos a la evaluación subjetiva de los patrones radiográficos pulmonares bronquial, vascular e intersticial (0.3 ± 0.4) concuerda con los obtenidos por Lamb y col. [14], e incluso son un poco más bajo que los reportados por el autor antes referido, quien menciona un valor promedio de 0.6 para la evaluación subjetiva de los patrones bronquial, vascular e intersticial, ubicado dentro de un rango del 0 al 1. Con relación al patrón alveolar, se logró conseguir en este trabajo el valor de 0 al realizar la evaluación subjetiva de tal patrón; este mismo resultado lo obtuvo Lamb y col. [14] en potros clínicamente normales y sanos, describiendo en ellos un campo pulmonar limpio, claro, sin opacidades en forma de manchas, observándose la vasculatura pulmonar y la masa cardiaca bien definidos. Todos estos hallazgos radiológicos sirven de base para afirmar que las características radiográficas de la cavidad torácica observadas en radiografías tomadas a potros clínicamente normales, en proyección lateral de pie, descritas en el presente estudio, son los aspectos radiográficos observables del tracto respiratorio posterior en los potros de edad entre 3 y 11 días de nacido clínicamente sanos, los mismos podrán servir como referencia para los médicos veterinarios al momento de evaluar potros sospechosos de alguna patología que pueda estar afectando el tracto respiratorio posterior. La observación de un campo pulmonar más amplio y de una mejor perfusión pulmonar aparentes radiográficamente, entre potros de la misma edad, implica que, el médico veterinario pudiera tener una idea de la capacidad ventilatoria en tales potros. No obstante, Hinchliff y Byrne [11], afirman que la técnica radiográfica convencional es poco sensible para permitir evaluar la ventilación y perfusión pulmonar. En tal sentido, ellos mismos mencionan a la técnica scintilográfica nuclear, como el procedimiento más objetivo para medir la capacidad ventilatoria y la perfusión pulmonar.

VALORES PROMEDIO DE FRECUENCIA CARDIACA, FRECUENCIA RESPIRATORIA, TEMPERATURA CORPORAL Y LONGITUD DE GESTACIÓN PARA POTROS CLÍNICAMENTE SANOS. COMPARACIÓN CON VALORES REPORTADOS POR BERNARD Y GEOR

Parámetro Fisiológico	Valor Obtenido en el Presente Estudio	Valor Reportado por Bernard y Reimer	Valor Reportado por Geor, R.J.
Frecuencia cardiaca (latidos/min)	100 ± 21	80 - 100	80-120
Frecuencia respiratoria (resp./min)	68 ± 23	30	30-50
Temperatura corporal ($^\circ\text{C}$)	38.9 ± 0.9	NR (*)	37-38
Longitud de gestación (días)	345 ± 5.4	305-365	320-365

(*) No Reportado.

La toma de radiografías a nivel de campo con equipos de rayos X portátiles, como el usado en el presente ensayo, resulta de gran utilidad cuando no se dispone de los medios para trasladar el potro a evaluar hasta las clínicas veterinarias, hipódromos o haras donde se disponga de equipos de rayos X de gran capacidad. Los resultados obtenidos demuestran que los equipos portátiles de rayos X son capaces de producir imágenes de calidad diagnóstica, lo suficientemente claras para evaluar la cavidad torácica y el tracto respiratorio posterior en potros recién nacidos. Para esto, se debe utilizar chasis con rejillas estacionarias y los factores radiográficos de 80 Kvp, 20 mA y distancia foco-película de 100 centímetros a pesar de que siempre se va a obtener una imagen menos nítida por el efecto del movimiento, ya que se deben utilizar tiempos de exposición relativamente largos (0.40 segundos) cuando se usan este tipo de equipos portátiles; a diferencia de cuando se toman radiografías con equipos de gran capacidad, los cuales pueden llegar a generar hasta 1200 mA, permitiendo así emplear tiempos de exposición tan cortos como 0.015 segundos [13]. Mair [15] menciona que utilizando equipos portátiles de rayos X y chasis con pantallas de tierras raras, se pueden obtener radiografías de buena calidad diagnóstica.

CONCLUSIONES

1.- Los hallazgos radiográficos descritos en este estudio de la cavidad torácica y tracto respiratorio posterior de potros clínicamente sanos, pueden ser tomados como patrón radiológico normal para futuras investigaciones y evaluación de casos clínicos.

2.- La evaluación subjetiva de los patrones radiográficos bronquial, vascular e intersticial utilizada en éste trabajo, puede ser una herramienta valiosa para realizar una adecuada interpretación de radiografías tomadas en proyección lateral de pie de la cavidad torácica de potros normales y puede ser usada como referencia en la casuística clínica.

3.- El uso de equipos de rayos X portátiles con factores radiográficos de 80 Kvp, 20 mA, distancia foco-película de 100 cm y un tiempo de exposición de 0.40 seg, permite tomar radiografías a nivel de campo de manera adecuada a potros pudiéndose obtener imágenes radiográficas de cavidad torácica de una calidad óptima como para poder emitir un diagnóstico acertado.

RECOMENDACIONES

1.- Realizar trabajos de investigación que planteen evaluar radiográficamente el tórax de potros, tomando las radiografías de una manera secuencial, de tal forma que permitan revelar algún proceso patológico pulmonar que no muestre signos clínicos ó evidenciar hallazgos radiográficos en potros con signos de enfermedad pulmonar.

2.- Dada la importancia de una evaluación lo más completa posible, de la cavidad torácica y tracto respiratorio posterior en los potros, es necesario continuar con la línea de investigación en imagenología, utilizando la técnica ultrasonográfica como herramienta diagnóstica para el estudio de las zonas anatómicas antes mencionadas, en potros clínicamente sanos.

3.- Realizar estudios de técnicas scintilográficas nucleares empleando radioisótopos en forma de radioaerosoles, tal como el tecnecium^{99m} dietilentriaminopentaacético, para poder realizar una evaluación de la ventilación y perfusión pulmonar más objetiva y precisa, y determinar correlaciones con hallazgos radiográficos.

AGRADECIMIENTO

Los autores desean agradecer al Consejo de Desarrollo Científico y Humanístico de la Universidad del Zulia (CONDES) y a la División de Investigación de la Facultad de Ciencias Veterinarias, por su apoyo financiero para la realización de esta investigación, así como también a la División de Postgrado de la Facultad de Ciencias Veterinarias por su colaboración para la transcripción del manuscrito.

REFERENCIAS BIBLIOGRÁFICAS

- [1] BEECH, J. Respiratory problems in foals. **Compendium on Continuing Education**. 8:6. 1986.
- [2] BERNARD, W.V.; REIMER, J.M. Examination of the foal. *Veterinary Clinics of North America*. **Equine Practice**. 10:1. 1994.
- [3] BEWER, B.D.; KOTERBA, A.M. Development of a scoring system for the early diagnosis of equine neonatal sepsis. **Equine Veterinary Journal**. 20:1. 1988.
- [4] DERKSEN, F.J. Disease of the respiratory system. In: **Equine Medicine and Surgery**. Calahan, P.T.; Mayhew, I.G.; Merritt, A.M. and Moor, J.N. (Eds.) American Veterinary Publications. 4th. Edition. Vol. 1: 357-358. 1991.
- [5] FARROW, C.S. Equine thoracic radiology. **Journal of the American Veterinary Medical Association**. 179:8. 1981.
- [6] FARROW, C.S. Radiography of the equine thorax: anatomy and technique. **Veterinary Radiology**. 22:2. 1981.
- [7] FARROW, C.S. Radiographic aspects of inflammatory lung disease in the horse. **Veterinary Radiology**. 22:3. 1981.
- [8] FREVERT, C.W. Respiratory distress in the foal: prematurity vs. sepsis. **Equine Practice**. 16:8. 1994.

- [9] GEOR, R.J. Clinical evaluation and early management of the abnormal neonate. In: **The Horse. Disease and clinical management**. Kobluk, C.N.; Ames, T.R. and Geor, R.J. (Eds.) Saunders Company. Vol. 2: 1209-1220. 1995
- [10] HILLIDGE, C.J. Review of *Corynebacterium (Rhodococcus)* equi lung abscess in foals: pathogenesis, diagnosis and treatment. **Veterinary Record**. 119:261-264. 1986.
- [11] HINCHLIFF, K.W.;BYRNE, B.A. Clinical examination of the respiratory system. *Veterinary Clinics of North America*. **Equine Practice**. 7:1. 1991.
- [12] KOTERBA, A.M. Identification, diagnosis and treatment of the high-risk newborn foal. In: **Current Therapy in Equine Medicine 2**. Robinson E. (Ed.) Saunders Company: 193-199. 1987
- [13] LAMB, C.R.; O'CALLAGHAN, M.W. Diagnostic imaging of equine pulmonary disease. **Compendium on Continuing Education**. 11:9. 1989.
- [14] LAMB, C.R.; O'CALLAGHAN, M.W.; PARADIS, M.R. Thoracic radiography in the neonatal foal. A preliminary report. **Veterinary Radiology**. 31:1 1990.
- [15] MAIR, T. Pneumonia in the foal. In **Practice**. 11:2. 1989.
- [16] REEF, V.B.; BOY, M.G.; REID, C.F.; ELSER, A. Comparison between diagnostic ultrasonography and radiography in the evaluation of horses and cattle with thoracic disease: 56 cases (1984-1985). **Journal of American Veterinary Medical Association**. 198:12. 1991.
- [17] ROSSDALE, P.D. Clinical studies on the newborn thoroughbred foal: II. Heart rate, auscultation, and electrocardiogram. **British Veterinary Journal**. 123:521. 1967.
- [18] SIVULA, N.J. Respiratory disease of the neonate. In: **The Horse. Disease and clinical management**. Kobluk, C.N.; Ames, T.R. and Geor, R.J. (Eds.). Saunders Company. Vol. 2: 1227-1234. 1995.
- [19] WILSON, W.D. Foal pneumonia. **Equine Practice**. 10:5. 1988.