

# ***Raillietia caprae* QUINTERO, BASSOLS Y ACEVEDO 1980 (ACARI: MESOSTIGMATA) EN CAPRINOS DEL ESTADO YARACUY, VENEZUELA**

***Raillietia caprae* Quintero, Bassols and Acevedo 1980  
(Acari:Mesostigmata) in goats from Yaracuy State, Venezuela**

Alfredo Coronado\*  
Juan Sánchez\*\*  
William Zambrano\*\*  
Carlos Tobía\*\*\*

- \* Universidad Centroccidental Lisandro Alvarado (UCLA)  
Área de Parasitología. Barquisimeto, Venezuela.  
E-mail: acoronad@delfos.ucla.edu.ve  
\*\* UCLA, Área de Medicina y Cirugía.  
\*\*\* UCLA, Área de Nutrición Animal.

## RESUMEN

Se señala la presencia de *Raillietia auris* en el conducto auditivo de caprinos (*Capra hircus*) del estado Yaracuy. Los ácaros fueron colectados a través de la técnica *in vivo* del lavado de oídos. Se discute el posible rol del ácaro en la transmisión de agentes patógenos.

**Palabras clave:** Acaros, caprinos, *Raillietia*, Venezuela.

## ABSTRACT

*Raillietia caprae* was found parasitizing the ears of goats (*Capra hircus*) from Yaracuy State, Venezuela. Mites were recovered through the *in vivo* ear flushing technique. Transmission of pathogenic agents is discussed.

**Key words:** Mites, goats, *Raillietia*, Venezuela.

## INTRODUCCIÓN

La etiología de la otoacariasis en caprinos en Venezuela está representada casi exclusivamente por ácaros del género *Psoroptes* [3] y en menor medida por estadios inmaduros de *Boophilus microplus* y *Amblyomma cajennense*. El cuadro clí-

nico ocasionado por *Psoroptes cuniculi* en caprinos consiste en una dermatitis exudativa con formación de costras a nivel del pabellón auricular, en tanto que el parasitismo por ixódidos en el canal auricular ha sido subestimado dada la escasa importancia de los caprinos en la epizootiología de *B. microplus* y *A. cajennense*.

El hábitat de los ácaros del género *Raillietia* Trouessart es el conducto auditivo externo de mamíferos, pudiendo alcanzar localizaciones más profundas como el oído interno y la membrana timpánica. Hasta el presente han sido descritas seis especies dentro del género *Raillietia* [9], una de las cuales, *R. auris* ha sido reportada en nuestro país [1]. Diversos signos clínicos tales como la pérdida del equilibrio y la parálisis facial han sido relacionados con el parasitismo por *R. auris* [5] así como la ruptura de la membrana timpánica en caprinos parasitados por *R. caprae* [8]. Esta especie ha sido reportada en Brasil y México [4, 7] e incriminada en la transmisión de agentes patógenos [2].

El objetivo del presente trabajo fue determinar la posible existencia de *R. caprae* en un rebaño caprino con signos clínicos de otitis.

## MATERIALES Y MÉTODOS

Cinco caprinos hembras de raza mestiza con aptitud lechera fueron examinados mediante la técnica del lavado de oí-

dos [6]. Los animales formaban parte de un rebaño dedicado a la producción de leche en la región de Aroa, estado Yaracuy, Venezuela. Los mismos eran mantenidos bajo un régimen de explotación semi-intensivo.

El lavado de los oídos se realizó introduciendo 10 a 15 ml de solución salina estéril a temperatura de 38°C por medio de una pera de goma en el conducto auditivo derecho de cada animal. La solución salina fue recuperada a través de un embudo cuyo extremo estaba vedado por un fino tamiz, FIG. 1. Esta técnica permitió la recolección de cerumen y eventualmente de ácaros, los cuales fueron colocados en envases individuales conteniendo alcohol 70°. Posteriormente los ácaros fueron clarificados en lactofenol y montados en láminas portaobjetos para su posterior observación e identificación.

## RESULTADOS Y DISCUSIÓN

El lavado del conducto auditivo permitió la demostración de ácaros en dos de los cinco animales examinados. Estos animales mostraban signos relacionados con otitis, tales como sacudidas violentas de la cabeza y frotamiento del pabellón auricular contra diversos objetos (paredes, postes). Los ácaros colectados fueron clasificados como *Raillietia caprae*, FIG. 2, tomando en consideración las características de la especie [7]. La técnica posibilitó la recuperación de larvas y adultos de ambos sexos, sin que se observaran huevos ni ninfas. El presente trabajo constituye la primera cita de *R. caprae* en Venezuela.

Los ácaros se presentan a simple vista como pequeños gránulos blanquecinos, con las patas y las piezas bucales de color marrón debido a la mayor queratinización de esas estructuras. Los machos miden 650µ y las hembras alcanzan una longitud de 900µ. El dimorfismo sexual es marcado debido al

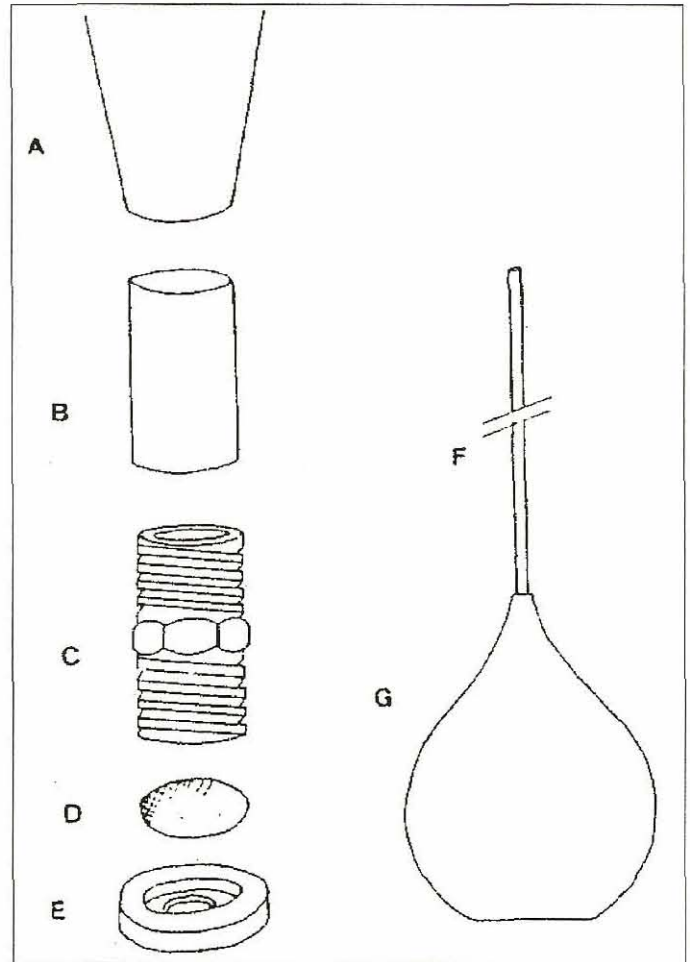


FIGURA 1. APARATO PARA COLECTA DE ÁCAROS: (A) EMBUDO; (B) TUBO PLÁSTICO; (C) NIPLE DE PVC; (D) TAMIZ; (E) TAPÓN DE PVC CON ROSCA; (F) PIPETA PLÁSTICA, Y (G) PERA DE GOMA. Leite et al., 1989.




FIGURA 2. *Raillietia caprae*; HEMBRA ADULTA. BARRA = 85µ.



mayor tamaño de la placa dorsal en los machos, la cual cubre casi totalmente al idiosoma, mientras que en las hembras está reducida a la mitad del cuerpo.

La biología de la especie *R. caprae* no se conoce totalmente, aunque se presume que sea similar a la de *R. auris*. En esta última especie, las fases de protoninfa y deutoninfa observadas *in vitro* no han podido ser demostradas *in vivo*, por lo que se sospecha que esta fase sea de vida libre, no parasítica, y constituya la forma de diseminación del ácaro dentro del rebaño.

Los experimentos realizados con el fin de precisar el rol de los ácaros *Psoroptes cuniculi* y *Raillietia caprae* en la transmisión de varias especies de *Mycoplasma* mostraron que estos microorganismos se hallaban presentes en un 54% de *P. cuniculi* y en el 100% de *R. caprae* [2]. Esta marcada superioridad de *R. caprae* para diseminar especies de micoplasmas podría ser una consecuencia de la existencia obligatoria de una fase de vida libre en esta especie (ninfas), en tanto que en *P. cuniculi* todas las fases evolutivas son parasíticas, sin la existencia de estadios de vida libre. Finalmente, es necesario tener presente el rol actual y potencial de *R. caprae* en la diseminación de agentes patógenos causantes de mastitis en los rebaños caprinos, como las especies *Mycoplasma agalactiae* y *M. putrefaciens*, las cuales han sido aisladas del conducto auditivo de caprinos.

#### REFERENCIAS BIBLIOGRÁFICAS

- [1] CORONADO, A.; SÁNCHEZ, J.; MELENDEZ, R. *Raillietia auris* Leidy 1872 (Acari: Mesostigmata) en bovinos en Venezuela. **Rev. Cient.** IV(1):39-40, 1994.
- [2] COTTEW, G.S.; YEATS, F.R. Mycoplasmas and mites in the ears of clinically normal goats. **Aust. Vet. Jour.**, 59:77-81, 1982.
- [3] DÍAZ-UNGRÍA, C. **Parasitología de los animales domésticos en Venezuela**. Ed. Consejo de Desarrollo Científico y Humanístico - Universidad del Zulia, Maracaibo, Venezuela, 806 pp, 1971.
- [4] FACCINI, J.L.H.; FONSECA, A.H. Raillietosis of domestic ruminants in Brazil. Proceedings of VI **International Congress of Acarology**, Edimburgh, Scotland, 1982. Ellis Horwood Ltd. England: 1096-1098, 1984.
- [5] LADDS, P.W.; COPEMAN, D.B.; DANIELS, P.; TRUEMAN, K.F. *Raillietia auris* and otitis media in cattle in Northern Queensland. **Aust. Vet. Jour.**, 48:532-533, 1972.
- [6] LEITE, R.C.; FACCINI, J.L.H.; DA COSTA, A.L. Avaliação de uma técnica *in vivo* para medir a infestação por ácaros do gênero *Raillietia* Trouessart (Acari) em bovinos. **Mem. Inst. Oswaldo Cruz**, Rio de Janeiro, 84:311, 1989.
- [7] QUINTERO, M.T.; BASSOLS, I.; ACEVEDO, A. Hallazgo y descripción de *Raillietia caprae* sp. nov. (Acari, Mesostigmata, Raillietidae) en caprinos de Sinaloa, México. **Vet. Mex.**, 11:17-20, 1980.
- [8] QUINTERO, M.T.; ACEVEDO, A.; ENRÍQUEZ, J.J.; BASSOLS, I. Frecuencia de ácaros *Raillietia caprae* y lesiones macroscópicas en caprinos sacrificados en el Rastro Municipal de Nezahualcóytl, Estado de México. **Vet. Mex.**, 18:39-44, 1987.
- [9] QUINTERO, M.T.; BASSOLS, I.; DA MASSA, J.A. Descripción de una especie nueva de *Raillietia*, *Raillietia acevedoi* sp. nov. (Acari, Mesostigmata, Raillietidae) de *Capra ibex ibex*. **Vet. Mex.**, 23(3):235-238, 1992.