

SECCION DEL LIGAMENTO DORSAL DEL PENE Y EPIDIDIMECTOMIA EN LA PREPARACION DE TOROS DETECTORES DE CELO

Teaser bull preparation by penis dorsal ligament section and epididymectomy

Carlos M. Saldivia M.
Oswaldo A. Silva M.
Luis A. Vasquez A.

Facultad de Ciencias Veterinarias
Universidad Central de Venezuela
Maracay, Edo. Aragua, Venezuela

RESUMEN

Se describe una técnica quirúrgica modificada para la preparación de toros detectores de celo, mediante la sección del ligamento dorsal del pene y de los epididimos. Lo que asegura la imposibilidad de la introducción del pene en el tracto genital de la vaca, y la expulsión del semen, previniendo gestaciones indeseables y/o infecciones del tracto genital de la vaca.

Ayuno, pre-medicación, anestesia y procedimiento quirúrgico. se ajustan a técnicas ya descritas^[1,2]; se considera la posible utilización de un emasculador de cerdo, para facilitar el procedimiento.

Su rápida ejecución y mínimas complicaciones post-operatorias. permiten recomendarla para su uso a campo.

Palabras claves: Bovino. detección de celos. cirugía, recelador.

ABSTRACT

A new modified surgical procedure to prepare a bull for use as a "teaser" in artificial insemination programs is described. This technic has proved to be simple, safe and free of post-operative complications so that it can be recommended as a technic to be performed under field conditions.

Surgical ablation of the dorsal ligament of the penis as well as epididymal structures prevents from dangers of intromission and, hence spreading coital diseases.

Fasting, pre-medication, anesthesia and surgical proce-

dures have been previously described^[1,2]. Also the surgical procedure can be simplified by using a swine emasculator.

Key words: Bovine, estrous detection, surgery, teaser.

INTRODUCCION

Uno de los factores más importantes en el proceso de la inseminación artificial es la detección del celo, para lo cual los animales acondicionados quirúrgicamente (retajos o receladores) son de gran ayuda, especialmente en presencia de celos breves, silenciosos^[1,2].

Se han desarrollado numerosas técnicas, como la utilización de vacas o animales castrados tratados con hormonas androgénicas^[10,14], desviaciones del prepucio y pene^[1,4,8,9,11,14,15], retracción y fijación del pene a la región perineal^[6,9], fijación del pene a la pared abdominal^[2,4,7,9], oclusión de la abertura prepucial con un orificio posterior para la salida de la orina^[9,14], estenosis de la abertura prepucial ligando la hoja interna del prepucio con cinta umbilical^[3,4,9], trombosis de los cuerpos cavernosos del pene mediante la inyección de acrílicos^[14], epididimectomía^[4,14], penectomía y uretrotomía^[4,9,13], bloqueadores de la abertura prepucial^[4,9,16], la falectomía^[5], vasectomía^[4], etc. Sin embargo, la técnica de "sección del ligamento dorsal del pene" que se describió a continuación, y que es una modificación de la técnica original^[1,2], es un procedimiento muy sencillo, de ejecución rápida y con pocas posibilidades de complicaciones post-operatorias, además de que previene la introducción del pene en el tracto genital de la hembra. Esta técnica se coadyuva con la técnica de epididimectomía^[4,14].

Aun cuando técnicas relativamente sencillas, como la vasectomía^[4] y la epididimectomía^[4,14] que previenen la

gestación no deseada. y permiten la eficiente detección del celo, su uso debe ir acompañado de alguna técnica que impida la introducción del pene en el tracto genital de la vaca.

La imposibilidad de introducción del pene evita tanto la difusión de enfermedades venéreas⁽¹⁾⁽²⁾ como la posibilidad de infecciones uterinas asociadas a infecciones ascendentes post operatorias de las glándulas vesiculares y/o epidídimo⁽¹⁾⁽⁴⁾

Técnica de sección del ligamento dorsal del pene y epididimectomía

Es una técnica relativamente sencilla cuya ejecución se puede llevar a cabo en aproximadamente 30 minutos, y permite la utilización del animal en dos semanas aproximadamente.

Además de la desviación ventral del pene, como consecuencia de la sección del ligamento dorsal, posiblemente se interesan también los nervios dorsales, lo cual produciría analgesia del pene e imposibilidad para localizar el tracto genital de la hembra.

Preparación del animal

Ayuno de 48 horas sin ingestión de agua ni alimentos sólidos

Pre-anestesia

La medicación pre-anestésica, se puede efectuar mediante el uso de Xylazina al 2% en dosis de 0.5 - 1 cc/100 kg p.v., o según las preferencias del cirujano. La pre-anestesia no es absolutamente necesaria, porque además de aumentar los costos de la intervención, retarda considerablemente la incorporación del animal una vez terminada la operación, lo cual interfiere con el trabajo cuando se realizan varias cirugías el mismo día.

Derribo y sujeción

Se derriba y sujeta el animal, en decúbito lateral derecho, con los miembros anteriores hacia adelante y los posteriores hacia atrás, se recortan con una tijera los pelos del orificio prepucial, y se lava con jabón antiséptico toda el área genital.

Anestesia

El pene se extrae de la cavidad prepucial mediante manipulación, o con una pinza larga, y se fija con una pinza Backhaus colocada en la parte dorsal de la parte distal de la porción libre del pene; un ayudante mantiene el pene en extensión mientras dure el procedimiento. Se efectúa la antisepsia del pene.

La anestesia se efectúa por infiltración en anillo, cerca de la abertura prepucial. Se utiliza Lidocaina al 2%, siendo 10 cc del agente anestésico suficientes para lograr la analgesia del pene, Fig. 1

Inmediatamente se procede a la anestesia del polo inferior de los testículos y cola de los epidídimos, para lo cual es necesario en primer lugar hacer presión con una

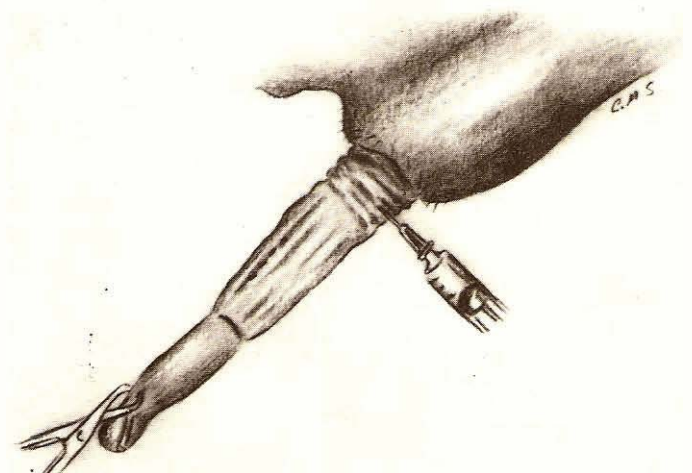


Fig 1 Anestesia del pene mediante infiltración en anillo. El área punteada indica el sitio de incisión

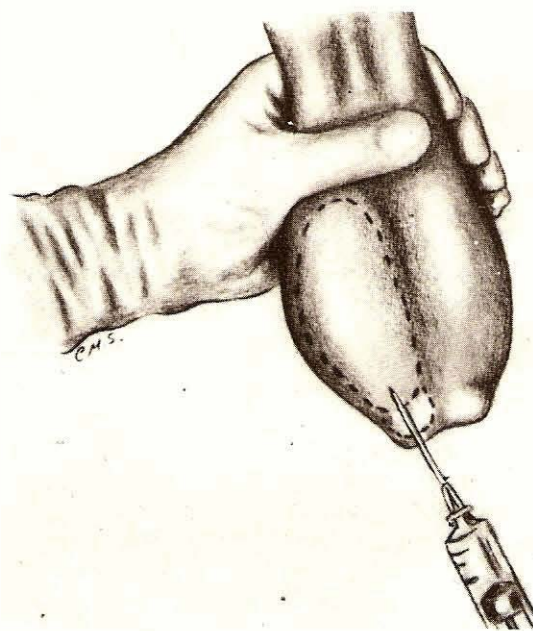


Fig 2 Anestesia de las colas de los epidídimos. El polo inferior del testículo y el escroto también son anestesiados

mano sobre ambos testículos, hasta que las colas de los epidídimos se hagan evidentes en la parte inferior del escroto, y acto seguido introducir a nivel de cada cola del correspondiente epidídimo, una aguja N° 21 de 1,5 pulgada, montada en la inyectora que contiene el agente anestésico. La aguja penetra perpendicularmente e interesa al escroto, cola del epidídimo y polo inferior del testículo; una vez introducida en dichas estructuras se va retirando lentamente la aguja, a la vez que se va inyectando la solución anestésica, siendo suficiente de 5 a 8 cc. en cada lado, Fig. 2.

Técnica

Se hace una incisión de 3 a 4 cm de longitud, en la cara dorsal del pene, 2 a 3 traveses de dedo proximal al surco balanoprepucial; el dorso del pene se reconoce por

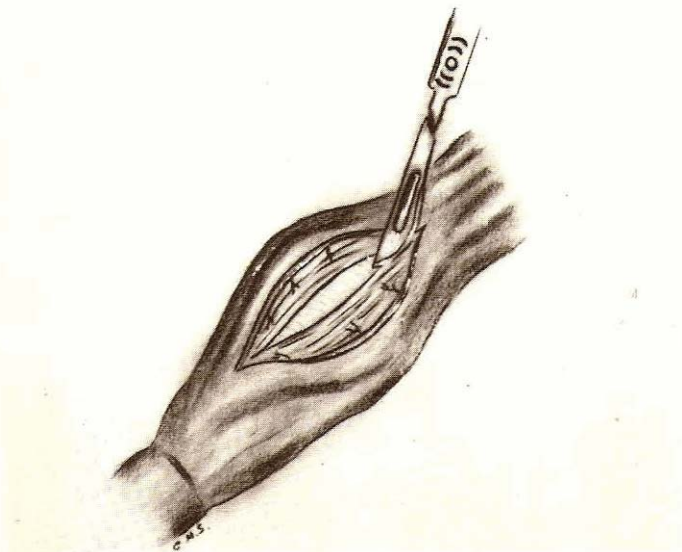


Fig 3 Incisión sobre la hoja interna del prepucio y ligamento dorsal del pene

estar situado del lado opuesto al surco uretral. En la misma dirección de la citada herida, se practica también una incisión sobre el ligamento dorsal, la cual se completa con tijera; esta incisión divide al ligamento dorsal longitudinalmente, Fig. 3.

Seguidamente y por divulsión con tijeras, se separa el ligamento dorsal de la albuginea peneana a ambos lados de la incisión, Fig. 4, hasta diseccionar una mitad con la tijera, lo cual facilitará la introducción de dos pinzas hemostáticas que a la vez sirven de guía para cortar y extirpar una sección de mitad del ligamento; a través de una ligadura colocada con cada pinza, se evita la hemorragia producida al seccionar algunos vasos del pene que acompañan al ligamento. Fig. 5. La maniobra se repite en la otra mitad del ligamento. Esta maniobra también es posible realizarla con un emasculador para cerdos, lo cual agiliza considerablemente el procedimiento. por la doble función de seccionar y hacer hemostasis.

Una vez extirpada la sección de ligamento dorsal (3-4 cm). se sutura la hoja interna del prepucio mediante un surget con catgut crómico N° 2-0.

Por último, se coloca una pomada antibiótica o quimioterápica y se repone el pene a la cavidad prepucial; esta sutura no se retira.

Para efectuar la epididimectomía, se tensan los testículos contra la parte inferior del escroto, Fig. 2, y con el bisturí se ejecuta una incisión de 2 cm de longitud sobre cada Protuberancia formada por la cola de los epididimos, interesando todos los planos que conforman el escroto, hasta que dichas estructuras protruyan a través de las heridas. Fig. 6.

Una vez efectuadas las incisiones. se introduce entre la cola de cada epididimo y el correspondiente polo inferior del testículo. una pinza hemostática con la cual se divulsiona separando las dos estructuras; se pinza con dos hemostáticas la cola del epididimo. extirpándose con

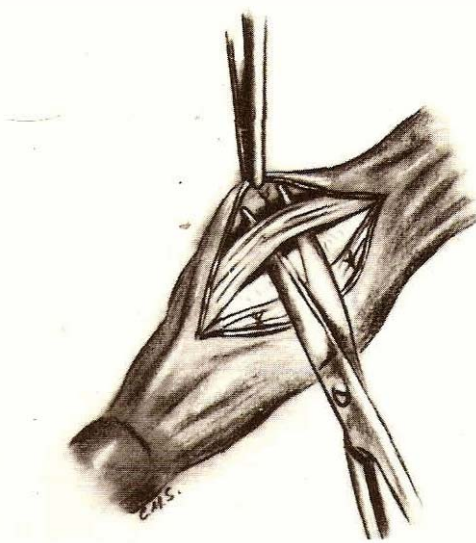


Fig 4 Separación del ligamento dorsal de la albuginea peneana mediante divulsión con tijera

bisturí la porción comprendida entre dichas pinzas. para luego ligar, Fig. 7.

Por último, se coloca un punto de sutura en U horizontal en la herida escrotal, interesando todos los planos. Los puntos escrotales se retiran a las dos semanas.

Esta técnica también puede realizarse, sustituyendo las pinzas hemostáticas por un emasculador para cerdos, lo cual agiliza considerablemente la intervención, Fig. 8.

Post-operatorio

Consiste en la administración de antibióticos y tratamiento local del escroto. Reposo sexual por dos semanas

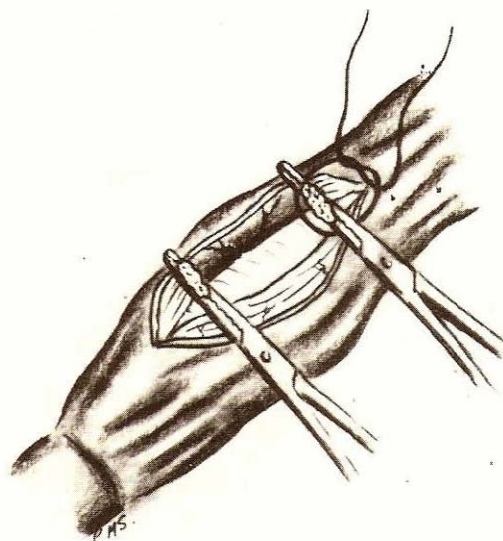


Fig 5 Sección de una mitad del ligamento dorsal del pene entre dos pinzas hemostáticas

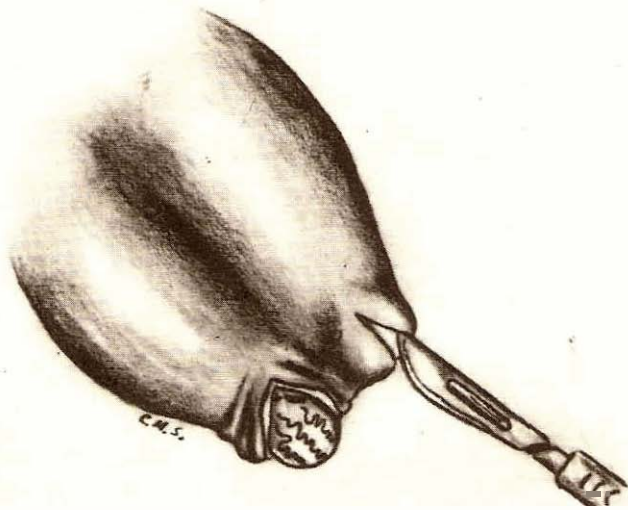


Fig. 6. Incisiones sobre las colas de los epididimos.

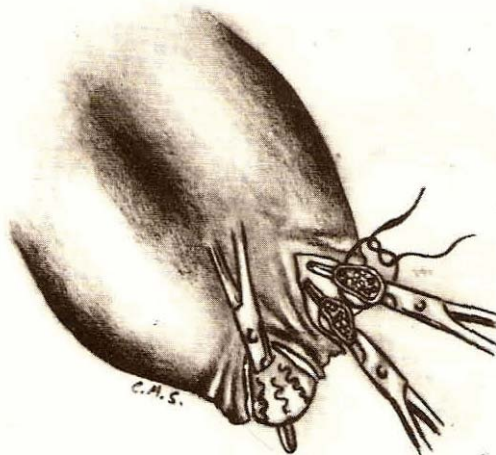


Fig. 7. Después de separar por división la cola del epididimo del polo inferior del testículo, se pinza y se extirpa una porción de la cola, ligandose los extremos seccionados.

REFERENCIAS BIBLIOGRAFICAS

- Alexander, A. *Técnica quirúrgica en animales y temas de terapéutica quirúrgica*. 4ta. ed. Mexico. Interamericana, pp. 187-192. 1981
- Belling, T.H. Preparation of a "teaser" bull for use in a beef cattle artificial insemination program. *J.A.V.M.A.* 138: 670-672. 1961.
- Bieberly Jr., F. and Bieberly, S. Veterinary Letterhead. A simple method for preparing teaser bulls. *Veterinary Medicine. Small Animal Clinician*. October. P. 1086. 1973.
- [4] Christensen, C. Teaser bulls. *Iowa State University Veterinarian*. N° 3: 99-102. 1974.
- [5] Frazer, J.W. Phallectomy. Procedure for preparing marker

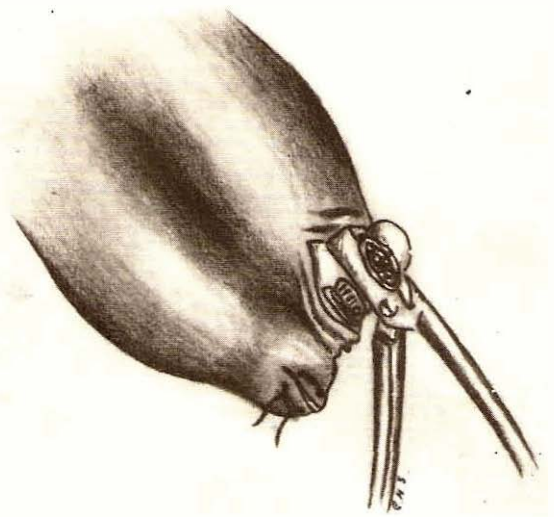


Fig. 8. La extirpación de la cola del epididimo también puede realizarse con un emasculador para cerdos, lo cual agiliza la intervención por la acción simultánea de sección y hemostasis.

- bulls for artificial insemination of beef cows *Veterinary Medicine Small Animal Clinician* August pp 863-870 1973
- [6] Gloyd, J.S., Schroeder, H.D. and Ritthaler, K.W. Preparation of detector bulls by penile retraction and fixation. *Proceedings 5th. Annual Convention. Milwaukee, Wisconsin. December.* pp. 114-116. 1972.
- [7] Hoffsis, G.F. and Maurer, L.M. Evaluation of the penis tie-down method to prepare teaser bulls. *The Bovine Practitioner*. N° 11. November. pp. 78-80. 1976.
- [8] Jochie, W., Gimenez, T., Esparsa, H. and Hidalgo, M.A. Preparation of teaser bulls, rams and boars by penis and prepuce desviation. *Veterinary Medicine/Small Animal Clinician*. April, pp. 395-400. 1973.
- [9] Larson, L.L. and Bartlett, D.F. Teaser males cattle. In: Howard, J.L. *Current Veterinary Therapy. Food Animal Practice*. Philadelphia. Saunders Company. pp. 1028-1035. 1961.
- [10] McDonald, T.J., Foote, R.H., Drost, M., Lu, L., Patrasen, M. and Hall, C.E. Jr. Preparation of teaser bulls and steroid-implanted steers and their effectiveness in detecting estrus *Theriogenology*. Vol. 6(1): 51-59. 1976.
- [11] Porto, B.A. and Bivin, W.S. Surgical displacement of the penis in the bull. *JAVMA*. 163: 56-57. 1973.
- [12] Saldivia, C.M. *Bovinos detectores de celo*. Técnicas quirúrgicas. Ediciones de la Biblioteca de la Universidad Central. 89 p. 1985.
- [13] Straub, O.C. and Kendrick, J.N. Preparation of teaser bulls by penectomy. *JAVMA*. 147: 373-376. 1965.
- [14] Walker, D.F. and Vaughan, J.T. *Bovine and equine urogenital surgery*. Philadelphia. Lea & Febiger. pp. 3-66. 1980.
- [15] Wettsenberg Y and Cohen, R. The preparation of teaser bulls by surgical deflection of the penis. *Refuah Veterinarith (Quarterly of the Israel Veterinary Medical Association)* Vol 28(1): 38-41. 1971.
- [16] Wenkoff, M.S. Problems associated with teaser bulls prepared by the Pen-O-Block method. *Can. Vet. J.* Vol. 16(7): 181-186. 1975.