

## Biomateriales a base de hidroxiapatita sintética para reparación ósea (Reporte de un caso)

*Gladys Velasco<sup>1\*</sup> y Reynaldo Ortiz<sup>2</sup>*

<sup>1</sup>Odontóloga, MSc. en Electroquímica Fundamental y Aplicada. Universidad de Los Andes. Facultad de Odontología. Departamento de Odontología Restauradora. Cátedra de Materiales Dentales. Laboratorio Integrado de Biología Celular y Molecular de la Facultad de Odontología (LIBCEM). Mérida 5101 – Venezuela.

<sup>2</sup>Químico, Dr. en Química Aplicada. Universidad de Los Andes. Facultad de Ciencias. Departamento de Química. Laboratorio de Electroquímica. Mérida 5101 – Venezuela.

E-mail: gvelasco@ula.ve, reynaldo@ula.ve

### Resumen

**Introducción:** la hidroxiapatita  $\text{Ca}_{10}(\text{PO}_4)_6(\text{OH})_2$  (HA), es un biomaterial que puede ser adquirido en su presentación natural o en forma sintética, siendo en ambos casos química y estructuralmente 98% similar al tejido óseo humano. El Apafill G , es una HA sintética, que además de estar clínica y científicamente probada con buenos resultados, muestra una gran ventaja, ya que se presenta con una gran variedad de tamaños de partícula, lo cual permite seleccionar el tamaño dependiendo del defecto óseo a tratar.

**Objetivo:** realizar la evaluación clínica y radiográfica de un quiste obturado con Hidroxiapatita sintética. **Presentación del caso:** paciente masculino de 52 años de edad con un quiste residual de de 3 cm. de longitud por 1,6 cm. de altura, tratado con Apafill G .

**Conclusiones:** la evaluación y seguimiento e esta caso permitió observar al biomaterial implantado su densidad, resistencia mecánica y bioactividad, consiguiendo radiográficamente igualarse al tejido óseo circundante, lo que se recomienda su uso en casos quísticos de lesiones extensas.

**Palabras clave:** Hidroxiapatita, biomaterial, defecto óseo, aceptabilidad biológica.

\* Autor para correspondencia: Teléfono: +582742402383

## *Synthetic Hydroxyapatite-Based Biomaterials for Bone Repair. (Report of a case)*

### Abstract

**Introduction:** hydroxyapatite  $\text{Ca}_{10}(\text{PO}_4)_6(\text{OH})_2$  (HA) is a biomaterial that can be acquired in natural or synthetic forms. In both cases, it is chemically and structurally 98% similar to human bone tissue. Synthetic HA has been used successfully over the last twenty years, because of its excellent bone acceptance. Apafill G is a synthetic HA that has been clinically and scientifically tested with good results and presents a great advantage due to its different particle size presentation, that makes it possible to select the particle size, depending on the bone defect to be treated. **Objective:** to perform clinical and radiographic evaluation of a cyst filled with synthetic Hydroxyapatite. **Presentation of the case:** masculine patient of 52 years of age with a residual cyst of 3 cm of length by 1.6 cm of height, treated with Apafill G. **Conclusions:** evaluation and monitoring of this case permitted observing the density, mechanical strength and bioactivity of the implanted biomaterial, until the material became radiographically equal to the surrounding bone tissue, recommending its use for cases of extensive cystic lesions.

**Key words:** Hydroxyapatite, biomaterials, bone defect, biological acceptability.

### Introducción

La regeneración del tejido óseo perdido y la obtención de tejido nuevo, logrando eficazmente suprimir un defecto para que exista remodelación ósea ha sido durante mucho tiempo parte de la terapéutica quirúrgica en cirugía bucal y periodontal. El complejo esquelético maxilo facial, con frecuencia es agredido por diferentes afecciones o traumas que ocasionan daños irreversibles al tejido óseo y la reparación de esos daños es un proceso lento, por lo que no siempre concluye con la restauración total de la pérdida ósea<sup>1</sup>. Esto ha conllevado al desarrollo de biomateriales naturales sintéticos o combinados, que no sean activos farmacológicamente y que sustituyan parte del cuerpo humano con una apropiada respuesta del hospedero, teniendo en cuenta los principios básicos de biocompatibilidad y biofuncionalidad. Los biomateriales utilizados con la finalidad de obturar defec-

tos óseos, son llamados también sustitutos de hueso, muchos de ellos dirigidos a llenar el defecto, existiendo poca evidencia clínica y pocas comparaciones de tratamientos alternativos<sup>1</sup>. En las últimas dos décadas aparece la HA la cual es química y estructuralmente similar al hueso; su empleo ha sido reportado por diversos autores en afecciones ortopédicas, maxilofaciales, periodontales, con resultados muy alentadores<sup>2</sup>.

Las experiencias clínicas en la aplicación de hidroxiapatita, implantada en tejido óseo, exponen que la exfoliación de algunas partículas del material, puede deberse a que quedan escondidas en la sangre, pues no se ha demostrado en ningún estudio migración del material, al contrario, muy buena adaptabilidad, debido a que la hidroxiapatita es rodeada rápidamente de tejido conectivo, hueso dentro de las porosidades y forma una estructura tipo puente entre la HA y el hueso, conocida como apatita biológica<sup>3</sup>. La importancia de la HA,

radica en que ésta, se presenta como componente principal de la estructura ósea y dental, obviamente esto ha motivado su estudio en diversos campos de la ciencia de materiales y ciencias biológicas que expliquen aun más el comportamiento de dicho material en el cuerpo humano. La hidroxiapatita  $\text{Ca}_{10-x}(\text{PO}_4)_x(\text{HPO}_4)_{6-x}(\text{OH})_{2-x}$ , con  $0 < x < 1$  es el principal componente inorgánico del hueso de los vertebrados; también la encontramos en la dentina y el esmalte dental, este fosfato de calcio, obtenido de forma sintética, presenta características de biocompatibilidad, no toxicidad, estabilidad química, osteoconducción y bioactividad; tales propiedades hacen al material muy práctico para usos médicos, se puede usar como reemplazo de partes pequeñas de hueso, relleno de cavidades en odontología, recubrimiento de superficies de metales para implantes, refuerzo en materiales compuestos y como liberador de medicamentos, entre otros, para una aplicación determinada, se requieren diferentes características de la HA, como pueden ser su capacidad de reabsorción o bioactividad<sup>4</sup>. No obstante, aún cuando la HA es el material de elección propuesto para obturaciones óseas, por su demostrada biocompatibilidad con el hueso y por no provocar reacción de rechazo al ser implantado, los investigadores consideran que los estudios actuales deben encaminarse a la creación de nuevas formulaciones que incluyan en su composición activadores de baja toxicidad, monómeros de bajo calor de reacción y cerámicas biocompatibles para mejorar la bioactividad, ya que en la mayoría de las complicaciones la causa, generalmente, es una cobertura del material por fibrosis no deseadas, tensiones o una erosión de la misma por un roce traumático (fracturas)<sup>5,7</sup>.

Existen controversias en cuanto a la patogenia que se desencadena en el organismo al implantar un biomaterial. El receptor (cuerpo

humano en este caso) origina una respuesta local similar a la provocada por un traumatismo o infección, comienza con una reacción inflamatoria aguda, caracterizada por vasodilatación, incremento del flujo sanguíneo, aumento de la permeabilidad capilar, extravasación sanguínea, éxtasis y elevación de la presión local. Este procedimiento facilita la migración de leucocitos y proteínas plasmáticas, por mediación de la histamina, predominando los neutrofilos en las primeras 6 a 24 horas, continuando con una respuesta inflamatoria crónica más proliferativa con la presencia de macrófagos, células plasmáticas y linfocitos, incluso los primeros se pueden fusionar para aumentar su eficacia, dando origen a células gigantes multinucleadas. Finalmente, en la fase de reparación, el tejido de granulación da lugar a un tejido fibroso, donde predominan los fibroblastos fusiformes y el colágeno denso, conformando una matriz extracelular pobremente vascularizada<sup>8</sup>.

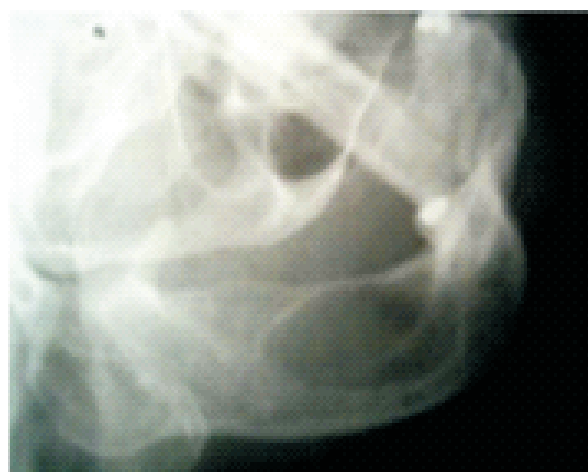Esta es una respuesta típica, que indica que todo biomaterial es considerado un cuerpo extraño por el organismo y la respuesta a su implantación, pudiese alterar su funcionamiento. Indiscutiblemente lo que se espera posterior a la colocación de un relleno óseo, es el incremento paulatino de la velocidad de formación ósea, junto con la calidad del tejido obtenido, es decir, osteoconducción y osteoinducción. Es de suma importancia conocer el perfil biológico del material que desea utilizarse para un procedimiento de relleno óseo, particularmente la HA incluye en su perfil, una ausencia total de toxicidad sistémica o local, ausencia de respuesta pirógena, estimulación celular además de muy poca solubilidad lo que explica que a mayor cristalinidad mayor estabilidad<sup>9</sup>. Esta aseveración es un poco prematura ya que esta claramente estudiado que cierto grado de solubilidad es imprescindible para favorecer la fijación biológica rápida

da, al contrario ocurrirá, si la solubilidad es excesiva ya que provocaría desaparición prematura del compuesto. En base a que el comportamiento de la HA en el ser humano y su interacción con el tejido óseo es excelente, se han lanzado al mercado muchos productos con base de HA para ser sustitutos óseos. Uno de los preparados con excelente respuesta es el Apafill G<sup>®</sup>, elaborado en el Centro de Biomateriales de la Universidad de la Habana en Cuba, compuesto con base de hidróxido de calcio y ácido ortofosfórico, los cuales reaccionan en condiciones controladas para obtener HA sintética, posteriormente son sometidos a un proceso de granulación para obtener el Apafill G<sup>®</sup>, HA densa cerámica, con más de un 96% de pureza. Los estudios preclínicos demuestran que es biocompatible, bioactiva y osteoconductiva. El granulado se presenta en cuatro tamaños básicos dependiendo de las exigencias: Apafill G = (0, 1), (0,1-0,4), (0,4-0,6), (0,6-1)  $\mu\text{m}$  de diámetro; su selección depende de la magnitud y ubicación del defecto a tratar. El almacenamiento indica una vida útil de hasta tres años, no se requieren condiciones especiales de almacenamiento. La implantación de este material no altera el metabolismo del calcio y el fósforo, en cuanto a la especificación de calidad responde a la exigencia de la USP XXII.

### Caso clínico

Paciente masculino de 52 años de edad refiere haber sido previamente diagnosticado con quiste radicular del lado derecho, aparentemente relacionado con la pieza 34. Según la anamnesis no presenta antecedentes médicos relevantes, no presenta dolor, pero reporta que al pasar la lengua por la parte interna de la mandíbula, siente un aumento del tejido, expresa que: *"hace algunos años sufrí una caída y justamente me golpeé por ese lado"*. Acude a la Facultad de Odontolo-

gía de La Universidad de Los Andes, con la finalidad de consultar diagnóstico presuntivo. Refiere que tiene una data de 2 años y que alguna vez en una cita odontológica le hablaron de esta lesión. Al examen clínico presenta ausencia dentaria del 35, 36, 37, 38, 45, 46, 47 y 48. En la zona vestibular del lado derecho no se observa aumento del tejido y por lingual un leve aumento que solo es detectable cuando hay palpación profunda. Se decide verificar el diagnóstico tomando una radiografía lateral oblicua, la cual arroja una cavidad radiolúcida de 3 cm. de longitud por 1,6 cm. de altura, con bordes escleróticos bien definidos y sin relación aparente con el 34, como se observa en la Figura 1. Aunque la lesión continuaba asintomática, la amplitud de la lesión, su localización, edad del paciente, clínica, no correspondía con un quiste radicular. Esta claramente demostrado, que en ocasiones es posible que el clínico tenga ciertas discrepancias en cuanto al diagnóstico definitivo de una cavidad quística en particular, en vista de la gran variabilidad de lesiones de este tipo, descritas en el sistema maxilo facial. El diagnóstico presuntivo correspondía con un quiste residual, sin embargo, sería completamente corroborado cuando se

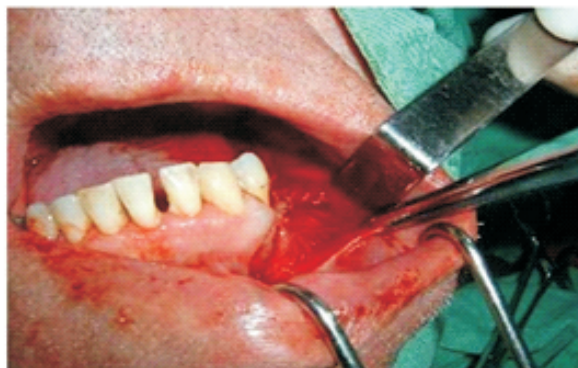

**Figura 1.** Vista lateral oblicua del cuerpo mandibular del lado derecho, donde se delimita claramente 1 imagen radiolúcida con bordes definidos, sin relación apical con el 34.

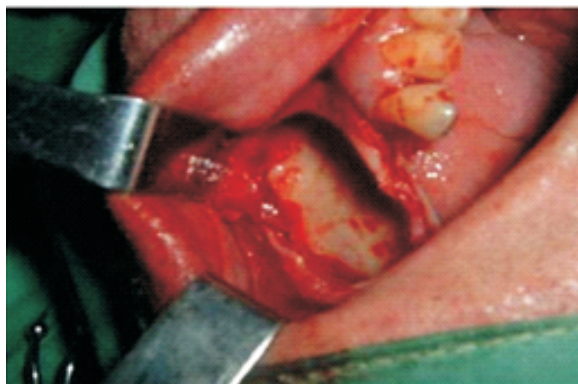


realizara el acto quirúrgico. Previo consentimiento autorizado del paciente y respetando el código Helsinki de la asociación médica mundial<sup>9</sup> (consentimiento informado), se decide realizar quistectomía bajo anestesia local y sedación leve, previa medicación con antibioterapia y antiinflamatorios no esteroideos. Tras abordaje vestibular y levantamiento de un colgajo mucoperióstico, se expuso la cortical externa mandibular y se abrió una ventana, apareciendo inmediatamente la lesión (Figura 2), apreciándose entonces el aspecto quístico donde se observó una cavidad que se caracterizaba por la ausencia de recubrimiento epitelial y por la presencia de una delgada capa de tejido conectivo lo que corroboraba aún más, nuestro diagnóstico, quiste residual. Comparativamente con lo presentado por algunos estudios<sup>8</sup>, todas las características del paciente coinciden con lo reportado en cuanto a edad; segunda década de la vida, relacionado con traumas previos, extracciones, radiográficamente radiolúcida, unilocular bien definida involucrada con las raíces de los dientes suprayacentes o alejadas de ellos con un quiste residual.

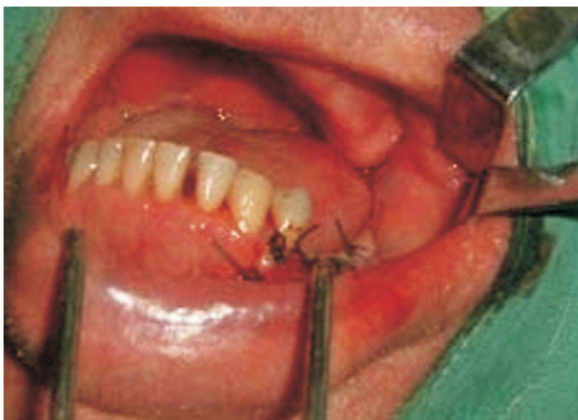Expuesta la lesión en su totalidad, se realiza la correspondiente enucleación, se procedió a la colocación de anestesia mandibular con subsiguiente lavado profuso de la zona con suero fisiológico y colocación del Apafill G para este caso en particular, en vista de su extensión se utilizó 0,1-0,4  $\mu\text{m}$  de diámetro. Previa esterilización del material y combinándolo con solución fisiológica se comienza a obturar la zona (Figura 3); posterior a la obturación se cierra el colgajo (Figura 4) indicándosele medicación y cuidados postoperatorios respectivos. Es importante resaltar, que no hubo complicaciones infecciosas ni exfoliación del material a pesar del tamaño de la lesión. A los seis meses se realiza control radiográfico observándose regeneración ósea



**Figura 2.** A la izquierda ventana ósea a la derecha apertura de la lesión.

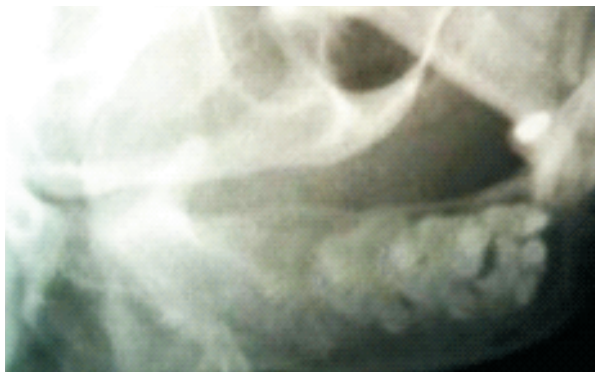


**Figura 3.** Obturación de la lesión.



**Figura 4.** Sutura de la zona.

apropiada, a pesar de que la cavidad quística era de un tamaño considerable como se muestra en la Figura 5.



**Figura 5.** Control radiográfico a los seis meses con técnica lateral oblicua, donde se observa regeneración ósea.

## Discusión

La enucleación es el procedimiento de elección para el tratamiento de lesiones de origen quístico en los maxilares. La cavidad remanente que obviamente queda posterior al tratamiento quirúrgico, debe ser obturada con materiales de origen autólogo preferiblemente, en vista que la morfología y densidad ósea se garantiza debido a que las células promotoras de la osteoinducción y osteoconducción son las mismas células madre. Pero este tratamiento se ve limitado debido a la disponibilidad y la morbilidad del área donante<sup>10</sup>. Son muchos los biomateriales que se presentan actualmente en el mercado para solucionar las cavidades óseas dejadas en algunos casos por procesos quísticos, dentro de los que podemos citar las matrices óseas desmineralizadas, tapones de gelatina y la hidroxiapatita<sup>11</sup>. Si está demostrada la excelente compatibilidad biológica de la HA sintética, debido a la interacción química con el tejido óseo, podría entonces ser utilizada confiablemente como relleno óseo en defectos de extensión considerable<sup>13</sup>. La variabilidad en el tamaño de las partículas es una gran ventaja ya que permite la selección de acuerdo al tamaño del defecto, favoreciendo el grado de porosidad y promoviendo la interconexión de sus poros como cualidad necesaria para el crecimiento y regeneración ósea tras la

implantación<sup>11, 12</sup>. Es de hacer notar la baja incidencia de complicaciones secundarias de tipo infeccioso, acción que se le atribuye a la presencia del ion OH, responsables del predominio de pH básico, confiriéndoles propiedades bactericidas. En los ensayos clínicos se ha constatado que esta cerámica soporta la infección sin daños a su estructura y propiedades<sup>13</sup>. La atracción electrostática constante presentada por los átomos que forman la HA, puede contribuir a evitar las infecciones, por la presencia de las fuerzas repulsivas eléctricas, características de los enlaces iónicos y su estructura monocíclica.

Aunque en general el comportamiento de las HA fue amigable, se debe tener en cuenta la resistencia mecánica, ya que cuando el material está en el proceso de bioactividad, tolera cargas hasta de 100 MPa frente a los 300 MPa del tejido óseo<sup>14</sup>, lo que significa, que la carga soportable es menor, recomendación que debe realizarse al paciente enfáticamente, ya que es probable que si se somete la zona tratada a cargas mayores, podría fracasar el tratamiento e incluso exfoliarse el material, lo que traduciría en incomodidad y complicaciones postoperatorias inherentes a la falta de cuidado del paciente.

## Conclusión

EL inconveniente mecánico descrito acerca de la hidroxiapatita, hace que los cuidados postoperatorios sean superiores en cualquier caso, y que las indicaciones quirúrgicas como sustitutas de tejido óseo sean en defectos pequeños, sin embargo, el caso reportado demuestra que con vigilancia epidemiológica constante se consiguen resultados favorables. La posibilidad de realizar ensayos clínicos constantes sobre pacientes con defectos óseos de los maxilares, permitirá por medio de reportes clínicos radiográficos, observar al biomaterial implantado su densidad, su resistencia mecánica en ese medio y su bioactividad permitiendo conseguir el igualarse al tejido óseo circundante.

## Referencias

1. Martti U; Sujith R; Grimer A; Tillman R; Carter S. Bone defects following curettage do not necessarily need augmentation A retrospective study of 146 patients. *Acta Orthopaedica* 2009. 80 (1): 4-8.
2. Quintana Díaz, JC; Reconstrucción de defecto óseo nasal con hidroxiapatita: Presentación de un caso. *Acta odoto. Venez.* 2005. 43 (3): 299-300.
3. Manteiga, M; Falcón, J; Montesino, I. Evisceración con doble cobertura escleral. *Rev Cubana Invest Bioméd.* 2006. 25 (2):278-81.
4. Londoño, M; Echavarría, A; De La Calle, F. Características cristaloquímicas de la hidroxiapatita sintética tratada a diferentes temperaturas. *Rev. EIA.* 2006. 5 (6):109-118.
5. López, M; Hernández, R; González, S. Revisión Hidroxiapatita de calcio. *Ciencs Biol.* 2006. 37 (2): 64-77.
6. Regueiro Gonzáles, J,R; López Larrera, C; González Rodríguez, S; Martínez Nves E. *Inmunología Biología y Patología del sistema inmune.* Editorial Panamericana. España. 2nd ed. Pág. 392-95. 2002.
7. Moreira, A; Santos B; Pastoreli, T; Damasceno, L. Influence of dimensions of hydroxiapatite granules upon bone integration: an experimental study. *Acta Ortop. Bras.* 2003. 11 (4): 240-250.
8. Rodriguez, L; Guiardinu, R; Arte, M. Quistes de los maxilares: Revisión bibliográfica. *Rev. Cubana Estomatol.* 2006. 43 (4): 10-25.
9. Declaración de Helsinki de la Asociación Médica Mundial (AMM). Asamblea General de la AMM. Tokio 2004.
10. Hutmacher D; Lauer G. Grundlagen und aktuelle anwendungen des tissue engineering in der mund-, kiefer- und gesichtschirurgie. Basics and current applications of tissue engineering in oral and maxillofacial surgery. *Implantologie.* 2002. 10 (4): 143-56.
11. Pradel, W; Eckelt, U; Lauer, G. Bone regeneration after enucleation of mandibular cysts: Comparing autogenous grafts from tissue-engineered bone and iliac bone. *Oral and maxillofacial surgery.* 2006 101 (3): 285-290.
12. Tomita, N; Cinellato, L; Pernambuco, R. Hydroxyapatite during criteria, for guide bone regeneration of alveolar ridge bone regeneration. *Implant Dentistry.* 2002 36 (5): 11.24.
13. Pereda, O; Toca, R; González, R. Resultados del relleno de defectos óseos tumorales con hidroxiapatita o injerto homólogo *Rev Cubana Ortop Traumatol.* 2006. 20 (2): 10-19.
14. Sastre, R.; De aza, S.; San Roman, J. *Biomateriales.* Editorial Faenza Editrice Iberica. S.l. Red CYTED. Italia. pp. 41-58. 2004.