

# BOLETÍN DEL CENTRO DE INVESTIGACIONES BIOLÓGICAS

<b>IMPACTO DEL CULTIVO DE COBIA (<i>RACHYCENTRUM CANADUM</i>) SOBRE LAS COMUNIDADES BIOLÓGICAS DEL OESTE DE BAHÍA DE COCHINOS, CUBA.</b> Alexander Lopeztegui Castillo, Pascual Rodríguez Cruzata y Diana Martínez Coello	7
<b>EFFECTO DEL ACEITE ESENCIAL DE <i>LIPPIA ALBA</i> SOBRE <i>COLLETOTRICHUM GLOEOSPORIODES</i> (PENZ) PENZ Y <i>SACC.</i> EN FRUTOS DE GUAYABA (<i>PSIDIUM GUAJAVA L.</i>).</b> Clemencia Guédez, Luis Cañizalez, Carmen Castillo y Rafael Olivar	21
<b>ADHERENCIA Y FORMACIÓN DE BIOPELÍCULA SOBRE SUPERFICIES ABIÓTICAS LISAS EN <i>STAPHYLOCOCCUS SPP.</i> AISLADOS DE QUESOS ARTESANALES E INDUSTRIALES.</b> Jhoandry Rivera Salazar, Velina Aranaga Natera, Gisela Reyes Hernández, Orlans Vega Luzardo, Luigi Ciancio Zerpa, Lorena Atencio de Guíñez e Irene Zabala Díaz.	38
<b>MORFOLOGÍA DE LA PIEL DE <i>THECADACTYLUS RAPICAUDUS</i> (REPTILIA: SQUAMATA: GEKKONIDAE).</b> Ana Morán de Alvarez, Zulamita Medina de Aguilar, Teresa Martínez Leones, Alfredo Briceño y Magareth Voelger	56
<b>INSTRUCCIONES A LOS AUTORES</b>	70

Vol.52, N° 1, Abril 2018

UNA REVISTA INTERNACIONAL DE BIOLOGÍA  
PUBLICADA POR LA  
UNIVERSIDAD DEL ZULIA, MARACAIBO, VENEZUELA



## Morfología de la piel de *Thecadactylus rapicaudus* (Reptilia: Squamata: Gekkonidae).

Ana Morán de Alvarez<sup>1</sup>, Zulamita Medina de Aguilar<sup>3</sup>, Teresa Martínez Leones<sup>1,2</sup>, Alfredo Briceño<sup>2</sup>, Magareth Voelger<sup>2</sup>.

<sup>1</sup>Departamento de Biología, Facultad de Humanidades y Educación. <sup>2</sup>Laboratorio de Taxidermia y Preparados Anatómicos, Centro de Investigaciones Biológicas. Apartado 4001-A. <sup>3</sup>Laboratorio de Histología y Embriología. Facultad de Ciencias Veterinarias. La Universidad del Zulia, Maracaibo estado Zulia, Venezuela. Email: airismoran@hotmail.com

---

### Resumen.

Se llevó a cabo un análisis macro y microscópico del tegumento de *Thecadactylus rapicaudus* proveniente de Carrasquero, estado Zulia, Venezuela. Se tomaron muestras de las regiones dorsal y ventral procesadas por las técnicas histológicas convencionales aplicando la coloración Hematoxilina – Eosina (H-E). El estudio reveló la presencia de escamas con ornamentaciones en la región ventral. El análisis histológico indica la existencia de una epidermis con tres estratos: el germinativo con dos capas de células, el granuloso con una capa y células de queratina formando un grueso estrato córneo; una dermis formada por su estrato esponjoso y compacto, y una delgada hipodermis. La piel de la región dorsal resultó más gruesa que la ventral. En las áreas existentes entre las escamas se detectaron células epiteliales más aplanadas, cromatóforos menos numerosos y un estrato córneo de menor grosor. En el estrato esponjoso se detectaron células macrófagos.

**Palabras clave:** morfología, *Thecadactylus rapicaudus*, escamas, macrófagos, piel.

## Integument morphology of *Thecadactylus rapicaudus* (Reptilia: Squamata: Gekkonidae).

---

Abstract.

A macro and microscopic analysis of the tegument of *Thecadactylus rapicaudus* from Carrasquero, Zulia state, Venezuela was carried out. Samples were taken from the dorsal and ventral regions and were processed by conventional histological techniques applying Hematoxylin-Eosin staining (H-E). The study revealed the presence of ornamented scales in the ventral region. The histological analysis indicates the existence of an epidermis with three strata: the germinative with two layers of cells, a granular with a layer and a layer of keratin cells forming a thick stratum corneum. The dermis was formed by the spongiosum and compact strata and a thin hypodermis. The skin of the dorsal region was thicker than the ventral one. In the areas between the scales more flattened epithelial cells, less numerous chromatophores and a thinner stratum corneum were detected. In the spongy layer macrophage cells were detected.

**Key words:** Morphology, *Thecadactylus rapicaudus*, scales, macrophages, skin.

### Introducción

*Thecadactylus rapicaudus* es una especie de tuqueque perteneciente a la familia Gekkonidae, caracterizada por alcanzar una talla máxima de 25 cm aproximadamente, presentar uñas que apenas sobrepasan ligeramente la parte distal de los dedos, laminillas o lamelas digitales en la base de estos últimos, formando dos hileras diagonales, pequeña membrana interdigital; exhibe un patrón de coloración corporal de gris parduzca a marrón claro, con manchas oscuras y claras, que en ocasiones están dispuestas en forma de bandas estrechas longitudinales; tener escamas en su región dorsal que son coloración pardo grisáceo en la región dorsal de la cabeza, cuerpo y flancos crema; además no poseen manchas en su región ventral (garganta, abdomen, cola y extremidades) protuberantes de mayor tamaño confiriéndole un aspecto granuloso; exhibir un patrón de y los machos carecen de poros femorales. Su distribución geográfica se extiende desde Colombia, Venezuela, Guyana, Trinidad y al sur hasta las tierras bajas a ambos lados de la Cordillera de los Andes en América Central y Antillas menores (La Marca y Soriano 2004).

La piel o tegumento es un sistema que reviste significancia evolutiva en el reino animal porque representa la zona de contacto entre el organismo y el medio ambiente; en virtud de la diversidad de éste último, los tegumentos reflejan la adaptación estrecha de ambos (Pirlot 1976). Este sistema se destaca por sus principales funciones metabólicas, de protección, sensibilidad y termorregulación (Burkitt et al. 1996; Fuchs 2007); los reptiles presentan una gran variedad de modificaciones en su piel; éste se encuentra altamente queratinizada dando origen a las escamas epidérmicas córneas, típicas de este grupo de vertebrados.

Indagar sobre la morfología macroscópica e histológica de esta especie es de gran relevancia, ya que permite incrementar y profundizar las investigaciones científicas en el área de herpetología y servir de información para futuros estudios.

## Materiales y métodos

Se utilizaron 5 ejemplares de la especie *Thecadactylus rapicaudus* (Fig. 1) provenientes del sector El Cerro, Parroquia Elías Sánchez Rubio, Carrasquero, Municipio Mara. Todos los ejemplares fueron medidos y fotografiados de lado dorsal como ventral utilizando una lupa estereoscópica digital marca Auchans (resolución 1280x9605x). Luego, se disectaron y se les extrajo la piel de la región dorsal y ventral; las muestras de tejido fueron fijadas con solución de Bouin y formalina neutra, se incluyeron en parafina, se realizaron cortes de tejido con un espesor de 3 a 5  $\mu\text{m}$  de espesor utilizando un micrótopo rotatorio Reichert Jung, se tiñeron con Hematoxilina – Eosina y se montaron los cortes para su posterior observación. Las láminas histológicas se describieron y fotografiaron mediante un microscopio óptico compuesto, marca Olympus modelo CX31, con cámara digital incorporada, marca Olympus modelo DP12.



Figura 1. *Thecadactylus rapicaudus*.

## Resultados

### Descripción macroscópica.

En la piel de la región dorsal cefálica y corporal del tuqueque *Thecadactylus rapicaudus* se observan pequeñas escamas que se encuentran localizadas en forma continua (Fig. 2, 3 y 4). En la Figura 3 se exhibe una panorámica corporal del tronco presentando manchas oscuras y claras; en la imagen siguiente (Fig. 4) se visualiza el área más de cerca, donde las escamas se muestran como unos botones abultados o engrosamientos de las papilas exhibiendo pequeñas pigmentaciones oscuras dispersas en todas sus áreas.

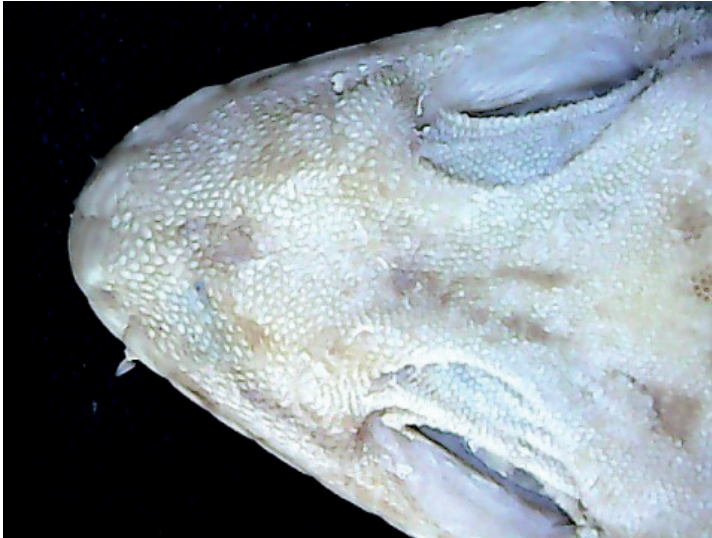

Figura 2. Piel dorsal cefálica (10x).

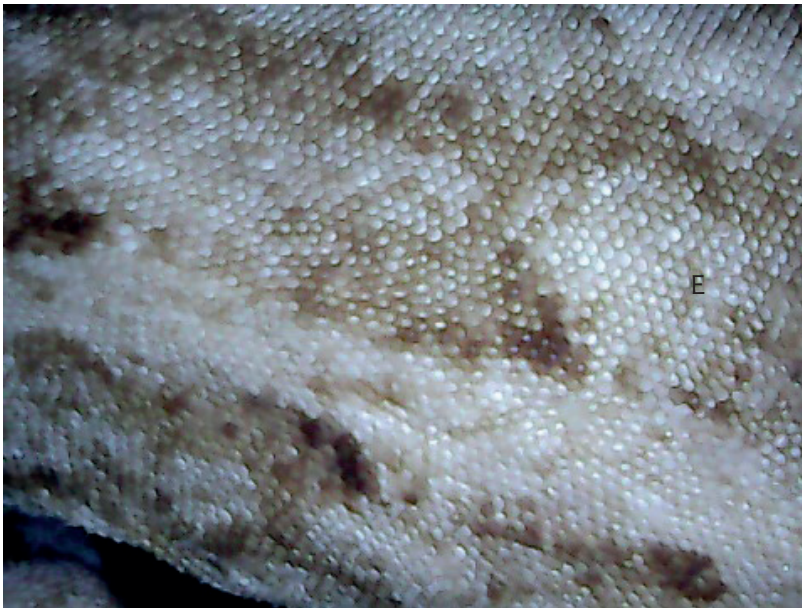

Figura 3. Piel dorsal corporal. E: escamas (20x).



**Figura 4. Escamas dorsales del tronco con pigmentaciones oscuras (Ep) (40x).**

La piel de la región ventral se observa predominantemente de color blanco marfil, sin embargo bajo la lupa a 20X o más aumento se aprecian pigmentaciones oscuras en todas las áreas de las escamas (Figura 6); estas estructuras se encuentran dispuestas en hileras abultadas y menos pronunciadas que las correspondientes a la región dorsal. Las escamas cefálicas mentonianas se muestran de mayor tamaño que las de la región gular, igualmente dispuestas en forma circular (Figura 5) y las ubicadas en la región ventral abdominal se visualizan todas en forma continua imbricadas unas sobre otras manteniendo un mismo patrón (Figura 6).

Además en el área periférica posterior de las escamas de la región ventral se aprecian pequeños dentículos dérmicos u ornamentaciones. Es menester indicar que el tegumento de ambas regiones (dorsal y ventral) es de aspecto seco como lo indica la literatura para los reptiles; además en los ejemplares machos no se visualizaron poros femorales.

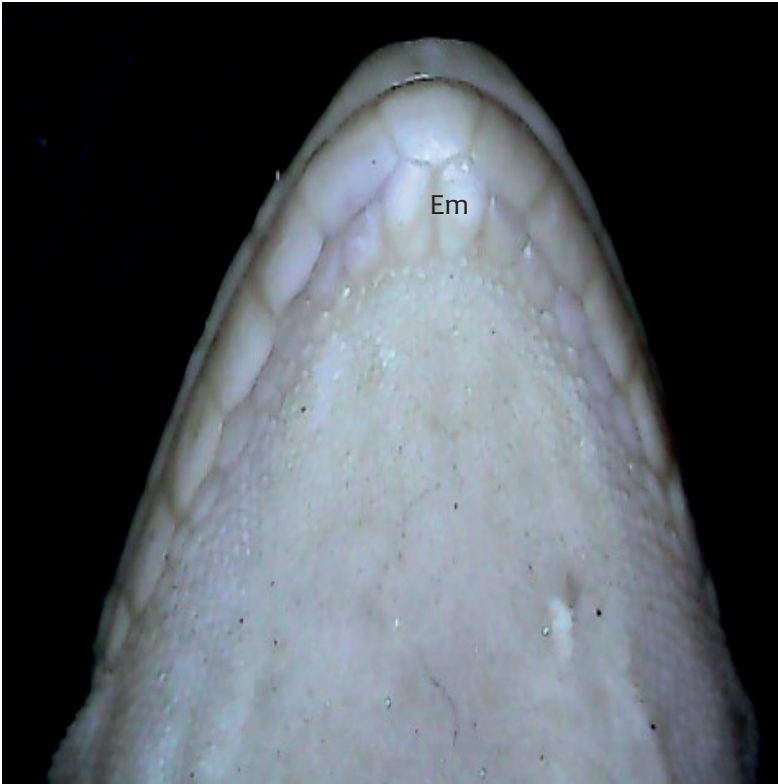

Figura 5. Escamas mentonianas (Em). (10X)




Figura 6. Escamas abdominales con pigmentaciones oscuras y ornamentaciones: (O) denticulos (Flecha) (20X).

## Descripción microscópica

La estructura histológica del tegumento o piel de *T. rapicaudus*, en líneas generales, está constituida por la epidermis (la capa mas externa y superficial), dermis (ubicada por debajo de la capa anterior) y la capa más profunda la hipodermis.

### Piel de la Región Dorsal

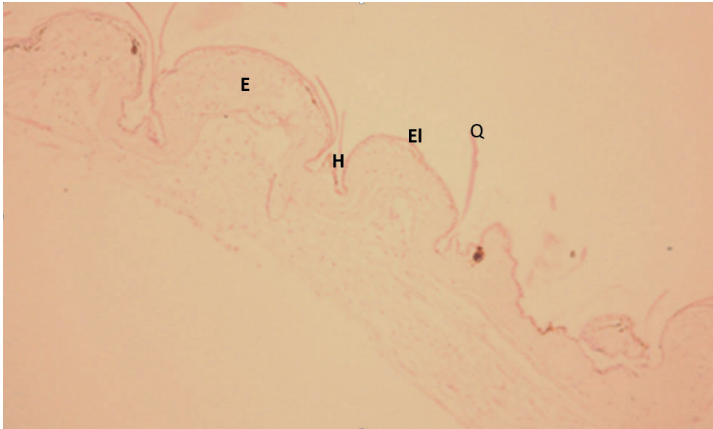
Presenta en todo su recorrido elevaciones y entre ellas hendiduras, con una capa dura de queratina que forma escamas.

En la epidermis de *T. rapicaudus* se destaca de tres estratos: el basal o germinativo constituido por una o dos capa de células cilíndricas con grandes núcleos que se tornan basófilos al colorearse con Hematoxilina – Eosina; el granuloso (por encima del anterior) formado por una capa de células poliédricas con núcleos oscuros redondeados, que contienen gránulos basófilos de queratohialina en el citoplasma de sus células, y el corneo que representa el estrato superficial o externo constituido por células muertas queratinizadas.

La dermis se encuentra integrada por dos estratos: el compacto, ubicado topográficamente en la región inferior, caracterizado por poseer fibras colágenas dispuestas en forma horizontal, constituyendo una red con las fibras elásticas; y el esponjoso, dispuesto en la región superior, distinguido por la presencia de cromatóforos tipo melanóforo que se observan de color marrón al colorearse con la Hematoxilina – Eosina, fibroblastos, fibras colágenas y elásticas en diferentes orientaciones, vasos sanguíneos y nervios; en esta capa no se observaron glándulas. La hipodermis localizada por debajo de la anterior resultó ser muy delgado, también constituida por tejido conectivo laxo.

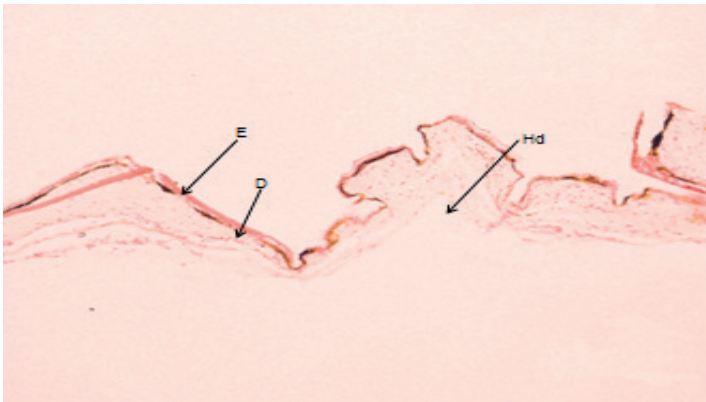
En la Figura 7, la epidermis (E) se visualiza más gruesa destacándose las elevaciones (EI), protuberancias o papilas de la piel en forma redondeadas cubiertas con una capa cornea queratinizada (Q) que tiende a desprenderse; a los lados de cada elevación se visualizan las hendiduras (H) o depresiones que se caracterizan por presentar células epidérmicas más aplanadas.





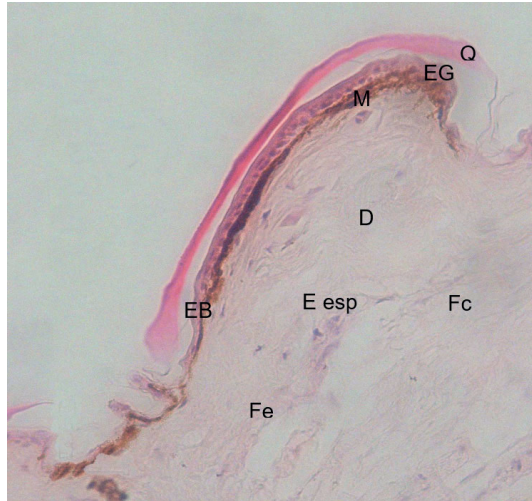
**Figura 7.** Piel de la región dorsal de *T. rapicaudus*. Elevaciones (EI), Queratina (Q), Hendidura (H), Epidermis (E). H-E. (10X).

En la Figura 8 se aprecian las capas de la piel o tegumento, profundamente la hipodermis (Hd), mas hacia arriba y por encima de esta, la dermis (D) y finalmente la capa más superficial, la epidermis (E).



**Figura 8.** Piel de la región dorsal de *T. rapicaudus*. Epidermis (E), Dermis (D), Hipodermis (Hd). H-E. (10X).

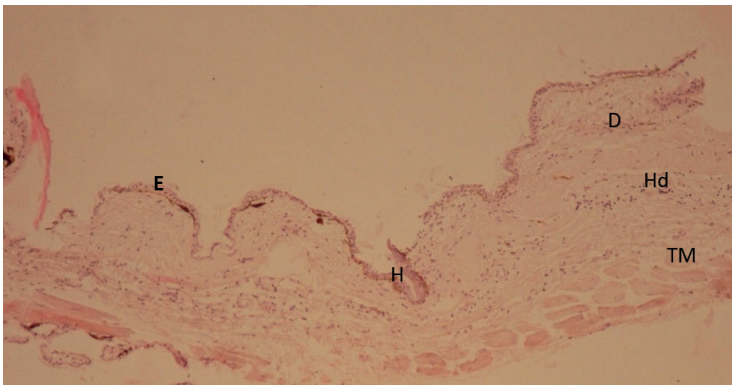
En la Figura 9 se observan los estratos de la epidermis, de afuera hacia adentro, la cornea queratinizada (Q) donde se observa el proceso de descamación; más hacia abajo el granuloso (EG) muy delgado constituido por células planas, luego continúa el estrato basal o germinativo constituido por células más altas con núcleos prominentes (EB) que se asienta sobre la membrana basal. Más hacia el interior se aprecia el estrato esponjoso (E esp) de la dermis donde se localiza inmediatamente una línea continua de melanóforos (M), luego se destacan fibras colágenas (Fc) y elásticas (Fe).



**Figura 9.** Piel de la región dorsal *T. rapicaudus*. Epidermis: Estrato Corneo queratinizado (Q), Estrato Granuloso (EG), Estrato Basal (EB). Dermis: Estrato esponjoso (E esp), Fibras colágenas y elásticas (Fc y Fe), melanóforos (M). H-E. (10X).

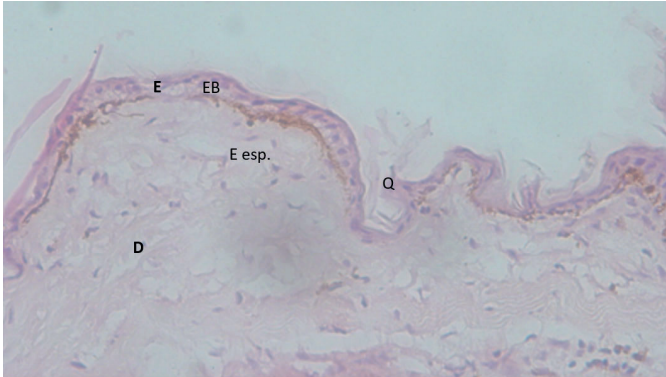
### Piel de la región ventral.

El patrón estructural de esta región es similar a la región dorsal, contando con una reducida presencia de cromatóforos tipo melanóforos, ya que la piel en esta zona es más clara. En la Figura 10 se aprecian los elementos básicos de la piel, sus capas, la epidermis (E), dermis (D), hipodermis (Hd), también se observan haces de fibras colágenas dispuestas en forma irregular (Fc) y fibras de tejido muscular (TM).



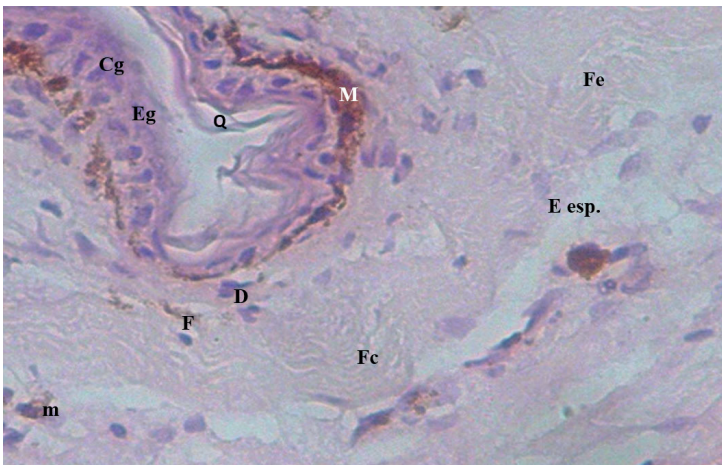
**Figura 10.** Piel de la región Ventral de *T. rapicaudus*. Epidermis (E), Dermis (D), Hipodermis (Hd), Fibras Colágenas (Fc) y Tejido Muscular (TM). H-E. (4X).

En la Figura 11 se aprecian los mismos componentes de la piel de la región dorsal; en la epidermis el estrato córneo (Q) es menos grueso, el estrato granuloso (EG) es poco prominente y por último, en el estrato basal (EB) las células epiteliales se tornan más aplanadas y los cromatóforos son menos numerosos; además se observa un amplio estrato esponjoso de la Dermis.



**Figura 11.** Piel de la región Ventral de *T. rapicaudus*. Epidermis (E): Estrato Córneo (Q), Estrato Granuloso (EG), Dermis (D): Estrato esponjoso (E esp). H-E. (10X).

La Figura 12 exhibe las hendiduras entre las escamas o elevaciones, en ella se visualiza los estratos de la epidermis con la queratina de la capa cornea (Q), células del estrato granuloso (Cg) y melanóforos (M); en la dermis se destacan fibroblastos (F), así como también fibras colágenas y elásticas (Fc y Fe), además de algunos macrófagos (m).



**Figura 12.** Piel de la región Ventral de *T. rapicaudus*. Queratina (Q), Estrato granuloso (EG), Células del Estrato granuloso (Cg), Melanóforos (M), Fibroblastos (F), Fibras colágenas y Fibras elásticas (FC y Fe), Macrófagos (m). 40X. H-E.

En los cortes histológicos de las regiones dorsal y ventral de la piel no se encontraron glándulas de ningún tipo. Por otra parte, en las hendiduras, zonas deprimidas o bisagras existentes entre las escamas (protuberancias o papilas) se detectó la presencia de las células epiteliales más aplanadas, cromatóforos menos numerosos y un estrato córneo de menor grosor.

## Discusión

*Thecadactylus* es un género que se encuentra abundantemente distribuido, sin embargo existen pocos estudios sobre su biología y aún menos en morfología macro y microscópica de sus especies; razón por la cual la comparación se torna reducida.

Mediante la indagación sobre morfología externa de la piel en *T. rapicaudus* se confirmó la presencia de pequeñas escamas granulares parecidas a otros lagartos, como lo reportado por Mahony (2009) en *Hemidactylus treutleri*, por La Marca y Soriano (2004) en *Cnemidophorus lemniscatus* donde éstas estructuras cambian abruptamente a aquilladas en la cola, y en *Hemidactylus palaichthus* se observan protuberantes y de mayor tamaño (La Marca y Soriano 2004). Al respecto Storer et al. (2003), Cervigón (1991), Hollander (1986), Peterson (1984), entre otros señalan que las escamas son estructuras muy importantes desde el punto de vista taxonómico porque permiten la identificación y clasificación de las especies; además de ser útiles en estudios filogenéticos.

Es menester indicar, que sólo se distinguieron ornamentaciones o dentículos en las escamas de la región ventral; las cuales pudieran ser modificaciones que experimentan las escamas ventrales debido al rápido desplazamiento antero-posterior de dicha especie o tener otra explicación de naturaleza diversa; más sin embargo, éstas estructuras no han sido observadas en otras especies congéneres.

En *T. rapicaudus* no se registraron poros femorales, sin embargo están presentes en *Hemidactylus treutleri* (Mahony 2009), *Hemidactylus palaichthus* y *Cnemidophorus lemniscatus* (La Marca y Soriano 2004), entre otros lagartos.

La morfología microscópica de la piel de *T. rapicaudus* muestra el mismo plan anatómico que el resto de los vertebrados, cuyo resultados histológicos evidencia la presencia de una epidermis estratificada constituida por un estrato basal, el granuloso y el córneo siendo parecido a indicado para *Podocnemis unifilis* (Tavares 2017); mientras que en otros reptiles como *Gekko gecko* (Szydłowski et al. 2017), *Cnemidophorus lemniscatus* (León 1981) y *Trachemys* sp (Fula 2014) sólo presentan el primer y segundo estrato.

Partiendo de la región más interna a la externa, el estrato basal o germinativo reveló la presencia de una o dos capas de células, caso semejante a lo señalado por Szydłowski et al. (2017) en *Gekko gecko* y por León (1981) en *Cnemidophorus lemniscatus*; mientras que en otros reptiles existe un mayor número de capas celulares como ocurre en *Podocnemis unifilis* (Tavares 2017).

El estrato granuloso presentó menor número de capas celulares, en relación al germinativo o basal, parecido a lo indicado en *Podocnemis unifilis* (Tavares 2017).

El estrato córneo registró mayor grosor en la región dorsal que en la ventral, al contrario de lo reportado por León (1981) en *Cnemidophorus lemniscatus* donde el grosor resultó ser similar en ambas regiones. En relación a las capas que conforman al estrato córneo, la literatura indica que particularmente, en los reptiles se puede distinguir una capa externa, dura de  $\beta$  queratina denominada "Oberhautchen", y una capa interna, más blanda o elástica de  $\alpha$  queratina; ésta última predomina en la región de articulación de las escamas y permiten que la piel se estire (Storer *et al.* 2003, Zug *et al.* 2001). En referencia a la capa de  $\beta$  queratina, Picado (1931) realizó observaciones en patrones celulares de la "Oberhautchen" en escamas de especies de la subfamilia Crotalinae considerando este carácter un valor taxonómico para la discriminación de taxa.

En *T. rapicaudus* se evidenció un grueso estrato córneo, sin embargo no se logró visualizar en detalle los tipos de capas de queratina antes señaladas; a diferencia de lo registrado en *Cnemidophorus lemniscatus* en la que se destaca una capa más profunda "laxa" ( $\alpha$  queratina), donde las lamelas son fácilmente separadas y una capa superficial compacta más externa ( $\beta$  queratina), que se torna totalmente homogénea (León 1981).

En la capa de la dermis se aprecian los dos estratos, el esponjo y el compacto constituido por tejido conectivo presentando todos sus elementos como fibroblastos, cromatóforos, fibras colágenas y elásticas parecido a lo encontrado en *Cnemidophorus lemniscatus* (León 1981) y en *Gekko gecko* (Szydlowski *et al.* 2017). En la región superior del estrato esponjoso, cercana a la capa basal de la epidermis, se registró una sola capa de cromatóforos parecido a la observado por Kuriyama *et al.* (2006) en *Plestiodon latiscutatus* y diferente a lo reportado por León (1981) en *Cnemidophorus lemniscatus*, el cual presenta una doble capa de éstas célula.

En éste mismo estrato, se logró detectar la presencia de algunos macrófagos. Es importante indicar que éstas células se encuentran presentes en el tejido conectivo de la piel, las cuales forman parte del sistema de defensa e inmunidad como lo señalan Thibodeau y Patton (2009), Burkitt *et al.* (1996), Tortora y Anagnostakos (2000) para los humano; dichas células tienen la función de fagocitar y degradar microorganismos, cualquier partícula extraña o agente patógeno; además de intervenir en el mantenimiento de la homeostasis de la piel (Yanez *et al.* 2017); de tal manera que este mecanismo pudiera ser similar a todos los animales vertebrados, donde se incluyen los reptiles.

En cuanto a la hipodermis o tejido celular subcutáneo, la capa resultó ser muy delgada o inconspicua en algunas zonas, semejante a lo observado en *C. lemniscatus* (León, 1981).

En *T. rapicaudus* las hendiduras o bisagras que constituyen los espacios de separación existentes entre las escamas, se caracterizaron por presentar células epiteliales aplanadas, un reducido número de cromatóforos y un estrato córneo más delgado; resultado parecido se registró en *Gekko gecko* (Szydlowski et al. 2017) y en *Cnemidophorus lemniscatus* (León 1981).

## Conclusiones

El estudio morfológico macroscópico de la piel de *T. rapicaudus* revela la presencia de escamas con ornamentaciones o aserraciones solo en la región ventral. Desde el punto de vista histológico se detectó la existencia de células macrófagas. Es importante señalar que no se pudo diferenciar los tipos de queratina y otros elementos celulares; por lo cual se sugiere realizar coloraciones especiales para diferenciarlos y así profundizar sobre este aspecto.

## Agradecimiento

Los autores expresan su agradecimiento a Antonio Colina (†), Héctor López Rojas, Ely Gómez, Julio Sánchez Martínez y Angelina Fernández por su colaboración prestada en la ejecución de este trabajo.

## Literatura Citada

- BURKITT, H. G., B. YOUNG Y J. W. HEATH. 1996. Histología funcional. Editorial Churchill. Livingstone. Madrid – España.
- CERVIGÓN, F. 1991. Los peces marinos de Venezuela. 2da edición. Volumen I. Fundación Científica Los Roques. Caracas, Venezuela.
- FUCHS, E. 2007. Scratching the surface of skin development. *Nature*. 445: 834 – 842.
- FULA, A. M. 2014. Evaluación de los problemas dermatológicos de origen infeccioso no viral de las tortugas hicoetas (*Trachemys* sp.) del zoológico Jaime Duque. Trabajo de Grado. Programa de Medicina Veterinaria. Facultad de Ciencias Veterinarias. Universidad de la Salle. Bogotá – Colombia. 164 pp.
- HOLLANDER, R. 1986. Microanalysis of scales of poeciliid fishes. *Copeia*. 1986: 86-91.
- KARDONG, K. 2007. Vertebrados. Anatomía comparada, función y evolución. Edit. McGraw Hill. Interamericana. Madrid, España.
- KURIYAMA, T., K. MIYAJI., M. SUGIMOTO Y M. HASEGAWA. 2006. Ultrastructure of the dermal chromatophores in a lizard (Scincidae: *Plestiodon latiscutatus*) conspicuous body and tail coloration. *Zoological Science*. 23(9): 793 – 799.
- MAHONY, S. 2009. A new species of gecko of the genus *Hemidactylus* (Reptilia: Gekkonidae) from Andhra Pradesh, India. *Russian Journal Herpetology*. 16(1): 27 – 34.

- LA MARCA, E Y P. SORIANO. 2004. Reptiles de los andes de Venezuela. Editorial Litorama. Mérida, Venezuela.
- LEÓN, J. 1981. El tegumento de los cordados poiquiloterms. Un análisis histológico comparativo. Trabajo de Ascenso. Facultad de Humanidades y Educación. Escuela de Educación. La Universidad del Zulia. 68 pp.
- PICADO, T. C. 1931. Epidermal microornaments of the Crotalinae. Bull. Antevenin. Inst. Am. 4: 104 – 105.
- PIRLOT, P. 1976. Morfología evolutiva de los cordados. Ediciones Omega, S. A. Barcelona.
- PETERSON, J. A. 1984B. The scale microarchitecture of *Sphenodon punctatus*. Journal Herpetology 18: 40 - 47.
- STORER T., R. USINGER., R. STEBBINS Y J. NYBAKKEN. 2003. Zoología general. Editorial McGraw-Hill.
- SZYDŁOWSKI, P., J. P. MADEJ Y M. MAZURKIEWICZ-KANIA. 2017. Histology and ultrastructure of the integumental chromatophores in tokay gecko (*Gekko gecko*) (Linnaeus, 1758) skin. Zoomorphology. 136: 233 – 240.
- TAVARES, H. 2017. Morfología do tegumento do trajacá (*Podocnemis unifilis* Troscler, 1848). Tesis de Maestría. Universidade Federal do Tocantins. Brasil.
- THIBODEAU, G. Y K. PATTON. 2009. Anatomía y fisiología. 6ta Edición. Elsevier España, S. L. Barcelona – España.
- TORTORA G. Y N. ANAGNOSTAKOS. 2000. Principios de anatomía y fisiología. 7ma Edición. Editorial Madrid.
- YANEZ, D., R. LACHER., R. K. VIDYARTHI., O. COLEGIO. 2017. The role of macrophages in skin homeostasis. Pflugers Arch - European Journal of Physiology. 469 (3-4): 455 – 463.
- ZUG, G., L. VITT., Y J. CADWELL. 2001. Herpetology. An introductory biology of amphibians and reptiles. 2da edition. Editorial Academic Press. California, U. S. A.



---

**BOLETÍN DEL CENTRO DE  
INVESTIGACIONES BIOLÓGICAS**

**Vol.52 N° 1** \_\_\_\_\_

*Esta revista fue editada en formato digital y publicada  
en abril de 2018, por el **Fondo Editorial Serbiluz**,  
Universidad del Zulia. Maracaibo-Venezuela*